BiyoTeknoloji Elektronik Dergisi
Cilt: 1, No: 2, 2010 (1-9)

Electronic Journal of BioTechnology
Vol: 1, No: 2, 2010 (1-9)

TEKNOLOJİK ARAŞTIRMALAR

www.teknolojikarastirmalar.com

Makale
(Article)

Nekroza Uğramış Kemikte Allojenik Mezenkimal Kök Hücrelerin Kırık İyileşmesi Üzerine Etkisi

Fırat OZAN*, Mevlüt Hakan DİNÇ, Mahmut PEKEDİS*****
Hasan YILDIZ*, Osman Arslan BORA****

***** İzmir Bozyaka Eğitim ve Araştırma Hastanesi Ortopedi ve Travmatoloji Kliniği, İzmir/TÜRKİYE
****** İzmir Atatürk Eğitim ve Araştırma Hastanesi II. Ortopedi ve Travmatoloji Kliniği, İzmir/TÜRKİYE
******* Ege Üniversitesi Mühendislik Fakültesi Makine Mühendisliği Bölümü, İzmir/TÜRKİYE

Özet
Bu çalışmada sıçan femur kırığına direkt enjeksiyon yolu ile verilen allojenik mezenkimal kök hücrelerin, nekroza uğramış kemikte kırık kaynaması ve kemiğin yeniden oluşumuna katkısı araştırıldı. Çalışma için 31 adet Wistar Albino sıçan kullanıldı. Yedi sıçandan allojenik mezenkimal kök hücre elde edildi. Geriye kalan sıçanlar on ikişerli iki gruba ayrıldı. 1.Grup (n=12); femur kırığı oluşturulup femur medullası %10'luk formalin ile yıkandı, intramedüller fiksasyon uygulandı, kırık hattına kök hücre verildi. Kontrol grubunu oluşturan 2.Grup (n=12); femur kırığı oluşturulup, femur medullası %10'luk formalin ile yıkandı, intramedüller fiksasyon yapıldı. Çalışma sonunda sakrifiye edilen sıçanların kırık femurlarında klinik, radyolojik ve biyomekanik açıdan kırık iyileşmesi değerlendirildi. Çalışma sonunda 1. gruptan yedi femur, 2. grupta ise sekiz femurda kırığın elle muayenesinde patolojik hareket tespit edilmedi. Radyolojik olarak gruplar arasında istatistiksel olarak anlamlı fark saptanmadı (P=0,149). Metofizodiafizer alan ve kallus alan ölçümlerinde iki grup arasında istatistiksel olarak anlamlı bir fark saptanmadı (P=0,52). Biyomekanik olarak incelendiğinde katılık, elastisite ve enerji depolama kapasiteleri arasında istatistiksel olarak anlamlı bir fark tespit edilmedi (P=0.22, p=0.06, p=0.56). Mezenkimal kök hücrelerin uygun osteoindüktif, osteokondüktif yapılar ve yeterli kan akımı olmadan osteojenik özellik gösteremediklerini düşünmekteyiz.
Anahtar Kelimeler: Mezenkimal kök hücre; sıçan; kırık iyileşmesi; biyomekanik.

The Effects of Allogenic Mesenchymal Stem Cells on Healing of Fractures in The Bone Undergone Necrosis

Abstract
In this study the contributions of allogenic mesenchymal stem cells, injected into rat femur fracture directly, to the fusion of fractures on bone undergone necrosis and the reformation of the bone were investigated. A total of 31 Wistar Albino rats were used in this study. Allogenic mesenchymal stem cells were obtained from seven rats. Remaining rats were divided into two groups involving 12 rats in each. Group 1 (n=12); a femur fracture was formed, medulla of femur washed with formalin of 10 %, intramedullary fixation was practiced and stem cell was applied to fracture line. Group 2 (n=12) comprising control group; a femur fracture was formed, medulla of femur washed with formalin of 10 % and intramedullary fixation was practiced. At the end of study healing at the broken femurs of the rats sacrificed was evaluated clinically, radiologically and biomechanically. At the end of study the fractures on seven femurs in group 1 and on eight femurs in group 2 were manually examined but no pathological movement was observed. Radiologically, a statistically significant difference was not detected between groups (P=0.149). A statistically significant difference was not detected between groups in terms of metafizodiafizer area and callus area measurements (P=0.52). When they are examined biomechanically a statistically significant difference was not found between their stiffness, elasticity and energy storage capacities respectively (P=0.22, P=0.06, P=0.56). We consider that mesenchymal stem cells can not demonstrate osteogenic features without appropriate osteoinductive, osteoconductive and efficient blood flow.
Keywords: Mesenchymal stem cell; rats; fracture healing; biomechanics.

Bu makaleye atıf yapmak için
Ozan F, Dinç MH, Pekedis M, Yıldız H, Bora OA. "Nekroza Uğramış Kemikte Allojenik Mezenkimal Kök Hücrelerin Kırık İyileşmesi Üzerine Etkisi " *BiyoTeknoloji Elektronik Dergisi 200X, X(X) X-X*

How to cite this article
Ozan F, Dinç MH, Pekedis M, Yıldız H, Bora OA. "The Effects Of Allogenic Mesenchymal Stem Cells On Healing Of Fractures In The Bone Undergone Necrosis " *Electronic Journal of BioTechnology, 200X, X (X) X-X*

1. GİRİŞ

Kırık, kemiğin iç veya dış kuvvetlere bağlı olarak anatomik bütünlüğünün bozulması olarak tarif edilebilir. Kırık iyileşmesi birçok etkenin karmaşık bir sıra ile çalışmasıyla başarılı bir şekilde gerçekleşir [1,2]. Günümüzde cerrahi teknik ve kırık onarımında kullanılan materyallerde gelişmeler olmasına karşın, %10 gibi kırıkta kaynamama problemleri devam etmektedir. Özellikle geniş yumuşak doku ve periosteal hasarı olan kırıklarda iyileşmenin gecikmesi veya kaynamama beklenen bir durumdur [2,3,4]. Kırık iyileşmesinin gerçekleşmediği veya kaynama yönünden problem olabilecek durumlar için otolog kemik greftleri altın standart olarak kabul edilmektedir. Otolog kemik greftlerinin alındığı vücut bölgesinde hasara yol açılması ve alınan miktarın sınırlı olması gibi olumsuz yönleri mevcuttur. Allojenik mezenkimal kök hücrelerin laboratuvar ortamında kolayca elde edilebilmesi ve çoğaltılabilmesi nedeni ile günümüzde birçok ortopedi ile ilgili problemlerde yaygın olarak kullanılmaya başlanmıştır. Kemik dışında kıkırdak, tendon hasarlarında da kullanılan mezenkimal kök hücreler ile başarılı sonuçlar elde edilebilmektedir. Mezenkimal kök hücreler birçok dokuya farklılaşma özelliklerine sahip olsa da bu dönüşümü sağlayan ortamdaki diğer hücreler ve bunların salgıladıkları kimyasal aracılardır [5,6,7,8,9].
Bu çalışmada, sıçan kırık femurlarının periostu geniş olarak çıkartılıp, femur medullası formaldehit ile yıkanarak periosteal ve kemik iliği kaynaklı mezenkimal kök hücrelerin ortamdan uzaklaştırılması ile sadece dışarıdan verilecek türdeş mezenkimal kök hücrelerin kırık iyileşmesi ve kemiğin yeniden yapılanması üzerine etkisi araştırıldı.

2. GEREÇ VE YÖNTEM

Çalışma öncesi T.C. Tarım ve Köy İşleri Bakanlığı Bornova Veteriner Kontrol ve Araştırma Enstitüsü Deney Hayvanları Etik Kurulundan 17/02/2009 tarihli ve B.12.5.KKG.0.35.00.26-599/113 sayılı etik kurul onayı ve İzmir Atatürk Eğitim ve Araştırma Hastanesi Deney Hayvanları Laboratuarının kullanılması için gerekli izinler alındı.

Çalışmada ağırlıkları 239,5 gram (210-268 gr) olan 3-4 aylık 31 adet erkek Wistar-Albino sıçan kullanıldı. Sıçanlar deney süresince 12 saat aydınlık, 12 saat karanlık ortamda, oda sıcaklığı 22 santigrad derecede kafeslerde tutuldu. Deney süresince besinleri standart sıçan yemi ile su gereksinimleri ad libitum olarak karşılandı.

Türdeş mezenkimal kök hücre üretimi için yedi sıçan kullanıldı. Rastgele seçilen sıçanlar on ikişerli iki gruba ayrıldı. 1.Grup (n=12); femur kırığı oluşturulup intramedüller fiksasyon uygulandı, kırık hattına kök hücre verildi. Kontrol grubunu oluşturan 2.Grup (n=12); femur kırığı oluşturulup, intramedüller fiksasyon yapıldı.

2.1. Ameliyat Tekniği

Sıçanlara intramusküler 10mg/kg ketamin hidroklorür (Ketalar®, Eczacıbaşı İlaç Sanayi ve Ticaret A.S. İstanbul) ve 10mg/kg ksilazin hidroklorür (Rompun®, Bayer Türk Kimya Sanayi, İstanbul) uygulanarak genel anestezi sağlandı. Anestezi sonrası sıçanların sağ uylukları traş edildi, povidon iyot (Betadine®) ile boyanıp steril örtülerle örtüldü. Sağ uyluk lateralinden 2cm insizyon sonrası, vastus lateralis ve hamstring adale grupları arasından geçilerek femur cismine ulaşıldı. İnsizyon boyunca yumuşak dokular ekarte edildi, periost kesildi, distale ve proksimale doğru 10 mm sıyrıldı. Kırık oluşturulmadan femur medullası 18 G 1,3 mm kalınlığında branül ile oyuldu ve 0,1 ml %10'luk formalin ile yıkandı. Femur cisminde kostatom yardımı ile transvers kırık oluşturuldu. Kırık, 1.3 mm'lik branül iğnesi (18G) ile trokanter majordan distale doğru, elektrikli matkap yardımıyla intramedullar olarak tespit edildi. Trokanter tarafındaki iğnenin ucu eğilip cilt altında bırakıldı. Kırık bölgesine kök hücre verilirken kılavuz olması amacıyla bir adet sütur kırık seviyesine yerleştirilerek bir ucu cilt dışında bırakıldı. Osteosentez elde edildikten sonra ciltaltı absorbe olan sütur materyali ile cilt ise absorbe olmayan dikişle kapatıldı (Şekil 1). Yara bölgesi tekrar povidon iyot ile temizlendi ve sıçanlar kafeslerine kondu. Tüm sıçanlara

profilaktik amaçlı ameliyattan iki saat önce intramusküler 50 mg/kg tek doz sefazolin sodyum (Sefazol®,Mustafa Nevzat İlaç Sanayi, İstanbul) uygulandı, ameliyat sonrası üç gün devam edildi. Ameliyat sonrası analjezi 7. güne kadar içme sularına eritilmiş parasetomol tablet eklenerek sağlandı.

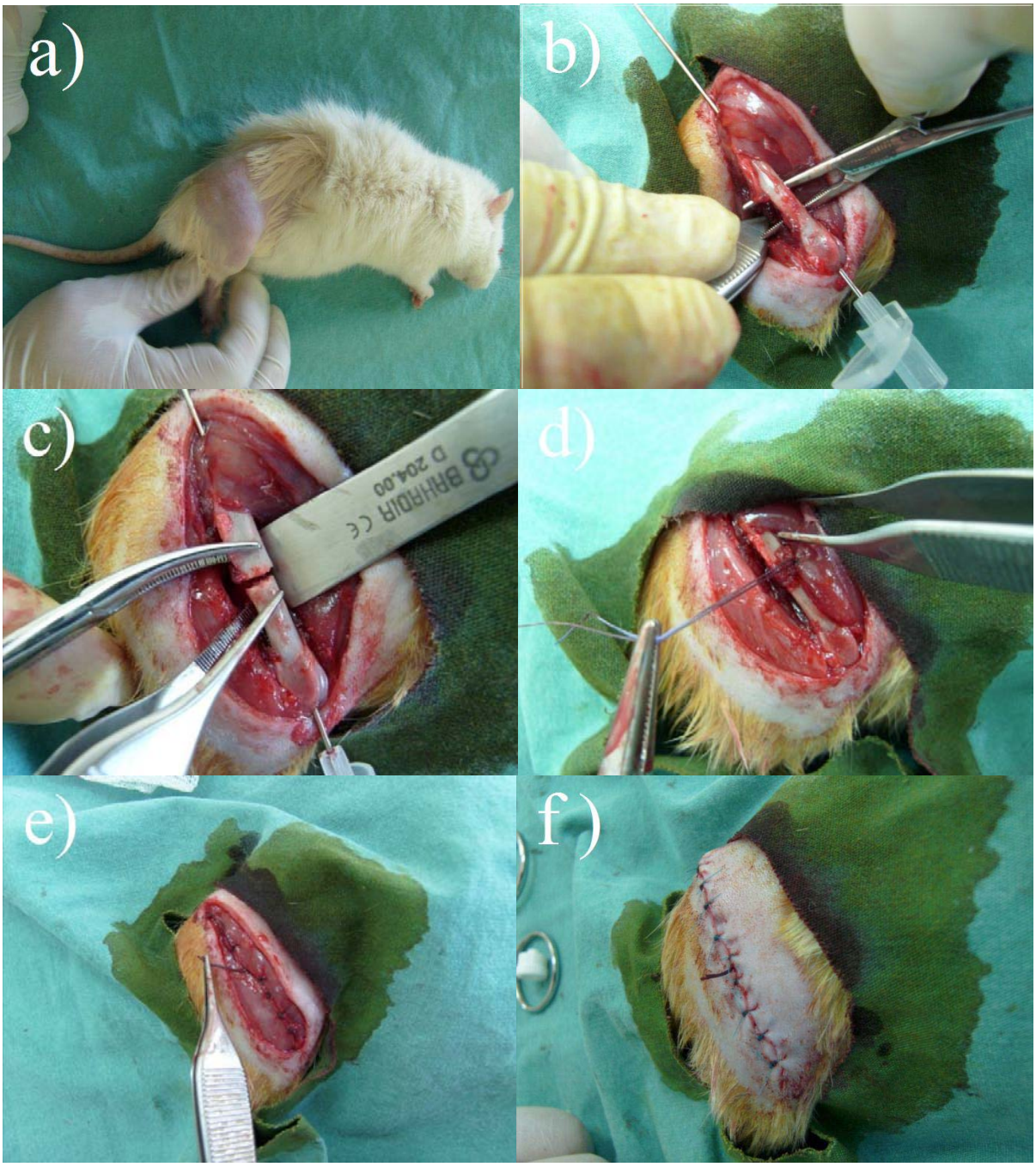

Şekil 1. a) Sıçan femurunun ameliyat öncesi hazırlanışı **b)** Periostun kırık bölgesinin proksimalinde kalacak şekilde çıkarılması ve femur medullasının formolle yıkanması **c)** Transvers kırık oluşturulmuş femur orta diafizinin görünümü **d)** Kırık bölgesi seviyesinden kök hücre veya izotonik NaCl verilirken klavuz olması amacıyla sütur yerleştirilmesi **e)** Cilt altı fasya tabakasının örtülmüş hali ve kılavuz ipin görünümü **f)** Cilt dokusunun örtünmesi ve kılavuz sütur materyalinin cilt dışındaki görünümü.

2.2. Kök Hücre Uygulaması

Türdeş mezenkimal kök hücre üretimi Ege Üniversitesi Mühendislik Fakültesi Biyomühendislik Bölümü laboratuarında gerçekleştirildi. Bu amaç için yedi sıçan kullanıldı. Ameliyat sonrası ikinci gün Ege Üniversitesi Mühendislik Fakültesi Biyomühendislik Bölümü laboratuarlarında üretilmiş ve herhangi bir farklılaştırma işlemine tabi tutulmamış kök hücreler (Şekil 2) sıçan femurundaki kırık hattı ve çevresine 0,1 ml'de 1 milyon kök hücre olacak şekilde perkütan enjekte edildi. Kontrol grubuna ise 0,1 ml serum fizyolojik perkütan yoldan verildi.

Çalışmanın 60. gününde tüm sıçanlar eter ile anestezilerini takiben künt servikal çıkık yöntemi ile sakrifiye edildi. Sıçanların kırık femurları kalça ve diz ekleminden dezartiküle edildi. Çevre yumuşak dokulardan kırık kallusuna zarar verilmeyecek şekilde sıyrıldı.

Alınan örnekler %10'luk formalin solusyonlarda korundu. Tüm örnekler radyolojik ve biyomekanik olarak incelendi. Kırık iyileşmesi yönünden femurların kırık hattı elle muayene edilerek değerlendirildi. Kırık hattının hareket etmemesi tam kaynama olarak, bir düzlemde hareketin olması orta düzeyde kaynama olarak ve her iki düzlemde de hareketin olması kaynamama olarak değerlendirildi [10].

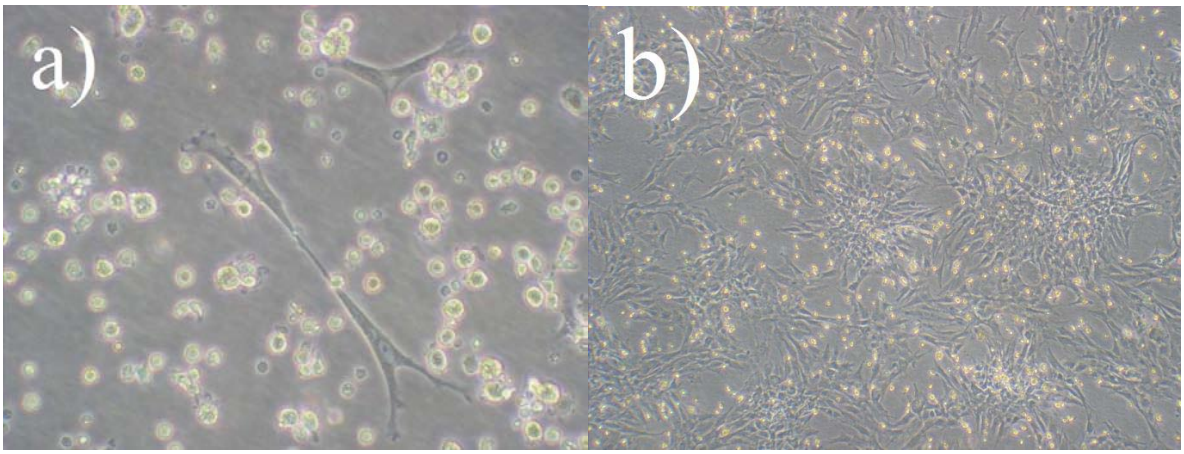

Şekil 2.a) Besi ortamında çoğalmaya başlayan mezenkimal kök hücrelerin yedinci günde mitoz bölünmeyi tamamlarken ki görünümü ve ortamdaki diğer kan hücreleri (X400 büyütme) **b)** 23. günde koloni oluşturacak şekilde çoğalmış mezenkimal kök hücreler (X100 büyütme).

2.3. Radyolojik Değerlendirme

Radyolojik değerlendirme için sakrifikasyon sonrası sıçan femurlarının ön arka ve yan grafileri çekildi. Görüntüler "Philips medical system image viewer R 10.2 P3" dijital görüntüleme programı kullanılarak incelendi. Radyolojik inceleme için iki farklı değerlendirme kullanıldı. Birinci incelemede tüm röntgen görüntüleri Goldberg'in radyolojik değerlendirme kriterlerine [5] göre femurların her iki planda incelenmesi ile tam kaynama (2 puan), muhtemel kaynama (1 puan) ve kaynamama (0 puan) olarak çalışmadan bağımsız iki farklı ortopedist tarafından değerlendirildi.

İkinci değerlendirme ise "Philips medical system image viewer R 10.2 P3'' dijital görüntüleme programı kullanılarak femurların metafizodiafizer ve kallus alanı ölçüldü. Tüm incelemeler C:2257 (kontrast) ve W:684 (parlaklık) ayarlarında hesaplandı. Femur cisimlerinin trokanter minör seviyesinden ve femur kondillerinin hemen üzerinden diafize dik çizgiler çekilerek arada kalan metafizodiafizer alan hesaplamaları mm^2 olarak yapıldı (Şekil 3).

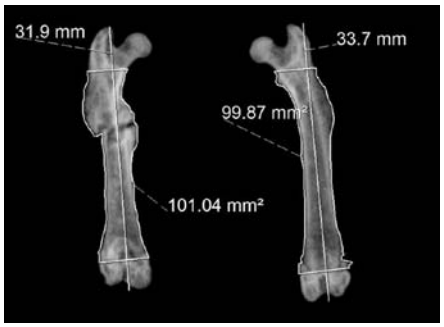

Şekil 3. Femurların metafizodiafizer alan ve kallus alan ölçümleri.

2.4. Deneysel Biyomekanik

Sakrifiye edilen sıçanlardan alınan örnekler röntgen çekimlerinin ardından klinik muayene ile patolojik hareket saptanmayan 1. gruptan yedi, 2. gruptan sekiz kırık femur 32 mm çapında 11 mm derinliğinde plastik kaplara kemik çimentosunun (PMMA) içerisine gömüldü. Her femurun çimento içine gömülmeden önceki ve gömüldükten sonraki boyları dijital kumpas ile ölçüldü. Testler Autograph AG-IS 100kN (Shimadzu Co. Kyoto Japan) cihazı ile 1mm/dk' lık hız ile bası yükü uygulanarak gerçekleştirildi. Aksiyel yüklenme testlerinde femur örnekleri yük uygulama aparatının altına trokanter majorun tepesinden yük uygulanacak şekilde dik olarak yerleştirildi (Şekil 4). Veriler Trapezium-2 programı kullanılarak bilgisayarda analiz edildi ve verilerden yük (P)-deformasyon (δ) eğrileri elde edildi. Kırılmanın meydana geldiği son yük maksimum kırılma yükü (P_{maks}), kırılma anında oluşan deformasyon maksimum deformasyon (δ_{maks}) olarak kaydedildi. Deney sonunda katılık (stifness), elastisite (Young) modülü, maksimum seviyeye kadar ki enerji emilim kabiliyeti değerleri, maksimum gerilme, maksimum yüklenmedeki şekil değiştirme değerleri hesaplandı.

İstatistiksel analizler için SPSS (Statistical Package for Social Sciences) 15.0 programı kullanıldı. Çalışma verilerinin değerlendirilmesi Bağımsız örneklem t testi, Mann-Whitney U ile yapıldı. Sonuçlar %95'lik güven aralığında, anlamlılık $p<0.05$ düzeyinde değerlendirildi.



Şekil 4. a,b,c) Kemik çimentosuna (PMMA) gömülmüş femurların aksiyel yüklenme test öncesi görünümü.

3. SONUÇLAR

Deney hayvanlarının sakrifikasyonlarından sonra ağırlıkları gram cinsinden ölçüldü. Kök hücre verilen 1. gruptaki deney hayvanlarının ağırlık ortalaması 240,41±20,50 gr ve kontrol grubu olan 2. gruptaki denek hayvanlarının ağırlıkları 238,94±13,86 gr olarak saptandı. Her iki grup arasındaki değerler bağımsız örneklem t testi ile hesaplandığında istatistiksel olarak anlamlı bir fark olmadığı görüldü (P=0,14). Deneklerin kırık femurları çıkarılıp çevre yumuşak dokulardan temizlendikten sonra formol solüsyonuna konulmadan önce ön arka ve yan planda kırık bölgesinde hareket olup olmaması yönünden değerlendirildi. 1.gruba ait femurların yedisinde iki planda da hareket olmadığı bir femurda ön arka planda hareket olduğu yan planda hareket olmadığı ve dört femurda ise her iki planda da hareket olduğu saptandı. 2.gruba ait femurların incelenmesinde ise sekiz femurda her iki planda hareket yokken dört femurda her iki planda da hareketin olduğu saptandı. İki grup arasındaki değerler Mann-Withney U testi ile istatistiksel olarak karşılaştırıldığında anlamlı bir fark olmadığı saptandı (P=0,42).

Goldberg'in radyolojik değerlendirme kriterlerine iki ortopedi uzmanınca yapılan değerlendirmede her iki grubun ön-arka ve yan grafileri arasında istatistiksel bir fark saptanmadı (P=0,149). Her iki grubun femurlarının kırık kallus dokusunu içerecek şekilde metafizodiafizer alanları, ön-arka grafilerde mm^2 cinsinden hesaplandı. 1.grubun ön-arka grafide femur alan hesabının ortalaması 107,03±24,36 mm^2 iken 2. grubun 113,12±25,95 mm^2 olarak hesaplandı. Kırık femurlarda kallus alan ortalaması 2.grupta daha fazla gözükmekle birlikte bağımsız örneklem t testine göre istatistiksel olarak anlamlı fark saptanmadı (P=0,52).

Biyomekanik çalışma için tam kaynama olarak değerlendirilen 1.gruptan yedi, 2.gruptan sekiz sıçan femuru çalışmaya alındı. Katılık değerleri ortalaması 1.grubun kırık femuru için 144,89±57,94 N/mm hesaplanırken, 2.grubun kırık femuru için 101,11±71,76 N/mm olarak hesaplandı. Kırık femurların katılık için ortalamaları hesaplandığında kök hücre verilen grubun değerleri yüksek olarak izlense de istatistiksel olarak bağımsız örneklem t testi ile hesaplandığında anlamlı bir fark izlenmedi (p=0,22). Enerji depolama kapasitesi değerleri ortalaması 1.grubun kırık femuru için 0,216301±0.134582 Joule olarak hesaplandı. 2. grubun kırık femurları için 0.176925±0,121673 Joule olarak hesaplandı. Kırık femurların enerji depolama kapasiteleri bağımsız örneklem t testi ile kıyaslandığında anlamlı bir fark izlenmedi (p=0,56). Elastisite değerleri ortalaması 1. grubun kırık femurları için 85,634±36,776 Mpa olarak; 2.grubun kırık femurları için 54,585±22,593 Mpa olarak hesaplandı. 1. grubun elastisite değerlerinin ortalaması 2. grubun ortalamasından yüksek olarak hesaplansa da bağımsız örneklem t testine göre istatistiksel anlamlı fark bulunmadı (p=0,06).

4. TARTIŞMA

Kırık iyileşmesi ve kemiğin yeniden şekillenmesi, birçok hücrenin rol aldığı kimyasal, mekanik ve elektriksel uyaranların karmaşık bir şekilde etkileşimi sonucu meydana gelmektedir [1]. Kırık iyileşmesi kırığın oluştuğu andan itibaren hematomun oluşmasıyla başlar, ortama göç eden yeni hücreler ve bunların salgıladıkları yeni kimyasal maddeler aracılığı ile daha karmaşık; giderek artan hücresel elemanlara, ara maddelere ve hücrelerde farklılaşmalara yol açar. Bu ara maddelerin yeniden işlenmesi ile kırıkta kaynama meydana gelmektedir [2,11]. Kırık iyileşmesinde görev alan başlıca yerel etkenler kırık hematomu, kemik iliği, periost ve büyüme faktörleridir [12,13,14].

Otolog kemik greftleri kaynamama, artrodez, spinal füzyon, düzeltici osteotomiler, kemik defekti içeren kırıkların tedavileri için halen ilk seçenek olarak kullanılmaktadır. Otolog kemik greftleri kemik yapımını sağlayan hücreleri içermesi bakımından osteojenez, kemik yapımını uyaracak matriks yapısı nedeni ile osteokonduktif, içerdiği kemik yapımını uyarıcı protein ve sitokinler yardımıyla osteoindüktif olması nedeni ile diğer kemik grefti benzeri maddelerden daha üstündür. Ancak hastadan temin edilecek kemik greft miktarının sınırlı olması, greft alınan bölge için ek cerrahi işlem yapılması ve alınan bölgede hasara yol açması gibi problemler dezavantajları oluşturur. Bazı durumlarda ise taze donmuş türdeş kemik

greftlerine ihtiyaç duyulmaktadır. Taze donmuş türdeş kemik greftlerinden ise virüs kaynaklı hastalık geçme riski ve kemiğin yapısındaki antijenik uyaranların fazla olması nedeni ile alıcıda immünolojik reaksiyonlara neden olabilmektedir. Bu nedenle mezenkimal kök hücrelerin, vücudun kapasitesini aşacak derecede kemik defektlerinin tedavisinde kullanılabilmesine yönelik çalışmalar devam etmektedir [5,6,15,16,17].

Kırık kemiğin iyileşmesindeki esas hücreler puliripotent etkiye sahip mezenkimal kök hücrelerdir. Kemik uçlarının temas ettiği, kırık bölgesinin kanlanmasının bozulmadığı koşullarda kırık oluşmasından itibaren gelişen hematom ve yangısal cevap mezenkimal hücrelerin bölgeye göç etmesini, çoğalmasını, farklılaşarak osteoblastlara dönüşmesini sağlamaktadır [9,15,18,19]. Mezenkimal kök hücreler kas dokusu, yağ dokusu ve sinovyumdan da elde edilebilmektedir [14,18]. Ancak kemik iliği mezenkimal kök hücre yönünden daha yoğun bir içeriğe sahiptir ve elde edilmesi daha kolaydır. Çeşitli olgularda elde edilen kemik iliği hücrelerinin herhangi bir farklılaştırma işlemine tabi tutulmadan ve osteokondüktif destek yapı kullanmadan uygulanması sonucu başarılı sonuçlar bildirilmektedir [8,20].

Deney modelimizde sıçan femurlarına cerrahi uygulayarak osteotomi ile kırık oluşturduk. Periost, kırık hematomunda kondrogenezis ve enkondral kemikleşmenin başlayabilmesi için önemli bir yapı olduğundan sıçan femurlarında periostu geniş olarak çıkarttık ve kemik iliği kaynaklı kök hücrelerin etkisini ortadan kaldırmak için ise kırık öncesi femur medullasını formaldehit ile yıkadık [4]. Böylelikle kemik iliği ve periost kaynaklı kök hücreleri ortamdan uzaklaştırarak dışarıdan verilecek türdeş mezenkimal kök hücrelerin etkilerini görebileceğimiz, kırık iyileşmesi yönünden problemli bir model oluşturduk [21,22]. Elde ettiğimiz mezenkimal kök hücreleri herhangi bir osteoblastik farklılaşmaya yönlendirmeden ml'de 10^7 sayıda ve herhangi bir destek yapıya yerleştirmeden kırık hattına uyguladık.

Çalışma sonunda kök hücre uyguladığımız grupta kırık iyileşmesinin artışı yönünde kontrol grubuna göre istatistiksel olarak anlamlı sonuçlar elde edemedik. Bunun sebeplerinden biri olarak kemik iliği kaynaklı kök hücrelerin etkisini ortadan kaldırmak için kullanmış olduğumuz formaldehitin konsantrasyonu, kırık sıçan kemiğini kırık onarımı için gerekenden daha fazla hücreye ihtiyaç duyulacak hale getirmiş olabilir. Bir diğer sebep ise formaldehitin vücuttan temizlenme süresinin uzaması sonucu, kemik iliğinde ve trabeküler boşluklarda daha uzun süre kalarak kırık hematomunun doğal yapısını bozması ve kaynamayı olumsuz yönde etkilemesine bağlamaktayız. Çünkü hematomun varlığı ve organizasyonu kırık bölgesinde kaynamanın başlaması için bir destek doku olduğu, kaynamaya katılacak hücrelerin göçü ve çoğalıp farklılaşması için uyarıcı etkileri bilinmektedir [7,23,24,25]. Formaldehitin vücutta kalma süresinin uzamasının nedeni olarak da kırık femurlarının periostlarının sıyrılması ve cerrahi müdahale ile gelişen yumuşak doku hasarının bölgesel kan akımına zarar vermesi olduğunu düşünüyoruz.

Sonuç olarak, mezenkimal kök hücreler birçok çalışmada farklılaşmaya ihtiyaç duymadan kırık veya kemik defektlerine uygulandığında osteojenik özellikler gösterse de uygun osteoindüktif, osteokondüktif yapılar ve yeterli kan akımı olmadan osteojenik özellik gösteremedikleri düşüncesindeyiz.

5. KAYNAKLAR

1. Trentz OA, Handschin AE, Bestmann L, Hoerstrup SP, Trentz OL, Platz A. Influence of brain injury on early posttraumatic bone metabolism. Neurologic Critical Care. Critical Care Medicine 2005;33:399-406.

2. Einhorn TA. Current concepts review: Enhancement of fracture-healing. J Bone Joint Surg 1995;77:940-56.

3. Grundnes O, Reikeras O. The importance of the hematoma for fracture healing in rats. Acta Orthop Scand 1993;64:340-2.

4. Ozaki A, Tsunoda M, Kinoshita S, Saura R. Role of fracture hematoma and periosteum during fracture healing inrats: interaction of fracture hematoma and the periosteumin the initial step of the healing process. J Orthop Sci 2000;5:64-70.

5. Goldberg VM, Powell A, Shaffer JW, Zika J, Bos GD, Heiple KG. Bone grafting: role of histocompatibility in transplantation. J Orthop Res. 1985;3:389–404.

6. Heiple KG, Goldberg VM, Powell AE, Bos GD, Zika JM. Biology of cancellous bone grafts. Orthop Clin North Am 1987;18:179-85.

7. Mizuno K, Mineo K, Tachibana T, Sumi M, Matsubara T, Hirohata K. The osteogenetic potential of fracture haematoma. Subperiosteal and intramuscular transplantation of the haematoma. J Bone Joint Surg [Br] 1990;72:822-9.

8. Zamzam MM, Abak AA, Bakarman AK, Al-Jassir FF, Khoshhal KI, Zamzami MM. Efficacy of aspiration and autogenous bone marrow injection in the treatment of simple bone cysts. Int Orthop 2009;33:1353–1358.

9. Arinzeh TL, Peter SJ, Archambault MP, Van den Bos C, Gordon S, Kraus K, Smith A, Kadiyala S. Allogeneic mesenchymal stem cells regenerate bone in a critical-sized canine segmental defect. J Bone Joint Surg [Am] 2003;85:1927-35.

10. Dimar JR, Ante WA, Zhang YP, Glassman SD. Theeffects of nonsteroidal anti-inflamatory drugs onposterior spinal fusions in the rat. Spine 1996;21:1870-1876.

11. Cruess RL, Dumont J. Healing of bone. In: Rockwood CA, Green DP, editors. Fractures. 4th ed. Philadelphia: JB Lippincott Company; 1994. p. 181-222.

12. Mahy PR, Urist MR. Experimental heterotopic bone formation induced by bone morphogenetic protein and recombinant human interleukin-1B. Clin Orthop 1988;237:236-44.

13. Ohlsson C, Bengtsson BA, Isaksson OG, Andreassen TT, Slootweg MC. Growth hormone and bone. Endocrine Reviews 1998;19: 55-79.

14. Yoo JU, Johnstone B. The role of osteochondral progenitor cells in fracture repair. Clin Orthop 1998; 355:73–81.

15. Cui Q, Xiao Z, Li X, Saleh KJ, Balian G. Use of genetically bone marrow stem cellc to treat femoral defects: An experimental study. J Bone Joint Surg [Am] 2006;88:167-172.

16. Ozturk AM, Cila E, Kanatli U, Isik I, Senkoylu A, Uzunok D, Piskin E. Treatment of segmental bone defects in rats by the situmilation of bone marrow osteoprogenitör cells with prostaglandin E_2. International Orthopedics 2005;29:73-77.

17. Tsuchida H, Hashimoto J, Crawford E, Manske P, Lou J. Engineered allogeneic mesenchymal stem cells repair femoral sagmantal defects in rats. J of Orthop Research 2003;21:44-53.

18. Yoo JU, Barthel TS, Nishimura K, et al. The chondrogenicpotential of human bone-marrow-derived mesenchymal progenitor cells. J Bone Jt Surg [Am] 1998; 80:1745–1757.

19. Devine SM, Peter S, Martin BJ, Barry F, McIntosh KR. Mesenchymal stem cells: stealth and suppression. Cancer J 2001;7:76–82.

20. Ma HL, Chen TH, Hung SC. Development of a new method in promoting farcture healing: multiple cryopreserved bone marrow injections using a rabbit model. Arch Orthop Trauma Surg 2004;124:448-454.

21. Kokubu T, Hak DJ, Hazelwood SJ, Reddi AH. Development of an atrophic nonunion model and comparison to a closed healing fracture in rat femur. J Orthop Res 2003;21:503-510.

22. Tohma Y, Ohgushi H, Morishita T, Yoshiko D, Tadokoro M, Tanaka Y, Takakura Y. Bone marrow derived mesenchymal stem cells can rescue osteogenic capacity of devitalized autologous bone. J Tissue Eng Regen Med 2008;2:61-68.

23. Kabak S, Balkar F, Duygulu F. Kırık iyileşmesinde kırık hematomunun önemi. Acta Orthop Traumatol Turc 2001;35:252-259.

24. Di Felice R, Lombardi T. Gingival and mandibular bone necrosis caused by a paraformaldehyde-containing paste. Endod Dent Traumatol 1998;14:196-198.

25. Sinha S, Mittal V, Singh B, Agrawall S. Formalin preserved allogenic bone grafts: Does it work. Indian Journal of Orthopedics 2003; 37: 260-264.