EL VE ELBİLEĞİNDE SPOR YARALANMALARI

Dr. Arslan Bora
El ve Mikrocerrahi Hastanesi-İzmir

Sporcularda el yaralanmaları **sıktır.** Çünkü karakteristik olarak birçok sporda el sporcunun önünde durur ve ilk karşılaşmayı absorbe eder. Bundan başka el birçok spor dalında az veya çok bir şekilde kullanılır. Buna rağmen el yaralanmaları çoğu kez önemsenmez. Çünkü bu yaralanmalar atleti tam olarak spor yapmasından alıkoymaz. Bu genç ve kötü eğiticisi olan sporcularda el yaralanması tam iyileşmeden yapılan ağır aktiviteler ile oluşur.

El yaralanmalarında anahtar çözüm erken tanı uygun tedavi iyi takiben rehabilitasyondur. El yaralanmalarının çoğunda konservatif tedavi yöntemleri kullanılır ve birçok atlet çabucak yeni aktivitesine dönebilir. Primer olarak cerrahi girişim nadiren gerekir. Sekonder cerrahi girişimler veya rekonstrüktif girişimler ise uygun tedavi yapılmamış ve ihmal edilmiş olgulara gerekir.

EL BİLEĞİ YARALANMALARI

El bileği insan vücudunun en karmaşık eklemidir. Çünkü birçok eklemi içerir ve anatomik variasyon gösterir. El bileği ekleminin sırları halen çözülememiştir. Bu yüzden birçok sorun spesifik yöntemler yerine genel tedavi prensipleri ile çözülür ve/veya asemptomatik hale getirilebilir.

Bütün muayene yöntemlerinde olduğu gibi olgunun öyküsü alınır, ağrının durumu, yaralanmanın mekanizması, daha önceki tedavileri, hangi aktivitenin olayı ortaya çıkardığı, hareket kısıtlığının miktarı, üst ekstremite bakısında hassasiyetin lokalizasyonu kavrama ve çimdikleme gücünün ölçümü, instabilite var ise "klik" sesinin ortaya çıkarılması elbileği için çok önemlidir.

Elbileği için temel elbileği seri filmlerinin; yan: PA nötral, PA radyal ve ulnar deviasyonda grafilerdir. Sıklıkla tam yan grafiler, nadiren de fleksiyon ve extansiyonda yan grafiler istenir. Karpal tünel pozisyonu: Tünelin içini ve hamatum kırığını gösterir. Yumruk sıkılmış ve önkol supinasyonda; aksiyel kompresyonlar arttığı için scafo-lunat ve scafoid rotasyonel deformitelerini ortaya çıkarır.

El bileği artrografisi birçok anatomik varyasyonlar ve yaş ile değişen görüntüleri olduğu için kesin sonuçlar vermez. Klinik bulgulara eklenebilir.

Bilgisayarlı Tonografi: Distal Radioulnar eklem ilişkisinin öğrenilmesinde önemlidir.

Cineradyografi: El bileği dinamik instabilitelerini ortaya çıkarmak için ve artrografi ile kombine edilerek kullanılabilir.

Trispinal Tomogramlar: Kienböck hastalığı, kistler, kırıkların tanısında yardımcı olur.

Artroscopi sınırlı yararları olmasına karşın, deneyimli kişiler ve uygun cihazlar ile tanıyı kolaylaştırıcı yöntemlerdendir.

Birçok elbileği problemi elbileği ekstansiyonda ani düşmeler sırasında veya tekrarlayan stresler ile oluşur. Bu yaralanmalar haltercilerde silkmede, jimnastikçilerde yer hareketleri sırasında güreşçilerde ve push up eksersizleri sırasında olur. Elbileği aşırı bir ekstansiyon yaptığında dorsal artiküler yüzeyler birbirine değer, bunun üzerinde bir zorlanmada birbirine değen yüzeylerde makaslama kuvvetleri oluşur. Bu da synoviayı deler ve osteokartilajinöz hasar ortaya çıkarır. Scafoid impaksiyonu triguetro-hamat impaksiyon veya sinovial kist oluşumuna neden olur. Daha ciddi yaralanmalarda kırıklar ve instabilite de gelişebilir.

RADİAL-SCAPHOİD İMPACTİON

Elbileği ekstansiyon ve radyal deviasyonda radius dorsal kenarı ile scafoidin dorsal kenarı çarpışır. Bu ağrı, güçsüzlük, dorsoradial bölümde hassasiyet oluşur. Ağrının yeri hasta tarafından gösterilebilir. Hafif fleksiyon ve ulnar deviasyonda aynı bölgede hassasiyet oluşur. Hassas bölgeyi ataç ile işaretleyip grafi çekilir. Şupur veya serbest kemik parçası bulunabilir. Elbileği istirahati, elbileği yüklenme şeklinin değiştirilmesi ve elbileği sargısı yapılmalıdır.

Eğer skafoiddeki çıkıntı elbileği ekstansiyonunu engelliyor ise operasyon ile şpur eksizyonu ve kistektomi yapılır. Post-op. 2 hafta atel kullanılır. Daha sonra egzersizlere başlanır.

TRIQUETRAL-LUNATE IMPACTION

Zorlu elbileği ekstansiyonu ve ulnar deviasyon ile oluşur. Yer egzersizlerinde kalkışta, kulplubeygirde, raket ile oynanan sporlarda swing hareketi ile olur. Çarpışma Triquetrum ile hamatumun dorsal kenarlarında olur.

Sağaltım dinlenme, darbeli ultrasound, antiinflamatuar ilaçlar, elbileği pozisyonunu değiştirme ve elbileğine bandajlama ile olur. Semptomlar geçmez ise sinovektomi ve eksplorasyon yapılır.

SYNOVİAL KİSTLER (AÇIK VE KAPALI)

Elbileği eklem kapsülü hasarlarında sinovianın herniasyonu ile oluşur. Özellikle genç bayan jimnastikçilerde görülür. Ekstansiyonda kist üzerine dokununca ağrı olur. Scafolunat bölgede hassasiyet vardır. Röntgen (–), kitle palpe edilir. Açık formunda Sağaltım: İstirahat + splint + antienf. + el kavrama pozisyonunu değiştirme + bandajlama.

Aspirasyon nadiren sonuç verir. Kistleri birçok yerden delip skar dokusu oluşturup rekürrens önlenmelidir.

İnatçı ağrı var ise eksizyonu gerekir. Sporcuya tekrarlayabileceği söylenmelidir.

Radioulnar Eklem

Bu eklem 150 derece supinasyon-pronasyon genişliği verir. Radius ve el ulna etrafında döner. Bu sigmoid olukta ulnanın kayması ile oluşur. Aksiel yüklenmelerin % 80'ini radius, % 20'sini TFCC ve ulna taşır.

Son yıllardaki ulnocarpal komplexin anlaşılması sorunların çözümünde bizi

daha büyük netliklere götürdü. Sorunun radioulnar eklemde mi yoksa ulnacarpal sistemde mi, bunu anlamak için pasif önkol rotasyon hareketinde ağrı saptanırsa sorun radyo-ulnar eklemdedir. En iyi inceleme aracı BT. dir.

Radioulnar çıkık var ise dorsale çıkık ise tam supinasyonda, volare çıkık ise tam pronasyonda 4-6 hafta alçıya alınır.

Kronik olgularda Lig. rekons., eksizyon, kısaltma, füzyon operasyonları yapılabilir.

TRİANGULER FİBROKARTILAJ KOMPLEX (TFCC)

Ulnar taraftan gelen darbe ile ve zorlu dorsiflex pronasyon ile olur.

Distal R-U eklemde hassasiyet, ağrılı klik ve takılma bulguları vardır.

R-U instabilite,

Ext. Carpi Ulnaris subluksasyonu,

Lunato-Triquetral instabilite,

Piso-Triquetral dejenerasyon,

Genel eklem gevşekliğinden ayırd edilmeli.

Parsiyel lezyonda alçılama. Tam kopma var ise tamiri gerekir. TFCC elbileği stabilitesi, yük absorbsiyonu, ve aksiyel kompresyonda önemli rol oynar. Çok hasar görmüş olduğu düşünülür ise, eksize edilebilir.

KARPAL İNSTABİLİTELER

Elbileği stabilitesi, eklem yüzeylerinin birbirine karşı olan durumları ve aralarındaki bağlar sistemi ile oluşur. 3 longitudinal kemik kolonu vardır; Bunlar başparmak, radial yük taşıyan ve ulnar kontrol kolonlarıdır. Elde oluşan yükün önkola geçmesinde yükün aktığı

A) Radyal Kolon: Radius, Lunatum, Scafoidin 1/3'ü, Kapitatum, Trapezium ve II. ve III. metakarp basisleridir.

B) Ulnar Kontrol Kolonu: Ulna ve stiloidi, TFCC, Triquetrum, hamatum, kapitatum ve IV ve V. metakarp basisleridir.

C) Başparmak Kolonu: Scafoidin 1/3 distali, Trapezoid ve I. metakarp basisidir.

Elbileğinin temel bağ yapıları intrakapsülerdir. Bu ligamentler interossöz ve karpal kemik sıralarını geçen ligamentlerdir. Volar ligamentler dorsallere göre daha güçlü ve önemlidirler. Bunlardan en önemlisi proksimal scafoidin primer stabilizatörü olan volar radyo-scafoid ligamenttir. Bu Lig. yırtılmadıkça scafoidin rotator instabilitesi olmaz. Derin radyocarpal ligament üç bölümden oluşur: Radio capitat, radiolunat, radioscafoid. Scafolunat interossöz ligament: Kısa kalın ve dorsalden palmare gider. Bu ligamentin tamiri çok zordur.

Çoğunlukla elbileği ekstansiyonda ve pronasyonda ve tenar bölge üzerine düşme ile olur. Bu yük elbileğini, hipertansiyon ve ulnar deviasyona, intercarpal kemikleri supinasyona zorlar. Proksimal sıra 5 ligament ile stabilize olurken, distal sıra yalnızca radiocapital ligament ile stabilize olur. Yaralanmaların büyük kısmında tam bir ligament yırtılması olmaz veya instabilite gözüktüğü günde tam bir ligament yırtılması gözükmez. Eklem gevşekliği olanlarda çeşitli instabiliteler gözükebilir. Bunun için sağlam tarafında elbileği grafileri çekilmelidir.

Karpal İnstabilite Kliniği:

En sık görüleni Dorsal Intercaleted Segmental Instabilite DİSİ'dir. Burada lunatum volare subluxe olmuştur ve dorsifleksiyonda durur. Volar Intercaleted Segmental Instabilite VİSİ ise, lunatum dorsale subluxe olur ve volar fleksiyonda durur.

DİSİ deformitesi radiusun volare olan açılanması dorsale döndüğünde veya ligament yaralanmalarında olur. Radial stiloid kırıklarından sonra karpal instabilite olasılığı pratik olarak vardır. Bu deformiteleri belirlemek için elbileğinin nötralde tam yan grafisi gereklidir.

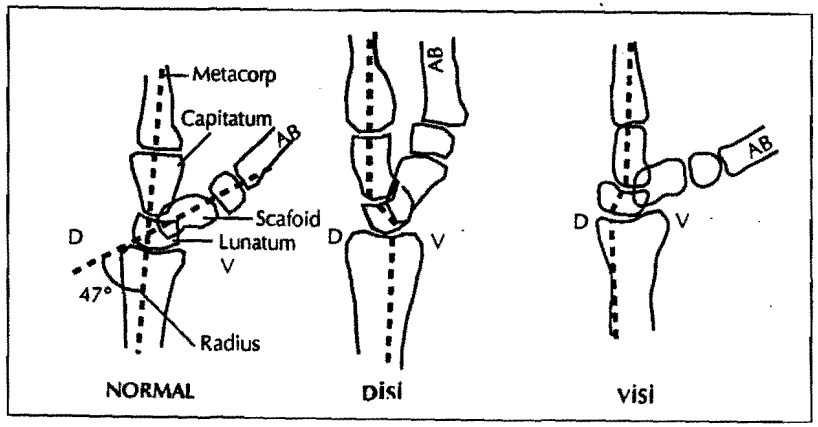

Şekil 1: Carpal Instabiliteler.

Normal scafolunat açı 47° (30°-60°)'dir. 70° üzerinde karpal instabiliteyi düşündürür. 80° ve üzeri ise tanı koydurucudur.

Kapitolunat açının 20° ve üzerinde olması instabilite için kesin tanı koydurur.

Scafolunat aralık 1-2 mm. normaldir. 3 mm. üzerinde ise abnormaldir. Bilateral karşılaştırılmalıdır.

DİSİ: Scafolunat açı 70°-80°
Capitolunat açı 15°-20°
Lunatum dorsifleksiyon
Lunatum ve kapitatum'un üstüste gelmesi artmıştır.

VİSİ: Scafolunat açı 40°
Capitolunat açı 30°
Lunatum palmar flex, dorsal subluksasyonu olmuştur.

Rotator Subluksasyon:
Scafolunat eklem aralığı 2 mm.

Kirk Watson — Scafoid'in yüksekliğinin azalması, volaritenin artması ile kortikal yüzük belirtisi mevcuttur.

Midcarpal İnstabilite: VİSİ deformitesi hakimdir. Ulnar deviasyonun son noktasında aniden proksimal dizi dorsifleksiyona geçer. (normalde ise yavaş bir geçiş vardır.)

Karpal İnstabilite Tedavisi

Scafolunat aralığı kapamak, capitat ve lunat arasındaki uyumu sağlamak için elbileği radyal deviasyon ve dorsifleksiyonda tutulur. Redüksiyonu sağlamak zor olduğu gibi bunu korumak daha da zordur. Eğer yaralanma taze ise normal yapı elde edildikten sonra skopi altında k-teli ile fiksasyon gereklidir. 6-8 hafta kısa kol alçısı ayrıca 4 hafta daha splint gereklidir.

Tam skafolunat instabilitede cerrahi tedavi gerekir. Volarden anterior ligament kompleksi tamir edilir. Dorsalden ise her iki kemiğe delik açılır ve dorsal karpal ligamandan flap alınır ve deliklerden geçirilerek dorsal interossöz lig. rekonstrüksiyonu yapılır. Sonra k-teli scafoid-radius, lunat-radius, scafoid kapitattan geçirilir. 4-6 hafta alçı + 4 hafta atel.

Eğer radius'un normal volaritesi yok ise o da düzeltilmelidir.

Scafolunat disosiasyonda yaralanmadan en geç 2 ay sonra ve dejeneratif değişiklikler başlamadan görülen instabilitelerde çeşitli rekonstrüksiyon operasyonları yapılır:

Scafolunat disosiasyonda

a- Ligamanı tendon grefti ile rekonstrüksiyon

b- Triscafoid füzyon

c- Scafolunat füzyon

d- İnterkarpal füzyon

e- Silastik İmplantı

VİSİ (Lunate Triquetral instabilite) Akutta 6-8 hafta alçı, 3 ay koruyucu atel, kronik olgularda triquetral lunat füzyon. Ligament Rekonstrüksiyonu operasyonu semptomları çok iyi geçiriyor.

Midkarpal İnstabilite Konservatif başlanmalı alçı + antiinf. Başarısız ise Triquetra-hamat füzyon.

Skafoid Kırığı + DİSİ Scafoid boyun kırığında, zorlu dorsifleksiyonda olur ve volar kortex kollapsı olur.

Akutta Volar Kollaps var ise, açık redüksiyon + greftleme + k - teli ile tesbit.

Scafoid Nonunionunda Kemik grefti + Elektrik stimülasyonu, 30° den fazla angulasyon var ise, volar kemik grefti konur.

Angulasyonun redüksiyonu lunatumu da redükte eder.

Lunatum Çıkığı

Perilunat çıkıklardan daha çok görülür. Lunatum volare çıkmıştır ve median sinire baskı yapar. Volar radiolunatı ligament sağlam olduğu için, lunatumun vaskülarizasyonu devam eder. Lateral grafi tanı koydurucudur. Longitudinal traksiyon ve dorsi fleksiyonda lunatuma volerden bası yaparak redükte olur. 4 hafta alçı (hafif fleksiyonda), 4 hafta daha nötral pozisyonda alçı yapılır. Gecikmiş ise, açık redüksiyon. Geç komplikasyonu skafoidin rotator instabilitesidir.

Lunatum avasküler nekrozu (Kienböck Hast.)

1. Primer olarak lunatum kan akım bozukluğu.
2. Travmatik dolaşım bozukluğu
3. Ligaman yaralanmasından sonra dejenerasyon ve kollaps
4. Tek veya multiple kırıklar ile oluşan vasküler bozukluk

Tekrarlayan kompresyon zorlanmaları veya tek bir travma neden olabilir.

Elbileğinde güçsüzlük, sertlik ve ağrı, dorsalde hassasiyet. Erken röntgen bulgusu negatif. Ulna minus dikkati çekebilir. 2 mm. üzerinde ulna minus variansında kienböck görülebilir.

Daha sonraları skleroz, fragmantasyon, lunatum yüksekliğini kaybetmesi, kapitatumun proksimale migrasyonu görülebilir.

Bilgisayarlı Tomografi erken tanı koydurur.

Tedavisi: Efüzyon, önlenemez stresler olayı progressif hale getirir. Bazı olgulara konservatif tedavi yararlı olur fakat bunlar lunatumun kompresyonuna engel olamaz. Cerrahi tedavi tek seçenektir.

İnterkarpal füzyonlar: Kollaps 2 mm. den az ise, kapitato hamat füzyonu, 2 mm. den fazla ise kapitatohamat füzyon ve protez. Ulna minus ise radial kısaltam. Elbileği fuzyon, proksimal dizi çıkarımı ve lunatum protezleri diğer ameliyat seçenekleridir.

Elbileğinin Yakındaki Tendinitler:

Atletlerde elbileğinin fazla kullanımından dolayı sıkça tendinit gözlenir. Ağrı ve hassasiyet lokaldir.

Oarsman'ın Elbileği (İntersektion Send); Kürekçi, kanocu ve haltercilerde radial elbileği ekstensorları tenosinovitisidir. Lokal ağrı, hassasiyet, krepitus ve ödem mevcuttur. Dorsal önkol bölümünde Lister tüberkülünden 7 cm. proksimalde, Abd. Pol. longus ve Ext. Pol. brevis'in hipertrofisi ve bunların oblik olarak elbileği radial ekstensorlarını çaprazladığı bu bölgede elbileği radial ekstensorlarının sıkıştırılmasıyla oluşur.

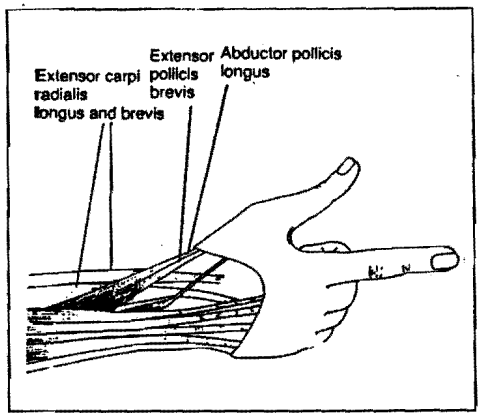

Resim 1: Elbileği ekstensorları.

Tedavi: Atel + Antienfl, Steroid enfeksiyon

Cerrahi dekompresyon. Ext. Pol. Brevis., Abd. Pol. longus kılıflarının kesilmesi.

De Quervain 'in Stenozing Tenosinovitisi; Abd. Pol. Longus ve Ext. Pol. Brevis'in radial stiloid düzeyinde elbileğinin I. dorsal kompartmanında sıkışması ile olur. Elbileği distal radial lateral bölümünde şiddetli ağrı ve hassasiyet olur. Finkelstein testi pozitiftir. Atel + Antiinflamatuar, lokal Kortiko steroid enjeksiyonu. Kesin tedavi cerrahi ile mümkündür.

Fleksor Carpi Ulnaris Tendiniti; Elbileği aktivitesi için çok önemlidir. Tekrarlayan aktivitelerden sonra çok olur. Tendon üzeri hassastır. Ulnar deviasyon ve fleksiyon dirence karşı ağrılıdır. X-Rayde kalsiyum depositleri olabilir. Atelleme, ultrason antiinflamatuar ilaçlar genellikle etkilidir.

FCU, hamatum çengeli ve 4.5. metakarp basislerine yapışır. Pisiform, tendonun içinde sesamoid kemiktir. Sinovitis pisiformun etrafında oluşur. Pisiform-Triquetrum eklem aralığında artrit ile karışabilir. Elbileği fleksiyonda pisiform laterale doğru itilir ise, ağrı ortaya çıkar. Pisiform artriti var ise x-rayde yan görünümde eklem aralığı daralmıştır ve pisiform subperiostal olarak çıkartılabilir. 1 hafta atel sonra aktiviteye devam edilir.

Fleksor Carpi Radialis Tendiniti;

FCU ya göre daha az görüldü. Elbileği dirençli fleksiyonunda veya pasif extansiyonda ağrı olur. Başlıca tedavisi konservatiftir. Dirençli olgularda tendon tüneli açılır.

SCAFOİD KIRIKLARI

Scafoid proksimal ve distal karpal kemikleri kateder. Proksimal bölümü interkapsülerdir. En fazla incinebilecek bölümü olan boyun kısmı radius'un stiloidine komşudur. Açık el üzerine düşme veya el üzerine direk travma ile stiloid üzerine dayanarak kırılır. Kuvvetli kavramada ağrı ve anatomik enfiyelikte hassasiyet vardır. Scafoid kırıkları elbileği incinmesi olarak sıkça değerlendirilir. Uygun tedavi edilmediği için sık sık nonunion gelişir.

X-Rayde herhangi bir bulgusu olmayıp yukarıdaki semptomları olan sporcularda alçı yapılmalıdır. Ve alçı başparmağı da içermelidir. 2 hafta sonra elbileği tekrar muayene edilmeli ve grafi kontrolu yapılmalıdır. Eğer kırık var ise başparmak IP ekleme kadar alçı yapılır ve başparmağı iyi modele edilmelidir. Alçı 3 ay daha devam edilir.

En sık boyun kısmında en az distal kutupta kırık gözlenir. Distal kutup çabuk iyileşir. Kan akımı bu bölgede zengindir. Boyun ve proksimal kutupta ise immobilizasyon uzun tutulur, nonunion avasküler nekroz ve kollaps gözlenir.

İnstabil deplase scafoid kırıkları primer açık redüksiyon, fiksasyon ve kemik greftlemesi gerektirir. Kaynama gecikmesinde alçı süresi uzatılmalıdır. Kemik greftlemesi yapılması gerekebilir.

Tam kaynama için 3-4 ay gerekir. Kırık iyileştikten sonra atlet spor yaparken silikon kauçuk atel kullanmalıdır.

Silikon Kauçuk Koruyucu Atel;

Gazlı beze silikon kauçuk RTV-II emdirilmiştir. Uygulaması kolaydır. Lezyon bölgesini koruyucudur. Cilde krem sürülür ve gaz üç-dört kez sarılıp, silikon kauçuk ve indikatörü üzerine sürülür. Oda ısısında 3 saatte kurur. Kalıcı bir tesbit değildir. Çünkü havalandırması yoktur. Deri solunumuna engel olur. Spor ve yarışma sırasında takılır ve yarış sonrası çıkarılır.

Hamatum Çengeli Kırığı;

Hamatumun elin volarine doğru olan uzun ince çıkıntısıdır. Transvers karpal ligament ve pisohamat ligament buraya yapışır. Flex. Digiti Minimi brevis, Opponens digiti kasları buradan başlar. Ulnar sinirin motor dalı hamatum çengelinin ulnarından, 5. parmak fleksor profundusun radialinden geçer.

Düşme ile veya daha sık olarak; tenis, basebol, ve golfte kırılır. Golf sopası tutamağı veya FCU aşırı çekişi ile de olabilir. Elbileği ağrısı, kavrama güçlüğü, lokal hassasiyet vardır.

Karpal Tünel pozisyonunda yani elbileği maksimum dorsifleksiyonda grafiler kırık görülür. Eğer bu pozisyon ağrılı ise radial deviasyon ve hafif supinasyonda yan grafide çekilebilir.

Nondeplase akut olgulara 5. parmak ekstansiyonda ince kısa kol alçısı yapılır. Kas bağlantılarından dolayı nonunion oranı yüksektir.

Deplase ve semptomatik nonunionlarda ulnar sinir ve 5. fleksor irrite olabilir ve neurit ve tendinit gelişebilir, eksizyon yapılmalıdır. Fleksor rüptür olasılığından bazı cerrahlar asemptomatik nonunionu bile eksize ederler.

SİNİR SIKIŞMALARI

Medyan sinir, Karpal kanal veya ulnar sinir Guyyon kanalında sıkışır. Genç sporcularda dinlenme, atellenme ve anti inflamatuar ilaçlar (Carpal Tünel Sendromu) CTS'yi geçirebilir. Bazen de operasyon gerekir. Bisikletçilerde özellikle kasisli bozuk yollarda gidiyorlar ise 5 parmak ve 4. parmak ulnar yarısında uyuşukluk, intrensek kaslarda güçsüzlük oluşur. Bu bisiklet güdonunun ulnar sinirine basısı ile oluşur. Ele eldiven ve güdon yumuşak maddeler ile beslenmesi ile geçer. Ulnar sinir pisiform ve hamatum kırıkları veya hipotenar bölgeye direkt travma ile zedelenebilir. Guyyon kanalında skatris oluşur. Direkt travmalar ile ulnar arterde yalancı anevrizma gelişebilir. Guyyon kanalı dekompresyon gerekebilir.

BAŞPARMAK YARALANMALARI

Bowlingci Başparmağı

Bowling topunun deliğinin köşesi başparmak ulnar digital sinir üzerine bası yapar. Bu bölgede fusiform bir fibrozis gelişir. Ağrı, parestezi, başparmak ulnar yarısında uyuşukluk ve fusiform kitle hissedilir. Erken tanı koyulursa kavrama değiştirilir. Bowling topundaki başparmak deliği genişletilir ve yumuşak bir madde ile desteklenir. Geç kalınmış ve fibröz kitle oluşmuş ise tenoliz yapılır.

Başparmak Metakarp Kırığı

Aksiyel kompresyon ile (Hokeycilerde) I. metakarp basisinde medialdeki kırık parça kuvvetli volar ligamentler tarafından yerinde tutulur, fakat Abd. Pol. Longus metakarpı proksimale doğru çeker. Buna Bennett kırıklı çıkığı denir. Kapalı redüksiyon k-teli tesbit + alçı. Fakat daha çok açık redüksiyon gertirir.

Rolando Kırığı

I. metakarp basisinin T şek-



Resim 2: Bennet kırığı.

lindeki kırığıdır. Flex. ve Ext. kasların metakarpı proksimale çekişi ile Trapezium üzerinde parçalar birbirinden ayrılır. İyi modele alçıda kayarsa açık redüksiyon gerekir.

Başparmak Proksimal Falanks Kırıkları

Başparmağın dönmesi ile oluşur. Kapalı redüksiyon + ince modele alçı

Baparmak Metakarpofalangeal Eklem Çıkığı

Başparmağın zorlu ekstansiyonunda olur. Volar plate membranöz kısımdan yırtılır (proksimalden). Basit çıkığında proksimal falanks dorsaldedir ve düz durur. Longitudinal traksiyon yapılmamalıdır. Volar plate interpozisyonu ile komplike çıkık haline geçer. Anterior posterior manipülasyon ile redüksiyon sağlanmalıdır.

Volar plate yakalanmış ise redüksiyonu zordur. X-Rayde sessamoid eklem içinde görülür. Eklem aralığı genişlemiştir. Redüksiyon için başparmak metakarpı adduksiyonda ve fleksiyonda intrensekler gevşetilerek proksimal falanks hiperekstansiyona getirilir. Dorsal ve volarden baskı yapılır. Redükte olmaz ise açık redüksiyon yapılır. Redüksiyondan sonra 2 hafta atel. Sporcunun yarışması gerekiyor ise, silikon kauçuk atel veya alçı yapılır.

BAŞPARMAK ULNAR KOLLATERAL LİGAMENT YIRTIĞI

Ulnar kol. lig. yırtığı çoğunlukla gözden kaçar. Yaralanmayı küçümseme eğilimi vardır. Çimdiklemede güçsüzlük ve abd. stresinde instabilite vardır. Kalecilerde, kayakçılarda, güreşcilerde, basebolcularda, hokeycilerde ve Amerikan futbolu oynayanlarda gözlenir.

Kayak batonunun elbileğine geçirilen askısı düşme sırasında batonun el ile ilişkisinin kaybolmasını engeller. Avuç içinde baton ile düşme, batonun başparmağı abduksiyona itmesine neden olur. Ve I. MP ulnar kollateral ligaman yırtığı oluşur. Kayak sopasına elbileği askısı takılmaması yaralanmayı engeller, fakat batonun düşme tehlikesi de vardır.

Ligament genellikle proksimal falanksa yapışma yerinden kopar. Bazen kemiği de kaldırabilir ve röntgende izlenir. Yaralanmaların büyük kısmında yırtık parsiyeldir konservatif tedavi edilir. Tam kopmalarda operasyon gerekir. Tam kopukların yarısından fazlasında intrensek kas openevrozu ligamentin kopuk uçları arasına interpoze olur ve iyileşmeyi engeller. Avulsiyon şeklinde kopma ise pull out wire tekniği ile tamir yapılır.

Ligament ortadan kopmuş ise MP eklem 15-20 derece fleksiyonda dikilir. 5 hafta alçı. Plaster bandajı hafif ve orta derecedeki zorlanmalarda yapılır. İlk önce MP eklem stabilize edilir. Sonra adduksiyon stresinden kaçınmak için adduksiyonda II. parmağa plasterlenir. Bunun dışında elastik bandaj ile başparmak bir arada sarılır. Gecikmiş olgularda ağrı ve instabilite başlıca semptomlar ise ligament kopuk veya zayıf ise abd. pol. longus veya adduktor pollisis slipiyle dinamik rekonstrüksiyon yapılır.

Diğer MP Eklemler Yumuşak Doku Yaralanmaları

Eklemin posteriora çıkığı sıktır. Metakarp başı volar plate'i yırtar. Bazen üstte ve altta volar plate yanlarda ise lumbrikal tendonu ve uzun fleksor tendonu tarafından çerçevelenir. Böylece tuzağa düşen baş redükte olmaz. En sık indexte olur. Diğerlerinde de olabilir.

Çıkık parmak ulnare deviye olur ve yanındaki parmak ile çaprazlanır. Akut olgularda ve ödem oluşmadan redükte olma olasılığı vardır. Longitudinal traksiyon yapılmaz. Deformite artırılıp dorsal volar kompresyon ile redüksiyon sağlanır.

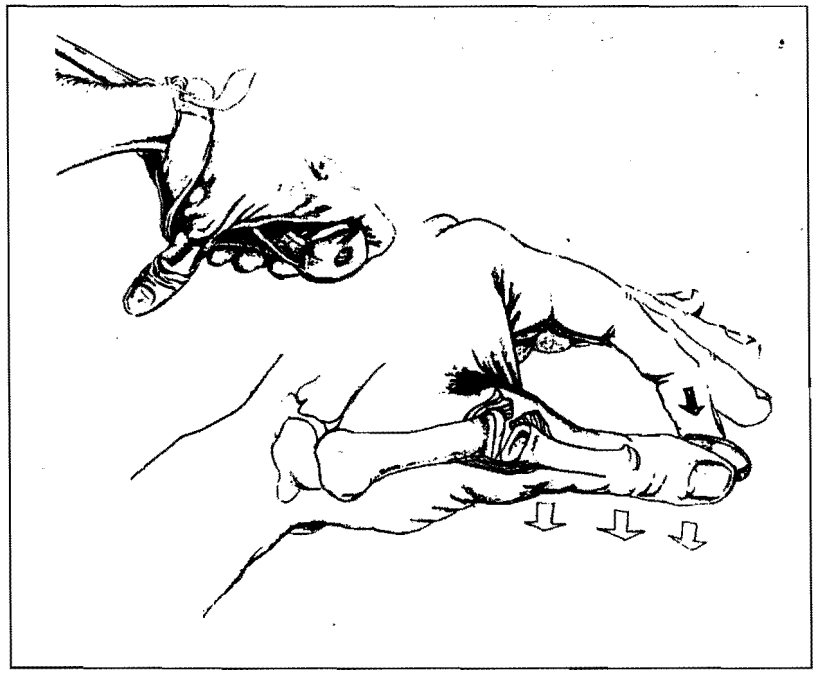

Resim 3: Kayak yaralanması.

Eğer redüksoyan yapılamıyorsa cerrahi redüksiyon gereklidir. Eklemler redükte edildikten sonra çok stabildir. MP 30 derece flex. 7-10 gün atel. Daha sonra aktif fleksiyona başlanır. Ekstansiyon bloklayan atel kullanılır. 5 hafta sonra ekstansiyon verilir.

MP Kollateral Ligaman Rüptürü

DIP ninki kadar sık değildir. Fakat col. lig. ile avülse olan proksimal falanks parçası eklem içine girerse büyük sorun olur. Bunun dışında MP eklemin lateral instabilitesi intrensek kas kontrolünden dolayı sorun olmaz.

MP ekstensor Hood kopması: ekstensor tendonun intermetakarpal webblerde luksasyonuna neden olur. Snapping yırtık bölgesindeki hipertrofik sinovium MP dorsalinde kitle oluşturur. Kitle eksizyonu hood tamiri.

KARATEDE EL YARALANMALARI

Japonca "boş el" anlamına gelir. 1500 yıl evvel Hindistanda kendini savunma sanatı olarak bilinen karate, Çinli rahipler tarafından öğrenilmiştir. Okinawa'da geliştirilmiş. 1920'de bu savaş sanatı Japonya'ya ithal olmuştur. II. Dünya Savaşı'ndan sonra A.B.D.'de karate meraklıları ekstremitelerini skarlaştırır ve düşmanına bir silah

gibi kullanırlar. Bu skarlaşma yıllar boyu olur ve saman, kum, toprak torbalara vurarak oluşturulur. Çabuk sonuca gitmek isteyenlerde elde yaralanmalar olur. MP eklem proksimalde ekstensor tendonlar çevresinde hipertrofik infiltrant tenosinovitis gelişir. Skar dokusu cerrahi olarak çıkarılır. Fakat insizyon skarı vurmaya elvermez. Doğru vuruşlar II ve III. Metakarp başları ile olur. Aksiel-kompresyonu I. karpal sıraya bu metakarplar yolu ile ulaşır. Bu kuvvetler intraartiküler kırıklara yol açabilir.

Teknikteki yanlışlıklar metakarp oblik kırıklarına yol açabilir. El yaralanmalarını azaltmak için yumruk doğru şekilde yapılmalıdır. Yumuşak yumruk II. ve III. metakarpları desteksiz bırakır ve bütün güç metakarpların kalın kortekslerince taşınır. Karatede doğru yumruk şekli önce IP eklemlerin tam fleksiyonu, sonra MP fleksiyonu, böylece tener eminasiya desteği alınır ve başparmak bunların altına kıvrılır. Vurma II ve III. metakarp ile yapılır ve yumruk sıkı olmalıdır. Önkol pronasyonda olmalıdır.

Metakarp Kırıkları

V. carpo metakarpal eklem kırıklı çıkığı, bennet kırığı gibidir. Redüksiyon ve k-teli ile tesbit gereklidir. II. III. IV, CM eklemde kırıklı çıkık çok nadirdir. Diafiz kırıklarında intermetakarpal ligamant tarafından stabilize edildiği için genellikle stabildir. Kısa kol alçısı ile 4 hafta süreli immobilizasyon yapılır. Rotasyonel deformiteyi önlemek için diğer komşu parmaklara plaster tesbiti uygun olur.

5. Metakarp boyun kırığı **kavgacı kırığı,** yumruk kırığı, ev içi yumruklamada olur. Profesyonel ve tekniğini bilerek yumruk atanlarda daha çok II veya III. metakarp kırığı olur. Boksörlerin iyi teknik, bandajlı el, boks eldivenleri avantajı kırılmayı önler. Bandajlama tekniği ile metakarplar sıkıca birarada tutulur. Boks eldiveninin palmar bölgesi içine kıvrık sert deriden yapılmıştır ve 4. metakarpı da destekler.

4. ve 5. metakarplar strüktürel olarak zayıftır. 4. metakarp silindirik şeklindedir. 5. nin korteksi de kâğıt gibi incedir ve kısadır. Metakarp başlarının volare doğru uzanan eklem uzantıları kırığın oblik çizgisini açıklar. Bu destek ödevi görür. Kavga kırığı sıktır. Rotasyonel def. olmamalı, düzeltilmelidir. 40 derece kadar angulasyon kabul edilebilir.

Alçıda MP ve PIP fleksiyonu gereksizdir. Flex. sertlikleri oluşur. Çok instabil ise k-teli ile tespit veya açık redüksiyon. İntraartiküler ise anatomik redüksiyon. Metakarp kırıkları komplikasyonları; Rotasyonel deformite, Lokalize volkmann, Flex. Ext. kontraktürü, nonunion olur.

Proksimal Falanks Kırıkları

Sorunlu kırıklardır, proksimal falanks periostu fleksor ve extonsor tendonlar ve lateral bantlar ile yakın komşuluktadır. Bu yakın komşuluktan dolayı tendonlar kırık yerine yapışabilir. Bu olay özellikle iyi redükte olmamış kırıklarda gözlenir. Bu yapışıklıklar PIP ve DIP eklemlerin aktif ve pasif hareketlerini engellerler. Distal kırık parçası ise fleksor ve ekstensorlar nedeni ile kayar. MP ekleminin kollateral ligamanları özellikle fleksiyonda proksimal falanks, proksimal fragmanını stabilize ederek redüksiyonu korur.

Epifiz kırıklarında kapalı redüksiyon başarılı olur. Redüksiyondan sonra atelleme ve daha sonra ise diğer parmağa flasterleme önemlidir.

Bazı proksimal falanks kırıkları sorunludur. Oblik kırıklarında proksimal kırık parçasının sivri çıkıntısı PIP eklemine kadar sinsice yavaş yavaş ulaşır ve eklem fonksiyonlarını ağır bir şekilde kısıtlar. Açık redüksiyon gereklidir. Spiral kırıklarında rotasyon kusuru ve kısalık oluşur. Perkutan veya açık redüksiyon ile tesbiti gerekir.

Eklemi ilgilendiren kırıklara anatomik redüksiyon ve k-teli ile tesbit gereklidir.

Proksimal falanks kırığında ameliyat sırasında el cerrahisi prensiplerine uyulmaz ise kırığın o halde bırakılmasından daha büyük sorun çıkar.

Proksimal falanks kırıklarında acil ve en ideal tedavi zorunludur.

Nonunion veya herhangi bir sekonder girişim parmağın tam fonksiyonunu imkansız kılar.

PIP EKLEM YARALANMALARI

120 derece hareket genişliği olan küçük ve kompleks bir eklemdir. Kollateral ligamentleri ve volar plate'i kalın ve sağlamdır. Dorsalde ekstensör tendon santral slipi destekler. Lateral bant ve onun uzantıları oblik ve transvers retinakuler ligamentler, neurovasküler bandın dorsalindeki cleland ligamentleri de stabiliteye eklenen oluşumlardır ve serbestçe hareket ederek ve kayarak fonksiyonları sağlar. Volar cul de sac yapışık olmadığı zaman eklemde tam fleksiyon hareketi olabilir. Yani orta falanks basis'in sac'a girmesi gerekir.

Eklemin lateral mobilitesi azdır. Bu eklemin fleksiyon ve ekstensiyondaki sabit deformiteleri ağır fonksiyonel kusur yaratır.

Küçük ve yük almayan bir eklem olduğu için yaralanmayı minimize etme eğilimi vardır. İhmal edilmiş yaralanmalarda ağır fonksiyonel kayıplar oluşur.

PIP EKLEM ARTİKÜLER KIRIKLARI

Bir kondil kırığı uzun ve kısa oblik kırıklar en sık görülür. Kondil T kırığı, orta falanks basis kırığı ve avulsiyon kırıkları da görülür. Stabil kırıklar ve az ligament hasarı ve avulsiyon kırıkları var ise, 3 hafta atellenir eklem 30 derece fleksiyonda 4-6 haftada spor aktivitesi sırasında koruyucu atel konur.

Eklemin 1/4'ünden fazlası deplase olmuş ise veya orta falanks basis voler dudağı kırılmış ise (Dorsal subluksasyon olur). Dorsal avulsiyon kırıkları (sentral slip yapışma yeri) kesin cerrahi gerektirir. Sekonder girişimler, silastik implantlar dahil, iyi fonksiyonel sonuç vermez. Artrodez son seçilecek endikasyondur ve nadiren endikedir.

PIP KIRIKLI ÇIKIĞI

Volar dudak kırığı ile olan çıkıklar. Redüksiyon stabil ise ekstensiyonu engelleyen atel verilir. Fleksiyonda atellenir. Unstabil ise açık redüksiyon. Erken fleksiyon egzersizleri 3 hafta, korunma 4-6 hafta çıkıkta Proksimal phalaxın başı lateral bantlar tarafından tutulur. Bu yüzden açık redüksiyon gereklidir.

PIP EKLEM ÇIKIĞI

PIP eklem hiperekstansiyonunda volar plate distalden kopar. Bu kopma orta falanks basisinden bir parça da koparabilir ve orta falanks dosale çıkar. Redüksiyon kolay olur ve genellikle eklem stabildir. Çünkü kollateral ligamentler sağlamdır. 20-30 derece fleksiyonda eklem immobilize edilir, 3 hafta. Spor sırasında yandaki parmağa plasterleyerek korunmalıdır 2 hafta daha. Lateral çıkığında kollateral ligament ve volar plate yırtılır. Redüksiyondan sonra instabilite devam ediyor ise ligament tamiri gereklidir.

Eğer proksimal falanks başı sentral slip ve lateral bant arasına girmiş ise açık redüksiyon gerekir. Cilt yarası iyileşir iyileşmez açık redüksiyon gereklidir.

Button Hole Deformitesi Düğme İliği Deformitesi

Ekstensor tendonun sentral slipinin PIP düzeyinde kopması ile oluşur. PIP de ekstensiyon azlığı ve fleksiyon, DIP de hiperekstansiyon olur. Tanı koymak güçtür. Çünkü FDS'in çekişi ağrı ve eklem şişliği PIP eklemi fleksiyonda tutar.

Sporcunun eklemi ekstensiyona getirememesi ağrı ve ödeme yorulur. Çoğu zaman eklem genel olarak yarım fleksiyonda atellenir. Bu pozisyonda atelleme sentral slibin iyice proksimale retraksiyonunu artırır ve iyileşmeyi engeller. Daha sonra sporcu eklemi ekstansiyona getirmeye çalıştıkça lateral banttaki gerginlik artar ve lateral bandın volare kaymasına neden olur. Böylece lukse olan bu bantlar PIP eklemin fleksoru olur. Gerginlik ise, DIP eklemi hiperekstensiyonda tutar.

Buttonhole deformitesini atlamamak için PIP eklem dorsalindeki ve orta falanks basisindeki her hassasiyet ile birlikte PIP eklemde 30 derece üzerinde bir ekstansiyon kaybı olan her olgu Akut Central Slip Lezyonu olarak tedavi edilmelidir. Parmağın yanlız PIP eklemi tam ekstansiyonda 6-8 hafta atellenmelidir. Spor sırasında ise 6-8 hafta daha takılmalıdır. DIP ve MP eklemler serbest bırakılmalıdır.

Atel çıkarıldıktan sonra hâlâ bir ekstansiyon eksikliği kalıyor ise cerrahi girişim endikedir. Birçok cerrahi girişim yapılabilir fakat hiçbirinin sonuçları iyi değildir.

VOLAR PLATE YARALANMALARI

Proksimalde membranöz kısım, distalde sert ve kalın kartilajinöz kısımdan oluşur. Akut yaralanmalarında 5 hafta atel tesbiti gerektirir. Erken harekete 3. haftada başlanır. Volarplate yaralanmaları PIP ekleminin hiperekstansiyon ve fleksiyon deformitelerine neden olur.

Distal kopmalar kuğu boynu deformitesine neden olur. Cerrahi girişim yanlızca PIP eklemi ekstensiyonda kilitlediği zaman ve fleksiyona engel olduğu zaman yapılır. Prorksimal membranöz kısmından kapma olur ise pseudobutonie deformitesi gelişir. Bu klasik butonie deformitesi gibidir. Fakat burada sentral slip sağlamdır. Pseudobutonie deformitesinde PIP eklem fleksiyon deformitesi pasif düzeltmeye büyük direnç gösterir. Ayrıca DIP eklem hiperekstensiyonu hafif düzeydedir. Radyolojik olarak proksimal falanks distalinda kalsifikasyon görülebilir. Az fikse ve subakut pseudobutonie deformitesinde statik çengelli iğne ateli kullanılır. Deformite düzeldikten sonra bile hasta uzun bir süre takip edilmelidir. Çünkü deformite tekrarlar. Kronik deformitede

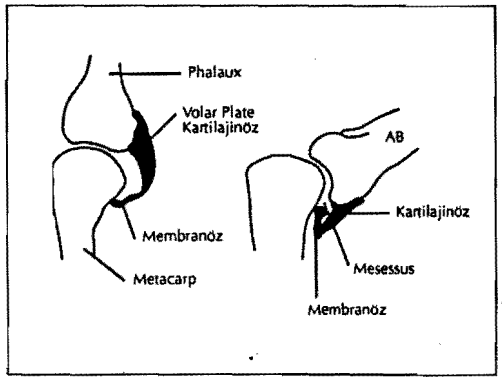

Şekil 2: Valor Plate Anotomisi.

çengelli iğne ateli ile ekstensiyonu sağlaması mümkün değildir. Eğer deformite 40 derecenin üzerinde ve ilerleyen tarzda ise veya sporcu için problem yaratıyor ise cerrahi gerektirir.

KOLLATERAL LİGAMENT YARALANMASI

Radial taraftaki ligament daha çok ve proksimal kısımdan kopar. Volar plate de parsiyel veya total yırtık olabilir.

Parsiyel yırtığında 30 derece fleksiyonda atel ile 3 hafta tesbiti gerekir. 10-14 günde aktif egzersize başlanır. Spor sırasında atel 4-6 hafta daha takılır.

Tam kopuklarda sağaltım tartışmalıdır. Bazıları konservatif tedaviyi uygun görür.

Kollateral ligament koparken eklem içine interpoze olur ise, cerrahi endikasyon kesindir. Şiş, ağrılı ve instabil eklem mevcuttur. Diğer travmalara ve ilerde osteoartrite açıktır.

Kronik olgularda rekonstrüksiyon yapılır, sonuçlar iyi değildir.

ORTA FALANKS KIRIKLARI

Geç kaynar. Oblik ve transverstir. Kalın-dar korteks bölgesinden kırılır. Ekstensor tendon sentral slibi orta falanks basi'sine fleksor superfisialis daha distale diafiz voler korteksine yapışır.

En sık kırılma yeri her iki tendon yapışma yerinin distalindedir. Güçlü FDS proksimal parçayı fleksiyona getirir. Distal kısıma longitudinal traksiyon ve fleksiyon, redüksiyonu sağlar özellikle periost sağlam ise. Kırık iki yapışma yeri arasında ise distal fleksiyon, proksimal ekstensiyondadır. Longitudinal traksiyon ile redüksiyon sağlanır. 3 hafta atel tesbiti yeterlidir. Kaynayıncaya kadar veya sportif çalışma sırasında 6-8 hafta korumak gereklidir.

İnstabil kırıklarda perkutan k-teli, nadiren açık redüksiyon gerekir.

FDP AVULSİYONU FLEXOR DİGİTORUM PROFUNDUS AVULSİYONU

FDP avulisyonuna Futbolcu parmağı denir. Eskiye göre daha sık görülüyor. Çünkü tanı koymak kolaylaşmıştır. Sıktır. En fazla yüzük parmağında olur. Eldivende küçük parmak kayar. Bütün parmaklar güçlü bir fleksiyon hareketi sırasında yüzük parmağı ani şekilde ekstensiyona zorlanır (yüzük parmağının bağımsız ekstensiyonu en azdır).

Rüptüre rağmen bir deformite gelişmez. Hekim DIP aktif fleksiyon yokluğunu şişlik ve ağrıya bağlar. Kavrama güçsüzlüğü ve zayıflığı vardır. Proksimal interfalangeal eklem hareketi kısıtlıdır. Kopan profundus'un ucu hissedilibelir. Radyografide avülse kemik parçası görülebilir. Fleksor tendonun ucu travmanın kuvvetine göre 3 yerde bulunabilir.

Az şiddetteki yaralanmalarda, retraksiyon DIP volar plate sağlam olduğundan DIP çevresindedir ve kemik avulsiyonu ile birliktedir. Daha büyük şiddette yaralanmada tendon avülse olur ve süperfisialis içinden geçtiği yerde bulunur ve uzun vinculum onu tutar. Çok şiddetli travmada ise tendon palmar bölgede bulunur.

Bunun tedavisinde El Cerrahisi nasyonu gereklidir. Avulsiyon kırığı ile birlikte olan rüptürlerde cerrahiden sonra 3 hafta fleksiyonda atel daha sonra 2 hafta daha atel fakat kontrollu hareket gerekir.

Hiatusta ise tendon yaralanmadan 3 haftaya kadar eski yerine stüre edrilebilir. Palmar bölgede ise 7-10 gün içinde yerine stüre edilebilir. Fakat tendonun dolaşımı vinculumları koptuğu için yoktur ve tendon ölüdür. 10 günden sonra tendonda kontraksiyon başlar ve yerine dikilir ise kötü fleksiyon kontraktürleri oluşur. Tendon grefti gerektirir. Hiçbir rekonstrüksiyon eklemleri aşırı fleksiyonda tutmamalıdır. Yoksa fleksiyon kontraktürü gelişir. Sağlam ve ağrısız DIP füzyonu sert bir DIP ekleminden çok daha iyidir.

DIP EKLEM ÇIKIĞI

Dorsale çıkığı olur. Sporcu çoğunlukla antranör veya doktor görünceye kadar kendi redükte eder. Fakat kollateral ligament rüptürü ve volar plate interpozisyonu için muayene edilmelidir. Semptomsuz hale gelinceye kadar ve spor sırasında 3 hafta atellenir.

Volare çıkığı ekstensor rüptür ve dorsal dudak kırığı ile birlikte olur. Açık yaralanması da nadir değildir.

DIP EKLEM EKSTENSOR MEKANİZMA YARALANMALARI

Basketbolcularda, kalecilerde, basebolda, yakalayıcılarda sıktır. Sporcular fleksora göre yaralanmayı ekstensorda minimize eder. İki mekanizma ile oluşur. Birincide, aktif bir ekstensiyon yaparken parmak extrensek kuvvet ile fleksiyona zorlanır ve ekstensor mekanizma kopar. İkincisi, parmağı hiperekstensiyona getiren posterior dudağının kırılmasına neden olur.

Düşük parmak deformitesi gelişir. Tanınmamış veya tedavisi yapılmamışlarda kötü sakatlık kalır. DIP fleksiyonu ve PIP hiperekstensiyonu deformitesi gelişir. Bu ilk önce sentral slip çekişi daha sonra da lateral bantların dorsale subluksasyonu ile olur. PIP volar plate'i gerilir. Profundus ve intrensek tendon dominansları gelişir. Parmakta birçok tip ekstensor tendon lezsyonu oluşabilir. Bazı durumlarda ekstensor tendon lifleri uzar ve tendon atenüe olur, kopma yoktur.

Extenso Tendon Kopması

Fragman yeteri kadar büyük ise kollateral ligamentleri etkiler ve volar subluksasyona neden olur.

Çocuklarda epifiz kırıklı çıktığı olur ve genellikle tırnak yatağını da etkiler. Tırnak yatağı düzeltilmelidir.

Genç atletlerde çekiç parmak deformitesinde eğer büyük bir fragman kopmamış ise atel ile tedavi edilir.

Gerilme yaralanması zamanla geçer fakat travma tekrarlar ise tam kopma olur ve tehlikelidir. Bunun için tümünde atel gereklidir.

Tesbitte aşırı hiperekstansiyon yapılır ise dorsal derinin dolaşımı bozulur. Ekstensiyonda ve DIP tesbit edilir. 12 haftayı geçikmiş bile olsa atel tedavisi ile iyileşme sağlanır. 6-8 hafta devamlı, 6-8 hafta da spor sırasında atel volare ve dorsale konabilir. Pulpanın duyusuna ihtiyaç olduğunda dorsale konur. Splint kuru tutulmalı, deri tahrişi yönünden atel çıkarıldığında parmağın fleksiyona gelmesi engellenmelidir.

Eklem parçası koparmış ise açık redüksiyon şarttır. İnce k-teli ile DIP eklem ayrıca 4 hafta daha tesbit edilir. Tel çıkarılır. 3-4 hafta da koruyucu atele devam edilir. Gecikmişlerde artrodez en uygun çözümdür.

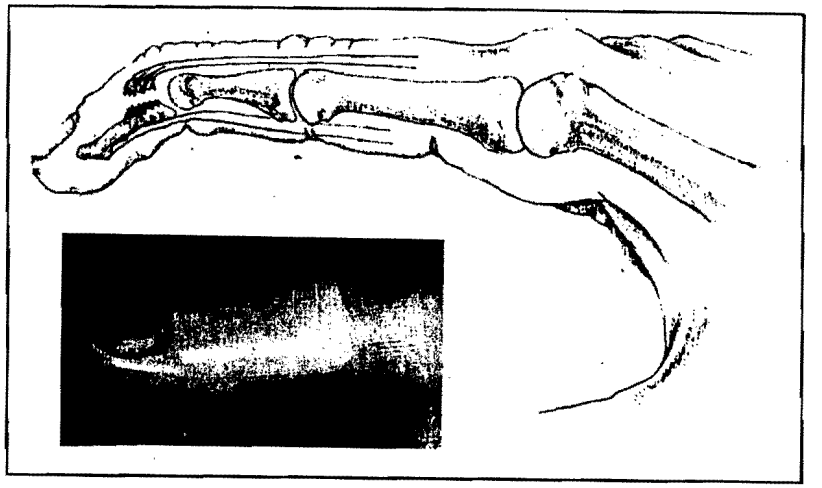

Resim 4: Çekiç parmak deformitesi e Atellemesi.

DİSTAL FALANKS KIRIKLARI

Ezilme ile olur, çoğu nondeplasedir. Bandaj + atel ile tedavi edilir. Dorsalindeki tırnak yatağı falanks periostu üzerindedir.

Ağrılı subingual hematomda ataçın ısıtılması ve aseptik ortamda drene edilmesi ağrıyı derhal giderir.

Deplase kırıklarında tırnak yatağı da bozulur. Hatta interpoze olarak nonunionlara neden olur, açık redüksiyon ve tırnak yatağının tamiri gerekir.

Tırnak, yatağın düzgünlüğünü sağlamak için korunur. Tırnak yatağı bozulmuş ise rekonstrüksiyon için tırnak çıkarılıp rekonstrüksiyon yapılır.

ELDE SU TOPLAMASI VE NASIRLAR

Palmar bölgenin friksiyonu su toplama ve nasıra neden olur. Nasır koruyucu bir yapılanmadır. Jimnastikçilerde olur. Bunlar jilet ile kesilir veya kum kâğıdı ile zımparalanır. Nasırlar normal cilt seviyesine kadar traşlanır. Tam çıkarılır ise hassasiyet ve çatlama oluşur.

Jimnastikçiler her gün ellerini temizlemeli ve nemlendirmelidir. Friksiyondan ellerine sıcaklık hissi gelmiş ise başka alete geçmelidir. İşi bitince jimnastik pudrasını elinden yıkamalıdır. Eline, derinin kurumasını önlemek için daha sonra gliserinli masaj losyonu sürmelidir. Jimnastikçinin eli eldiven ile korunmalıdır. Fakat el ile barı hissetmesi de çok önemlidir. Deri çatlar ise antiseptikte temizlenmelidir. Sonra masaj losyonu ile yumuşatılır.

Haltercilerde ve basebolcularda elde su toplaması olur. Bilisterde akut tedavi sıcak yere buz tatbikidir. Su toplamasında steril aspirasyon da yapılabilir. Patlar ise temizlenir, kalkmış ince deri tabakası kesilir.

SPORCU ELDİVENLERİ

Eli korur. Basebol yakalayıcısında eldiven önemlidir. Radial ve ulnar arterde tromboz ve pseudo anevrizma oluşturur.

Boksörler tek parça eldiven giyer başparmak ve metakarplar pad ile korunur. Kayakçılar uzun eldiven giymelidir. Kayaklar elbileğini kesebilir. Tenisçiler soğuk havada delikli eldiven giymeliler. Bisikletçiler ulnar saha padli eldiven giymelidir.

KAYNAKLAR

McCue F.C. Sports Healt (Williams and Vilkins Inc. 1985).

Muckle D.S. Injuries in Sport (John Wright and Sons Ltdr, Bristol 1978).

Southmayd W. and Hoffman M. Sports Health. The Complete Book of athletic Injuries (Quick Fox, New York and London 1981)

Williams J.G.P. and Sperryn P.N. Sports Medicine (Arnold, London 1976).

Metinde Yapılan Kısaltmaların Açıklaması

Antienf	:	Antienflamatuar.
TFCC	:	Triangüler Fibro Cartilage Compleks.
DİSİ	:	Dorsal Inter Calated Segmental Instabilite.
VİSİ	:	Volar Inter Calated Segmental Instabilite.
Col. Lig.	:	Collateral Ligament.
FCU	:	Fleksor carpi Ulnaris.
Abd. Pol. Longus	:	Abduktor Pollicis Longus.
Ext. Pol Brevis	:	Ekstensor Pollicis Brevis.
CTS	:	Carpal Tünel Sendromu.
PIP	:	Proksimal Interphalangeal.
MP	:	Metacarpophalangeal.
IP	:	Interphalangeal.
k-teli	:	Kirschner teli.
CM	:	Carpometakarpal
FDP	:	Fleksor Digitorum Profundus.