BÖLÜM – IV
TENDON VE SİNİR YARALANMALARI
KISIM - 1

I. VE II. BÖLGEDE
FLEKSOR TENDON ONARIMI SONUÇLARIMIZ

*Fuat **ÖZERKAN*** Arslan **BORA**** İbrahim **KAPLAN*** Firdevs **KUL******

Özet

1991-1996 yılları arasında İzmir El ve Mikrocerrahi hastanesinde 31 hastaya bir ve ikinci bölge fleksor tendon yaralanmalarının onarımından sonra modifiye Kleinert (Aktif ekstensiyon / Dinamik pasif fleksiyon ve pasif fleksiyon ekstensiyon) yöntemi ile rehabilitasyon uygulandı. Bunlardan 10'u başparmak yaralanması idi. 21 hastanın 27 parmağında sonuçlar Strickland yöntemine göre değerlendirildi, mükemmel ve iyi sonuçlar % 78 oranında bulundu. Bir tendon rüptürü (% 4) görüldü. 10 başparmak ise Buck-Gramcko yöntemine göre değerlendirildi, iyi ve çok iyi sonuçlar % 90 oranında bulundu. Bu grupta tendon rüptürü görülmedi.

Fleksor tendon onarımlarından sonra erken hareketin sonuçlara olumlu katkısı kanıtlanmıştır (7, 9). Bilinen rehabilitasyon programları başlıca üç yöntem ve bunların kombinasyonları ve modifikasyonlarından oluşmaktadır. Bunlar:

- Pasif ekstensiyon / Pasif fleksiyon (Duran-Houser)
- Aktif ekstensiyon / Dinamik pasif fleksiyon (Kleinert)
- Aktif ekstensiyon / Aktif fleksiyon (Becker, Cullen, Small, Elliot)
- Aktif ekstensiyon / Dinamik pasif fleksiyon ve aktif fleksiyon (Silfverskiöld)
- Aktif ekstensiyon / Dinamik pasif fleksiyon ve pasif fleksiyon'dur (10)

(Dinamik pasif fleksiyon lastik bantlar yardımı ile pasif fleksiyon elde edilmesi demektir).

Bu çalışmamızın amacı; modifiye ve pasif hareket ile kombine Kleinert yöntemi ile rehabilite edilen bir ve ikinci bölge fleksör tendon onarımlarımızın sonuçlarını sunmaktır.

(*) İzmir El ve Mikrocerrahi Hastanesi Ortopedi ve Travmatoloji Uzmanı.
(**) İzmir El ve Mikrocerrahi Hastanesi Ortopedi ve Travmatoloji Doçenti.
(***) İzmir El ve Mikrocerrahi Hastanesi Uzman Fizyoterapisti.

Materyal ve Metod

Bir ve ikinci bölgedeki fleksor tendon yaralanmaları çalışmaya alındı. Kırık, eklem yaralanması, ekstensor tendon kesisi ve cilt defekti gibi eşlik eden lezyonları olan tendon kesileri çalışma dışı bırakıldı.

1991-1996 yılları arasında İzmir El Mikrocerrahi hastanesinde ameliyat edilen 31 hastanın 37 parmağı seriyi oluşturmaktadır. Olguların tümünde ameliyat sonrasında modifiye Kleinert yöntemi ile erken hareket uygulandı.

Hastaların ortalama yaşı 27.4 olup, 19'u erkek, 12'si kadındır. Ortalama takip süresi 67 gündür. Seri ile ilgili ayrıntılar bilgiler Tablo I'de görülmektedir.

Tablo I : Hastalar ve yaralanma ile ilgili bilgiler

	Parmak Sayısı	%
Primer Onarım (24 saat içinde)	23	62
Geç Primer (12 güne kadar)	10	27
Sekonder onarım (4 haftaya kadar)	4	11
FPL kesisi	10	27
İzole FDP kesisi	3	11
FDP + FDS kesisi	24	89
İşaret Parmağı	7	26
Orta Parmak	8	30
Yüzük Parmağı	6	22
Küçük Parmak	6	22
Digital Sinir kesisi	11	
Digital Sinir ve Arter kesisi	3 }	41
Volar Plate kesisi	2	
Tendonda Lokal Crush	5	14
Cam veya bıçak ile düzgün kesi	32	86

Tüm tendonlar 4/0 PDS ile modifiye Kessler veya Strickland sütürü ve 6/0 ethilon kullanılarak epitendinal sütür ile onarıldı. Eğer gerginlik yaratmıyor ise fleksor kılıf 6/0 ethicon ile kapatıldı. İkinci bölgedeki FDP ve FDS'nin birlikte kesilerinde 2 olgu dışında her iki tendon onarıldı. Ameliyat sonrası dönemde 3. günde elbileği 30°, MP eklemler 60° - 70° fleksiyonda olacak şekilde atel uygulanıp, lastik bant yardımı ile pasif fleksiyon, aktif ekstensiyon egzersizlerine başlandı. Uyguladığımız modifiye Kleinert ateli Resim 1'de görülmektedir. Aktif ekstensiyon egzersizleri hastanın uyanık olduğu süre içinde saat başı 20 kez verildi ve bununla birlikte interfalangeal eklemlere pasif fleksiyon ve ekstensiyon verildi.

5. haftada atelin elbileği nötral pozisyona getirilip, atel içinde parmakların aktif fleksiyon ve ekstansiyonuna, atel dışında da elbileği aktif fleksiyon ve ekstansiyonuna başlandı. 6. hafta sonunda atel çıkarılarak tam genişlikte aktif hareketler yaptırıldı. 7 ile 12. haftalar arasında dirençli egzersizlere başlandı ve fleksiyon kontraktürü var ise ekstensiyon ateli uygulandı. 12. haftadan sonra tam aktivite ve işe dönmeye izin verildi.

Sonuçlar

Parmaklarda sonuçlar Strickland (9) yöntemine göre değerlendirildi. Bu yöntemde normal toplam IP eklem hareketi 175° olarak kabul edilmekte ve IP eklemlerin aktif fleksiyon dereceleri toplamından, var ise ekstensiyon eksiklikleri toplamı çıkartılarak 175'e bölünmekte, böylelikle parmakta fonksiyonel iyileşme oranı bulunmaktadır (Tablo II).

Tablo II.

Sonuç	IP Eklemler Toplam Aktif Hareket Genişliği	Fonksiyonel İyileşme Oranı
Çok iyi	≥ 150°	% 85 - 100
İyi	125° - 149°	% 70 - 84
Orta	90° - 124°	% 50 - 69
Kötü	90° ≤	% 50'den Az

Strickland kriterlerine göre 9 parmakta çok iyi (% 34), 12 parmakta iyi (% 44), 3 parmakta orta (% 11), 2 parmakta kötü (% 7) sonuç alındı, bir tendon rüptürü (% 4) görüldü.

Başparmaklar ise, Buck-Gramcko yöntemine göre değerlendi. Bu yönteme göre IP eklemin fleksiyonu, ekstensiyon eksikliği ve toplam aktif hareketine sırasıyla, 6'dan 0'a, 3'den 0'a, 6'dan 0'a kadar puanlar verilmekte, toplam olarak 14-15 puan çok iyi, 11-13 puan iyi, 7-10 puan orta, 0-6 puan kötü sonuç olarak değerlendirilmektedir (1).

10 FPL kesisinde 8 çok iyi ve bir iyi (% 90) ve bir kötü (% 10) sonuç alındı, rüptür görülmedi.

37 parmaktan 26'sında ekstensiyon eksikliği bulunmadı. 11'inde ise en az 10°, en fazla 40° olmak üzere ortalama 17° ekstensiyon eksikliği saptandı.

Tartışma

Fleksor tendon onarımlarından sonra uygulanan tüm rehabilitasyon yöntemlerinin amacı, tendon rüptürü veya uzamaya yol açmadan yapışıklıkları en aza indirmek ve tendonda maksimum kayma elde etmektir.

Kleinert'in erken hareket konusunda yaptığı çalışmalar fleksor tendon onarımlarının sonuçlarında önemli bir atılımı gerçekleştirmiştir (8, 11). Aktif ekstensiyon / dinamik pasif fleksiyon yöntemi ve modifikasyonları ile % 75'ten % 100'e ulaşan iyi ve çok iyi sonuçlar bildirilmiştir. Rüptür oranı ise % 0 ile % 4 arasında değişmektedir (1, 5, 8, 10, 11, 12).

Bizim serimizdeki iyi ve çok iyi sonuçlar % 78'dir. Ancak izleme süremizin kısa olması (ortalama 67 gün), daha uzun süreli takipte iyi ve çok iyi sonuçların artabileceğini düşündürmektedir (7). Başparmaklarda ise başarı oranı (% 90) daha yüksek olup, rüptür görülmedi. Oysa Elliot aktif ekstensiyon / aktif fleksiyon programı ile başparmaklarda % 16 rüptür bildirmektedir (4).

Aktif ekstensiyon / dinamik pasif fleksiyon yöntemine yöneltilen eleştirilerin çoğunluğu IP eklemlerde fleksiyon kontraktürünün sık görülmesi noktasında yoğunlaşmaktadır (2, 7, 12).

Bu sorunu çözmek için atele palmar pulley eklenmesi, MP eklemlerin fleksiyonunun arttırılması, atelin kısaltılarak PIP eklemlerden itibaren parmakların açık bırakılması, lastik bantların gece çıkartılması veya geceleri anterior yüzden konan bir atel ile IP eklemlerin ekstensiyonda tutulması gibi modifikasyonlar uygulanmaktadır (3, 5, 10, 12).

Biz ise fleksiyon kontraktürünü engellemek için atelde palmar pulley uyguladık. MP eklemleri 70 fleksiyona getirdik ve haftada iki kez yapılan fizyoterapi vizitlerinde IP eklemlerin tam ekstensiyonunu ve egzersizlerin saat başı tam sayıda (en az 20 kez) yapılmasını sağlamaya çalıştık. Parmakları geceleri ekstensiyonda atele tesbit etmek veya anterior yüzden bir atel uygulamanın, istemsiz bir fleksiyon ile tendon rüptürü riskini arttıracağı düşüncesindeyiz. Olgularımızda 37 parmaktan 11'inde (% 30) fleksiyon kontraktürü görülmüştür. Sonuç olarak bir ve ikinci bölge fleksor tendon yaralanmalarının onarımından sonra uyguladığımız, aktif ekstensiyon / pasif dinamik fleksiyon ve pasif fleksiyon-ekstensiyon rehabilitasyon protokolü ile elde ettiğimiz sonuçlar diğer seriler ile uyumluluk göstermektedir. Tendon rüptürü oranı kabul edilebilir düzeydedir ve IP eklemlerin fleksiyon kontraktürü önemli bir sorun olarak ortaya çıkmamıştır.



Resim 1 : Hastanemizde uygulanan modifiye Kleinert Ateli.

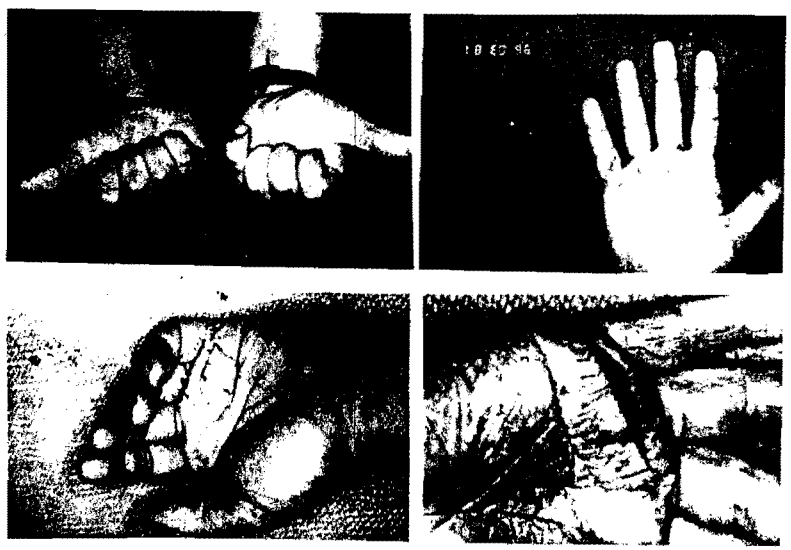

Resim 2 : Sağ el 4. ve 5. parmaklarda 2. bölgede FDP ve FDS tendonları kesisi, primer onarımdan sonra her iki parmakta da çok iyi sonuç elde edilmiştir. Hastanın sol el 5. parmağında eski yaralanmaya ait hareket sınırlılığı vardır.

Kaynaklar

1. Adolfsson L, Söderberg G, Larsson M, Karlander E : The effects of a shortened postoperative mobilisation programme after flexor tendon repair in Zone 2. J. Hand Surg., 21 B : 67-71, 1996.

2. Bainbridge LC, Robertson C, Gilles D, Elliot D : A comparison of post-operative mobilisation of flexor tendon repairs with "passive flexion-active extension" and "controlled active motion" techniques. J. Hand. Surg., 19 B : 517-521, 1994.

3. Burge P, Brown M : Elastic band mobilisation after flexor tendon repair; splint design and risk of flexion contracture. J. Hand Surg., 15 B-4 : 443-448, 1990.

4. Elliot D, Moiemen NS, Flemming FS, Harris SB, Foster AJ : The rupture rate of acute flexor tendon repaire mobilized by the controlled active motion regimen. J. Hand Surg., 19 B-5 : 607-612, 1994.

5. Karlander LE, Berggren M, Larsson M, Söderberg G, Nylander G : Improved results in Zone II flexor tendon injuries with a modified technique of immediate controlled mobilisation. J. Hand Surg., 18 B : 26-30, 1993.

6. May E, Silfverskiöld K, Sollerman CJ : Controlled mobilisation after flexor tendon repair in Zone II; A prospective comparison of three methods. J. Hand Surg., 17 A : 942-952, 1992.

7. May E, Silverskiöld KL, Sollerman CJ : The correlation between controlled range of motion with dynamic traction and results after flexor tendon repair in Zone II. J. Hand Surg., 17 A : 1133-1139, 1992.

8. Lister G, Kleinert H, Kutz J, Atasoy E : Primary flexor tendon repair followed by immediate controlled mobilisation. J. Hand Surg., Vol.2, No : 6, 441-451, 1977.

9. Strickland JW, Glogavac SV : Digital function following flexor tendon repair in Zone II : A comparison of immobilisation and controlled passive motion techniques. J. Hand Surg., 5 : 537-543, 1980.

10. Wang A, Gupta A : Early motion after flexor tendon surgery. Hand Clinics. Vol. 12 : 43-55, 1996.

11. Werntz J, Chester S, Brcidenbach W, Kleinert H : A new dynamic splint for postoperative treatment of flexor tendon injury. J. Hand Surg., 14-A : 559-566, 1989.

12. Chow SP, Stephens MM, Ngai WK, So YC, pun WK, Chu M, Crosby C : A splint for controlled active motion after flexor tendon repair. J. Hand Surg., 15-A : 645-651, 1990.