REPLANTASYONLAR

*Dr. Aslan BORA *, Dr. Sait ADA *, Dr. Fuat ÖZERKAN *, Dr. Firdevs TETİK ***

Kopmuş ekstremitenin replantasyon denemeleri yüzyılımızın başından beri üzerinde uğraş verilen bir konudur. 1903'de Hoepfner köpeklerin arka ayaklarının replantasyonunu magnezyum tüpleri kullanarak yapmayı denedi ve bunun yapılabileceğini ve mümkün olduğunu kanıtladı (1).

1962'de Malt dünyada yapılan ilk replantasyonu gerçekleştirdi. Bu replantasyon kol amputasyonu idi (2).

1963'de Chen, önkol replantasyonunu yayınladı.

1963'de Kleinert ve Kastan ilk parmak revaskülarizasyonunu (3), 1965'de Kamatsu ve Tamai, dünyada ilk kez total amputasyonlu başparmağın Mikrovasküler teknik ile replantasyonunu gerçekleştiren kişiler oldular (4).

1970'lerde ise Çin Halk Cumhuriyeti, Japonya, Avusturalya ve A.B.D.'den birçok önemli öncü yayınlar ortaya çıktı.

1974-1976 yılan arasında 24 saat Acil Mikrocerahi servisleri Avrupa'da, A.B.D.'de, Japonya'da kurulmaya başlandı.

Türkiye'de ise, ilk replantasyon 1978'de Gülgönen tarafından yapıldı (5).

Biz İzmir'de ilk revaskülarizasyonu 1986'da, ilk replantasyonu ise, 1987'de gerçekleştirdik ve Ekibimiz 24 saat acil karşılayacak duruma 1988 yılı başlarında ulaştı.

MATERYAL VE METOD

Biz Temmuz 1986 - Aralık 1990 yılları arasında operasyonlarını gerçekleştirdiğimiz 83 olguluk Replantasyon serimizi sunmak istiyoruz.

Olguların en küçüğü 2 yaşında, en büyüğü 55 yaşında idi, Ortalama yaş 26dır.

Yaralanma miktarında Meyerin sınıflamasına uyuldu (6). Subtotal amputasyon için Revaskülarizasyon, total amputasyon için Replantasyon terimleri kulla-

** İzmir el ve Mikrocerrahi Hastanesi, El Cerrahi Uzmanı*

*** İzmir el ve Mikrocerrahi Hastanesi, Uzman Fizyoterapist*

nıldı. Buna göre 83 hastanın 136 uzvuna müdahale edildi. 83 olgunun 60'ında Minör (113 uzuv), 23'ünde Major amputasyon mevcut idi.

Hastaların bize iletim zamanı ortalama 4 saat olarak saptandı. 39 olgunun 71 uzvu total, 44 olgunun 65 uzvu subtotal amputasyonu mevcut idi.

Yaralanma düzeyi; bir olguda kol, 5 olguda proksimal önkol, 7 olguda distal önkol, 6 olguda transkarpal, 2 olguda transmetekarpal, 2 olguda ayak, 60 olguda 113 parmak amputasyonu mevcut idi.

TABLO - 1

YARALANMA DÜZEYİ	OLGU SAYISI
Kol	1
Proksimal Önkol	5
Distal Önkol	7
Transkarpal	6
Transmetakarpal	2
Ayak	2
Parmak (Toplam 113 uzuv)	60
TOPLAM	83

Dört çeşit yaralanma tipi saptandı. Bunlar keskin bir cisim ile 26 olguda, lokal ezilme 23 olguda, ezilme 23 olguda, avulsiyon 11 olguda tespit edildi. Yaralanma tipi ile sonuçlar arasında çok sıkı bir bağlantı olduğu saptandı. Operasyona 23 olgu dışında genel anestezi verildi. Tek parmaktaki distal falanks amputasyonu digital anestezi ile yapıldı. 4 olguya artrodez, 62 olguya K- teli ile çapraz veya longitudinal olarak K-teli, 4 olguya ise oblik K-teli ve serklaj, 13 olguya plaklı osteosentez, 2 olguya eksternal fiksatör, bir olguya proksimal dizi karpektomisi yapıldı. 113 parmak amputasyonunun 23'ünde post-op. tromboz ve nekroz gözlendi. Başarı oranı % 79'dur.

23 olguluk major replantasyonlarda bir kayıp mevcuttur. Başarı oranı % 94'dür.

KOMPLİKASYONLAR

2 olguda enfeksiyon, bir olguda lenf ödem, 3 olguda psödoartroz, 2 olguda refraktür, 6 cilt nekrozu görüldü.

Sekonder Girişim:

Rekonstrüktif operasyonlar nekroz görülür görülmez diğer tendon, sinir ve kemik rekonstrüksiyonları en az 3 ay sonra yapıldı.

7 olguya Mc Grefor flabi, bir olguya dorsal metekarpal arter flabi, 4 olguya Atasoy flabi ile rekonstrüksiyon operasyonları uygulandı.

Geç Sekonder Girişim:

İki olguya sinir onarımı, 4 olguya Psödoartroz için kemik greftlemesi, bir olguya ekstensor tendon tamiri, 3 olguya cilt greftlemesi, bir olguya artrodez operasyonları uygulandı. Bütün olgulara ortalama 2. ayda Fizyoterapiye başlandı ve 3 - 18 ay devam ettirildi.



Resim - 2.2: Major Replantasyon

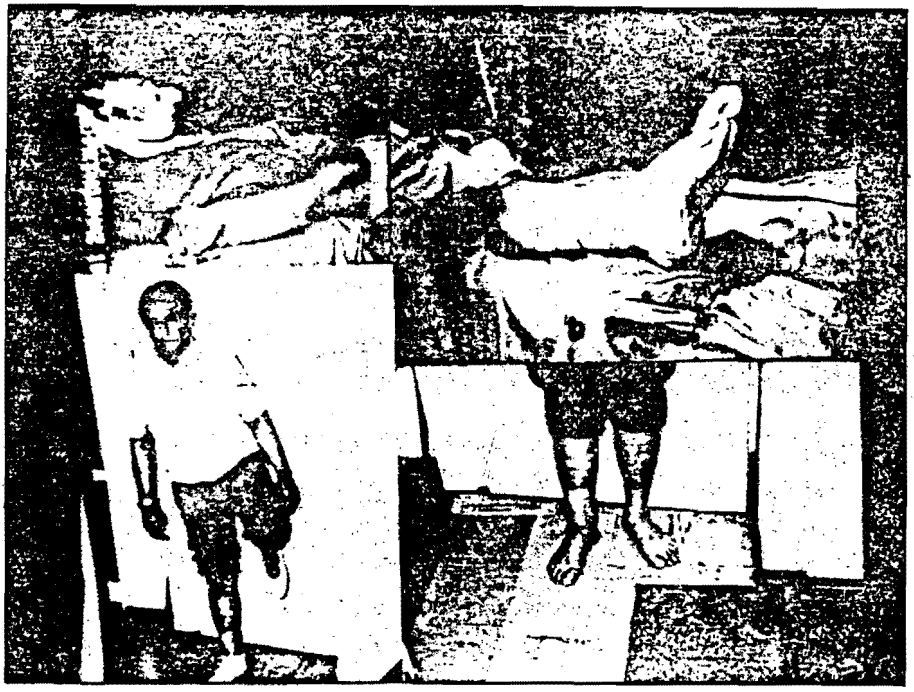

Resim - 3.1: Ayak Replantasyonu

SONUÇ

83 olgunun 136 uzvunun Mikrocerrahi ekniği ile Replantasyonlarında 24 uzuv kaybı oldu. Kayıplardan biri Gros amputasyondur. 136 uzuvdan, 112'si başarı ile Replante edildi. Başarı oranı % 81'dir.

Chen ve arkadaşlarının (7), Nakamura ve Thomai (8) değerlendirme kriterlerine göre Fonksiyonel sonuç değerlendirilmesi yapıldı. 83 hastanın 14'ünde fonksiyonel sonuç çok iyi, 40'ında iyi, 24'ünde orta, 5'inde kötüdür. 83 olgunun 54'ünde Çok iyi ve iyi sonuç alınmıştır. Fonksiyonel sonuçlarda Fizyoterapinin büyük bir rolü olduğu kanısındayız.

KAYNAKLAR

1- Höpfner E.: Veber Gefassnacht, Gefass-transplantationen und Replantation von ampurtirten Extremitaten, Arc. Klin. Chir. 70: 417, 1903

2- Malt R and Mckhann CF.: Replantation of severed arms, JAMA, 189: 716, 1964

3- Kleinert KE., Kasdan ML and Romeo JL.: Small blood vessel anastomosis for salvage of the severely injured upper extremity. J. Bone Joint Surg., 45-A: 788, 1963

4- Kamatsu S and Tamai S.: Successful replantation of a completely cut - off thumb: case report, Plast. Reconstr. Surg. 42: 374, 1968

5- Gülgönen A.: Replantasyonlar. Dahili ve Cerrahi Acil Hastalıklar, 3. Baskı, İstanbul, 24: 380-392, 1979

6- Meyer VE., Hubatka G.: Replantation Surgery of the upper Limb, 1980. Ciba Geigy Limited

7- Chen ZW, Meyer VE, Kleinert HE, Beasley RU.: Present indication and contra - indications for replantations as reflected by Long Term functional results. Orthop. Clin. N. Amer. 12: 849, 1981

8- Tamai S.: Digit replantation. Analysis of 163 replantations in an eleven year period. Clin. Plast. Surg., 5: 195, 1978

GRAFİK-1.

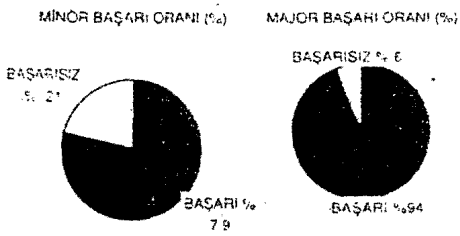

GRAFİK-2


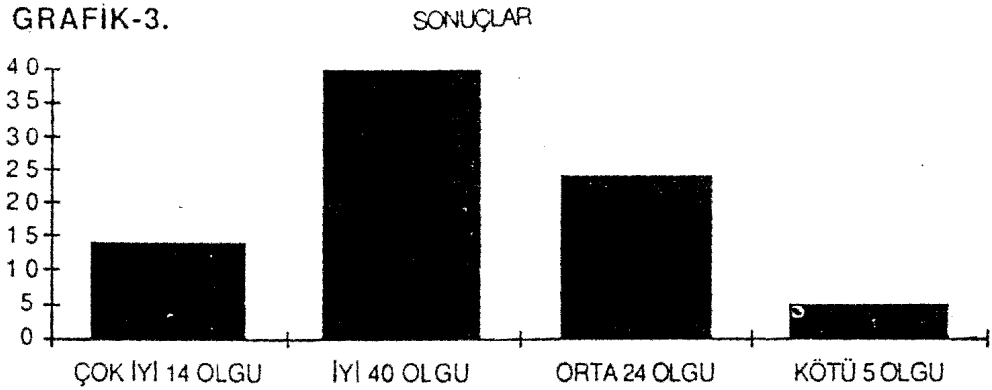
GRAFİK-3.