RADİAL FOREARM FLABLERİ

*Dr. Arslan BORA *, Dr. Sait ADA **
*Dr. Fuat ÖZERKAN *, Dr. Ceyhun BALCI ***

Radial önkol flabi diğer adı ile Çin flabi, Yang (1981) (1) ve Song (1982) (2) tarafından tarif edildi. Yaklaşık 10 yıldır gerek pediküllü gerekse serbest olarak en çok kullanılan flaptir. Beraberinde kemik, tendon ve sinir ile birlikte alınabildiği gibi yalnızca fasial flap olarak ta kullanılabilir (3,4,5).

Sık olarak kullanılma nedeni; güvenilir olması, gvasküler pedikülü uzun ve çapının oldukça kalın olması, çok geniş kutanöz alanının olması ve kompozit olarak kullanılabilmesindendir (6).

Bu çalışmanın amacı 1988-1990 yılları arasında radial önkol flabi uyguladığımız olgulardaki deneyimimizi ve uygulama mantığımızı ortaya koymaktadır.

MATERYAL ve METOD

1988-1990 yılları arasında toplam 8 olguya radial önkol flabi uygulandı. 6 olguda distal kaideli flap, 2 olguda ise serbest önkol flabi gerçekleştirildi. Serbest flablerin biri ayak sırtındaki geniş yumuşak doku defektinin, diğer iise Calcaneus ve Achill tendonu üzerindeki defektin kapatılması için yapıldı.

Hastaların ortalama yaşı 39, takip süresi ortalama 17 aydır.

Lokal 6 radial önkol flabinin 5'i fasiokutanöz, 1'i osteofasiokutanözdür. Calcaneus'a transfer edilen serbest flabte venöz yetmezlik gelişti ve daha sonra düzeldi. Hiçbir olguda flab dolaşımında ciddi bir sorun olmadı. Flab kaldırılmadan önce tüm olgularda arterial akımlar Doppler ve Allen testi ile kontrol edildi. 2 olguda N. cutaneus antebrachii başparmak digital sinir ve N. tibialis anterior'a anastomoze edildi.

* *İzmir El ve Mikrocerrahi Hast. El Cerrahi Uzmanı*
** *İzmir Devlet Hast. 1. Ortop. ve Travm. Kl. Asistanı*

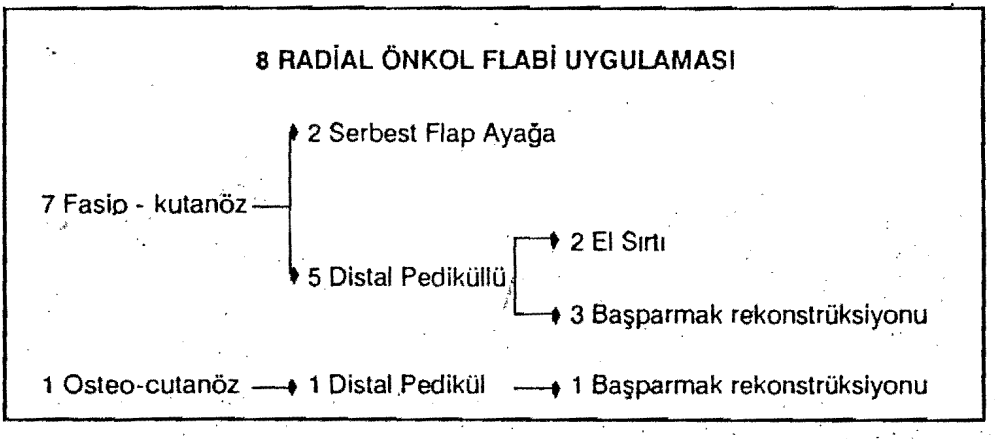

SONUÇ

Radial önkol flabi uyguladığımız 8 olgudan 2'si ayaktaki defektleri kapakmak, 2'si el sırtındaki skatrize dokuları ve ekstensor tendon defektelrinin onarımı içindi. Başparmak rekonstrüksiyonu için kullandığımız 4 olgudan birinde osteokutanöz olarak kullanıldı. Diğer ikisinde flap acil koşullarında uygulandı. Bir diğerinde ise, başparmak metakarpındaki kronik enfekte açık yara için hem cilt örtüsü sağlandı. Fakat bundan da önemlisi lokal dolaşım bozukluğunun yeni bir

Resim - 1



Resim - 2

vaskülarizasyon kaynağıyla çözülmesi ve ossöz kaynamanın oluşması içindi. Ayak dorsumundaki ve başparmağın primer acil rekonstrüksiyonundaki bir flap sinir anastomozları yapılarak duyulandırıldı. Komplikasyon olarak, 3 olguda FCR üzerindeki deri aşıları tutmaması, topuğa nakledilen flapte geçici venöz yetmezlik dışında herhangibir problem olmadı.

TARTIŞMA

Radial önkol flabi tariflendi. 1981 (1) yılından beri gerek pediküllü gerekse serbest olarak en sık kullanılan flaptir (6). Özellikle el sırtı defektlerinde, skatrislerinde ve ekstensor tendon defektlerinde ve başparmak rekonstrüksiyonlarında distal pediküllü olarak kullanılır (3). Distal pediküllü kullanılması ters akışın flapte rahatlıkla sağlanmasından kaynaklanır (7). Flap venöz drenajı derin (8) ve yüzeyel sistem (9) ve bunların bağlantıları (10) ile olur. Ayrıca kutanöz, fasial, ossöz, tendinöz ve nervöz komponentleri de taşıdığı için kompozit olarak ta kullanılır (6). Pedikül damar çapları 3-4 mm.ye ve pedikül uzunluğu 10-12 cm.ye kadar ulaşabildiği için serbest doku transferinde büyük rahatlık sağlar (6).

Dezavantajları ise donör defektin geniş olması, cilt ve greftli saha arasında seviye farkı olması ve elin major vasküler yapılarından birinin flapte kullanılmasıdır (4,11).

Cilt greftinde özellikle FCR üzerinde tutmama sorunu, bu tendonun FDS ve FPL arasına gömülmesi ile çözülebilir. Greftli bölge ve cilt arasındaki kontur de-

Resim - 3

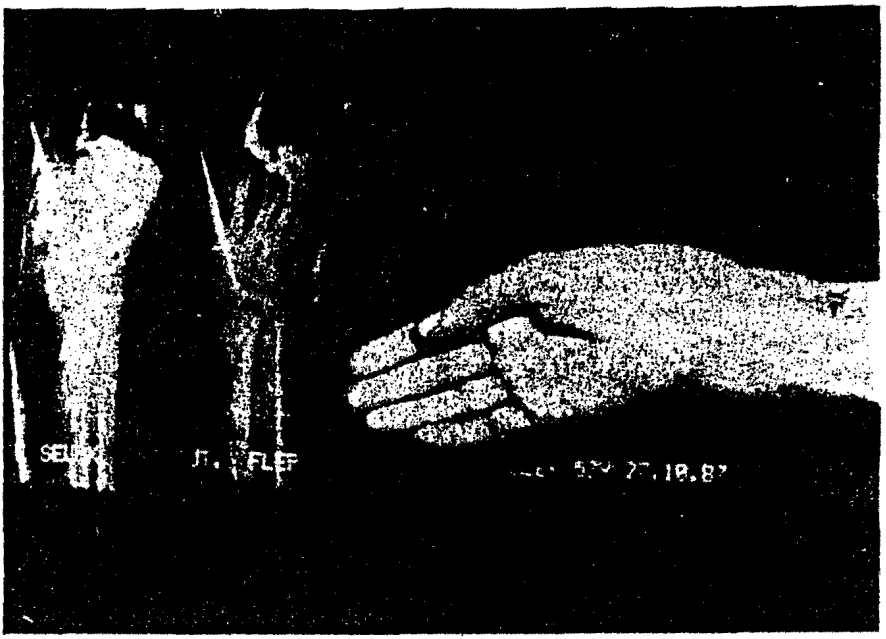

Resim - 4

fekt zamanla minimuma inmekte ve dikkati çekmemektedir (11).

Bazı yazarlar Radial artere saphen grefti koymakta ve radial arteri rekanalize etmektedir (12), fakat yapılan çalışmada konulan ven greftinin % 50 sinin ilk 3 ayda tromboze olduğunu göstermiştir. bu yüzden van grefti konulmamaktadır (13).

Lokal dolaşım bozukluğu yüzünden uyguladığımız flap ise vaskülarizasyonun bölgesel arttırımını va kaynamayı sağlamak içindi.

8 olguda uyguladığımız radial önkol flabi gerek ekstremite kurtarıcı olması gerekse geniş cilt defektlerinde iyi bir kapsama olanağı ve zengin vaskülarizasyonu, duyulu ve ossöz seçeneklerinin de rahat kullanılması nedenleri ile serbest ve pediküllü olarak kullanılmasında güven duyduğumuz bir yöntem olduğunu bildirmek isteriz.

KAYNAKLAR

1. Yang, Guofan et al. (1981): Forearm free skin flap transplantation. National Medical Journal of China, 61, 139.

2. Song, Ruyao, et al. (1982): The forearm flaps. Clinics in Plastic Surgery, 9, 21.

3. Biemer E and Stock W (1983): Total thumb reconstruction: a one-stage reconstruction using an osteo-cutaneous forearm flap. British Journal of Plast. Surg., 36, 52.

4. Fentom OM and roberts JO: Improving the donor site of the radial forearm flap. Br. J. Plast. Surg. (1985), 38, 504-505.

5. Cormach GC, Duncan MJ and Lomberty BG: The blood supply of the bone component of the compount osteocutaneus radial forearm flap an anatomical study. Br.J.Plst. Surg. (1986), 39, 173-175.

6. Webster MHC and Souter DS: Pratical Gu-

ide to Free Tissue Transfer Butermorths & Co. Ltd. 1986, London.

7. Khashaba AA and Mc Gregor IA: Haemodynamics of the radial forearm flap. Br.J. Plast. Surg. (1986), 39, 441-450.

8. Mühlbauer W, et al.: The forearm flap. Plast. and Recons. Surg., 1982, 70, 336.

9. Souter DS and Tanner NSB: The radial forearm flap in the management of soft tissue injuries of the hand. Br.J.Plast. Surg., 1984, 37, 18.

10. Foucher G et al.: Compound radial artery forearm flap in hand surgery: an original modification of the chinese forearm flap. Br.J. Plast. Surg, 1984, 37, 139.

11. Timmons MJ et al.: Complications of radial forearm flap donor site. Br.J. Plast. Surg, (1986), 39, 176-178.

12. Meyer VE: Kişisel görüşme, 1985.

13. Souther D: Kişisel görüşme, 1990.