T.C.
SAĞLIK BAKANLIĞI
İZMİR ATATÜRK EĞİTİM VE ARAŞTIRMA HASTANESİ
II. ORTOPEDİ VE TRAVMATOLOJİ KLİNİĞİ
Klinik Şefi: Prof. Dr. Osman Arslan BORA

SIÇANLARDA FORMALİNE MARUZ BIRAKILMIŞ KEMİKTE KIRIK SONRASI MEZENKİMAL KÖK HÜCRE TEDAVİSİ İLE KIRIK KAYNAMASININ ve KEMİĞİN YENİDEN OLUŞUMUNUN DEĞERLENDİRİLMESİ (DENEYSEL ÇALIŞMA)

UZMANLIK TEZİ

Dr. Mevlüt Hakan DİNÇ

TEZ DANIŞMANI

Prof. Dr. Osman Arslan BORA
İzmir Atatürk Eğitim Ve Araştırma Hastanesi II. Ortopedi ve Tramatoloji Kliniği

YARDIMCI ÖĞRETİM GÖREVLİLERİ

Prof. Dr. S . İsmet DELİLOĞLU GÜRHAN
Ege Üniversitesi Mühendislik Fakültesi Biyomühendislik Bölümü

Doç. Dr. Hasan YILDIZ
Ege Üniversitesi Mühendislik Fakültesi Makine Mühendisliği Bölümü

Dr. Feyzan ÖZDAL KURT
Celal Bayar Üniversitesi Fen Edebiyat Fakültesi Biyoloji Bölümü

Dr.Arzu AVCI UÇARSOY
İzmir Atatürk Eğitim Ve Araştırma Hastanesi Patoloji Bölümü

Dr.Ali Murat DÜLGEROĞLU
İzmir Atatürk Eğitim Ve Araştırma Hastanesi II. Ortopedi ve Tramatoloji Kliniği

Dr.Berna DİRİM
İzmir Atatürk Eğitim Ve Araştırma Hastanesi Radyoloji Bölümü

İZMİR / 2009

TEŞEKKÜR

Uzun ve zahmetli asistanlığım süresince benimle yakından ilgilenen ve daima yanımda olduğunu hissettiğim tez danışmanım Sayın Prof.Dr. Osman Arslan BORA'ya; bilgi ve becerilerini her zaman büyük bir istekle paylaşan çok değerli hocalarım Sayın Op.Dr. Recep Gür USTAOĞLU'na, Sayın Op.Dr. Kemal ÖZKAYA'ya, Sayın Op.Dr. Hüseyin DURMAZ'a, Sayın Op.Dr.Ali Murat DÜLGEROĞLU'na, Sayın Op.Dr. Mehmet ÖZDEMİR'e, Sayın Op. Dr. Salih Zeki SERTÖZ'e sonsuz teşekkürlerimi sunarım. Tezimin her aşamasında yardımlarını ve imkanlarını esirgemeyen Sayın Prof.Dr. İsmet DELİLOĞLU GÜRHAN'a, kök hücre elde edilmesinde büyük özveri ile çalışan Sayın Arş.Gör. Dr. Feyzan ÖZDAL KURT ve Sayın Merve ÇAPKIN'a; biyomekanik incelemeleri yapan Sayın Doç. Dr. Hasan YILDIZ'a, Sayın Arş. Gör. Dr. Mahmut PEKEDİS'e; Patolojik incelemeleri yapan Sayın Başasistan Uzm. Dr. Arzu AVCI UÇARSOY'a; İstatistiksel incelemelerde yardımlarını esirgemeyen Sayın Yar. Doç. Dr. Ali ÖZDEMİR'e, tez sırasında deneyimlerini ve desteklerini esirgemeyen çok kıymetli arkadaşlarım Dr. Çağrı YEĞENGİL ve Dr. Fırat OZAN'a, yayınların bazılarına ulaşmamda imkanlarını esirgemeden sunan arkadaşım Dr. Sidar ÖZTÜRK'e olmak üzere desteklerini her zaman hissettiğim tüm asistan arkadaşlarım, servis hemşireleri ve diğer personel arkadaşlarıma sonsuz teşekkürlerimi sunarım.

Eğitimim ve asistanlık süresince maddi ve manevi desteklerini esirgemeyen annem, babam, kardeşlerim ve eşime, mutluluk kaynağım ve çalışma azmim olan oğluma sonsuz teşekkürlerimi sunarım.

Dr. Mevlüt Hakan DİNÇ

İÇİNDEKİLER

1.1. GİRİŞ……1

1.2. KEMİK DOKUSU ve HİSTOLOJİSİ……..…….2

1.3. KEMİK TİPLERİ……...4

1.4. KEMİK OLUŞUMU……...5

1.5. KIRIĞIN TANIMI VE KIRIK İYİLEŞMESİ……7

1.6. MEZEMKİMAL KÖK HÜCRELER ve KÜLTÜR ORTAMINDA ÇOĞALTILMASI…….....11

1.7. FORMALDEHİT VE KEMİK ÜZERİNE ETKİSİ…….....12

2. GEREÇ ve YÖNTEM…….……13

2.1. ÇALIŞMA PLANI…….…… ……13

2.2. TÜRDEŞ MEZENKİMA KÖK HÜCRELERİN ELDE EDİLMESİ ve KÜLTÜR ORTAMINDA ÇOĞALTILMASI……..……..14

2.3. CERRAHİ TEKNİK……..……..……18

2.4. POSTOPERATİF DÖNEMDE DERLENME ve TAKİP……..……..29

2.5. TÜRDEŞ MEZENKİMAL KÖK HÜCRELERİN ve İZOTONİK NaCl KIRIK BÖLGESİNE UYGULANMASI…….……..29

2.6. TAKİP DÖNEMİNDE KARŞILAŞILAN SORUNLAR……..…….30

2.7. VERİLERİN TOPLANMASI VE DEĞERLENDİRİLMESİ…...…….31

3. BULGULAR……...…….……41

3.1. DENEY HAYVANLARININ AĞIRLIKLARI……..…….…….41

3.2. KAYNAMANIN ELLE MUAYENE EDİLEREK DEĞERLENDİRİLMESİ…….…..41

3.3. RADYOLOJİK BULGULAR……..……..……41

3.4. HİSTOPATOLOJİK BULGULAR……..…….…...46

3.5. BİYOMEKANİK BULGULAR……..…….…….48

4. TARTIŞMA……..……..…….…….51

5. ÖZET…….……58

6. KAYNAKLAR…….……60

1.GENEL BİLGİLER

1.1.GİRİŞ:

Kırık, kemiğin dış veya iç kuvvetlere bağlı olarak anatomik bütünlüğünün bozulması olarak tarif edilebilir. Günümüzde cerrahi teknik ve kırık onarımında kullanılan materyallerde gelişmeler olmasına rağmen hala %10 gibi kaynamama problemleri devam etmektedir.[31] Kırık kaynaması birçok etkenin karmaşık bir sıra ile çalışmasıyla başarılı şekilde gerçekleşebilir.

Günümüzde hala kaynamama veya kaynama yönünden problemi olacak durumlar için otolog kemik greftleri altın standart olarak kabul edilmektedir. Otolog kemik greftlerinin alındığı yerde oluşan problemler ve alınan miktarın sınırlı olması gibi olumsuz yönleri mevcuttur. Son zamanlarda türdeş mezenkimal kök hücrelerin kültür ortamlarında üretilmesi ve bunların tek başına veya greft benzeri materyallerle birlikte kullanımı ile ilgili birçok çalışma mevcuttur.

Kırık kaynaması sağlıklı bireylerde ve sağlıklı kemikler için beklenir bir durum olsa da kaynamama ile sonuçlanabilmektedir. Özellikle geniş yumuşak doku ve periosteal hasarı olan kırıklarda kaynamanın geçikmesi ve ya kaynamama beklenen bir durumdur. Kırılan bir kemikte fazla hasar görmemiş bir periost kırık bölgedeki kaynama için önemlidir. Hem bozulan medullar kan akımı sonrası baskın hale gelerek kırık uçalarının kanlanmasını ve kaynama için gerekli maddelerin taşınması sağlar hem de alt tabakalarında bulunan kemik yapımı için öncü (osteoprogenitör) hücreleri sayesinde kırık tamirine katkıda bulunur.

Mezenkimal kök hücreler birçok dokuya farklılaşma özelliklerine sahip olsa da bu dönüşümü sağlayan ortamdaki diğer hücreler ve bunların salgıladıkları kimyasal aracılardır. Mezenkimal kök hücre kullanılarak kemik onarımı veya kırık tamiri üzerine birçok araştırma mevcut olmasına rağmen hala çözülmesi gereken pek çok soru da mevcuttur.

Bu çalışmada biz periosteal ve kemik iliği kaynaklı mezenkimal kök hücrelerini ortamdan uzaklaştırarak kırık kaynaması üzerine olan etkilerini ortadan kaldırmayı, sadece dışarıdan verilecek kök hücrelerin kaynamaya ve kemik tamirine olan etkilerini incelemeyi amaçladık. Femur medullasına verilen formalin ile kemikte nekroz oluşturmayı ve dışarıdan verilen türdeş mezenkimal kök hücrelerin kemiğin yeniden yapılanmasına katkısını araştırmayı amaçladık.

1.2.KEMİK DOKUSU ve HİSTOLOJİSİ:

Kemik vücudun en sert ve kıkırdak dokusundan sonra darbelere karşı en dayanıklı dokusudur. Hasar gördükten sonra tam iyileşme olduğunda skar dokusu oluşturmadan iyileşebilen ender bir dokudur. Hareket sistemi için bir yapı, aynı zamanda hayati organları koruyan bir zırh gibi görev görür. Kan hücrelerinin yapımında görev alan, kalsiyum ve fosfat gibi minerallerin depolayan, gerektiğinde kana salan ve kendini sürekli olarak yenilen aktif bir organdır.[1]

1.2.1.KEMİK MATRİKSİ:

Kemik dokusunda hücreler arasında kalsifiye olmuş kemik matriksi denilen özel bir bağ dokusu vardır. Bu matriksin kuru ağırlığının yaklaşık %40'ı organik yapıdan ve %60'ı inorganik yapıdan oluşur.[2] Organik bileşenleri başlıca kollojenler, proteoglikanlar, kollojen dışı matriks proteinleri(osteokalsin, osteonektin, osteopontin),büyüme faktörleri ve sitokinler oluşturur. Kemiğin organik yapısının büyük kısmını Tip1 kollojen oluşturur ve bunların sonlanma bölgelerindeki boşluklara hidroksiapatit minerallerinin birikimi sonucunda kalsifikasyon gerçekleşir. Bu da kemiğin sert ve dayanıklı olmasını sağlar.

İnorganik bileşenlerin en büyük kısmını hidroksiapatit oluştururken geriye kalan kısımlarını ise osteokalsiyum fosfat oluşturur[2].

1.2.2.KEMİK HÜCRELERİ:

Kemiğin hücresel elemanlarını osteoblastlar, osteositler ve osteoklastlar oluşturur.

Osteoblastlar:

Kemiğin organik kısımlarını sentezler ve aynı zamanda inorganik kısımların oluşturulmasında görev alır. Normalde yassı şekilde olan bu hücreler matriks sentezi sırasında yapısal olarak kübik veya prizmatik şekle dönüşürler. Artmış alkalen fosfataz(ALP) düzeyleri nedeni ile sitoplazmaları bazofilik olarak boyanır. Matriks salgılanması osteoblast ile daha önce temas halindeki matrikse doğru olur. Bu bölgede yeni kalsifikasyona uğramamış kemik dokusu oluşur. Bu olaya ''kemik appozisyonu'' denir. Zamanla bu dokuya Ca^{+2} minerallerinin çökmesiyle kemikleşme tamamlanır. Osteoblastlardaki sentez azalmaya başladığında ALP düzeyleri azalır ve şekilleri yassılaşmaya başlar ve osteositlere dönüşürler.

Osteositler:

Olgun kemik dokusundaki hücrelerin %90'nını oluşturur. Kendisini çevreleyen kemik matriksinin içerisinde ''lakuna'' adı verilen boşlukta genellikle tek bir hücre olarak bulunurlar. Osteositler kemik matriksinin devamlılığının sağlanmasında aktif olarak görev yapmaya devam etseler de osteoblastlarda ki kadar gelişmiş golgi cisimcikleri ve endoplazmik retikulum içermezler. Metabolitler kalsifiye olmuş kemikten difüzyon ile geçemezler.

Besin alışverişlerini diğer hücrelerle ve kan damarları ile temas kuramalarını sağlayan matriksi ince silindirik şekilde delip geçen ''kanaliküli'' denilen boşluklardaki ''floropodia'' diye adlandırılan ince sitoplazmik uzantılar ile sağlarlar.

Osteoklastlar:

Kan kaynaklı monositlerin birleşmesi ile oluşan çok çekirdekli mononükleer fagositer sisteme dahil edilen büyük hücrelerdir ve kemik geri emiliminden (rezorbsiyon) sorumludurlar. Osteoklastların sitoplazmalarında kemik yıkımında görev alan kollejenaz ve birçok proteolitik enzim içeren granüller bol miktarda mevcuttur bu nedenle genellikle asidofilik boyanır. Granüler endoplazmik retikulum, golgi cisimciği ve mitokonriden son derece zengindir. Kemik matrikse bakan yüzeyi son derece girintili çıkıntılı olup bu temas yüzeyini arttırmak ve ortamdaki artıkların temizlenmesinde önemlidir.

1.2.3 PERİOSTEUM VE ENDOESTOUM:

Kemiğin dış yüzeyini saran bağ dokusuna periosteum denir. Dış tabakasını kollojen lifler oluşturur. Kollojen lifleri kemiğin matriksine doğru ''Sharpey lifleri'' göndererek periostu kemiğe bağlar. Kollojen lifler ile kemik matriks arasında osteoblasta dönüşmeye hazır yassı osteoprogenitör hücreler yer alır. Endosteum ise kemiğin iç yüzeyini örten daha az bağ dokusu içeren, osteoprogenitör hücrelere sahip daha ince bir dokudur. Kemiğin tamirinde ve büyümesinde görev alan bu iki yapı önemlidir.[1]

1.2.4.KEMİĞİN BESLENMESİ:

Kemikler kardiyak çıkısın %5-10'luk kısmını alır.[2] Vücuttaki uzun kemikler 3 arteriyal sistem tarafından beslenirler.

1-Besleyici(nutrisyonel) arter sistemi

2-Metafizyal-epifizyal arter sistemi

3-Periosteal arter sistemi

Besleyici arterler sistemik arterlerden köken alırlar. Uzun kemiklerin diafizer bölgelerindeki besleyici deliklerden(foremina nurtisia) kemiğe girerler ve medullar kanalda inen ve çıkan dallara ayrılırlar. Daha sonra korteksin iç yüzünden kemiğe girerek havers sistemi ve volkman kanalları sayesinde korteksin iç 2/3'lük kısmını beslerler. Periosteal arteriyol sistem ise olgun kemiğin dış 1/3'lük kısmını besleyen kapiller sistemden oluşur. Metafizyal-epifizyal arter sistemi ise eklem çevresindeki damarsal ağlardan oluşurlar. Normal bir kemikte kan akımı yüksek basınçlı olan besleyici arteriyal sistemden düşük basınçlı periosteal arteriyal sisteme doğrudur yani sentrifugaldir. Besleyici arteriyal sistemin yaralandığı ayrılmış kırıklarda ise periosteal arteriyal sistem basıncı baskın hale gelerek kan akımı dıştan içeriye doğru olur yani sentripedaldir. Gelişmekte olan kemiklerde periostun son derece vaskülerize olması ve kan akımının baskın olması nedeni ile arteriyal kan akımı sentripedaldir. Venöz dolaşım da normal bir kemikte sentripedaldir.(içeriden dışarıya doğrudur.)

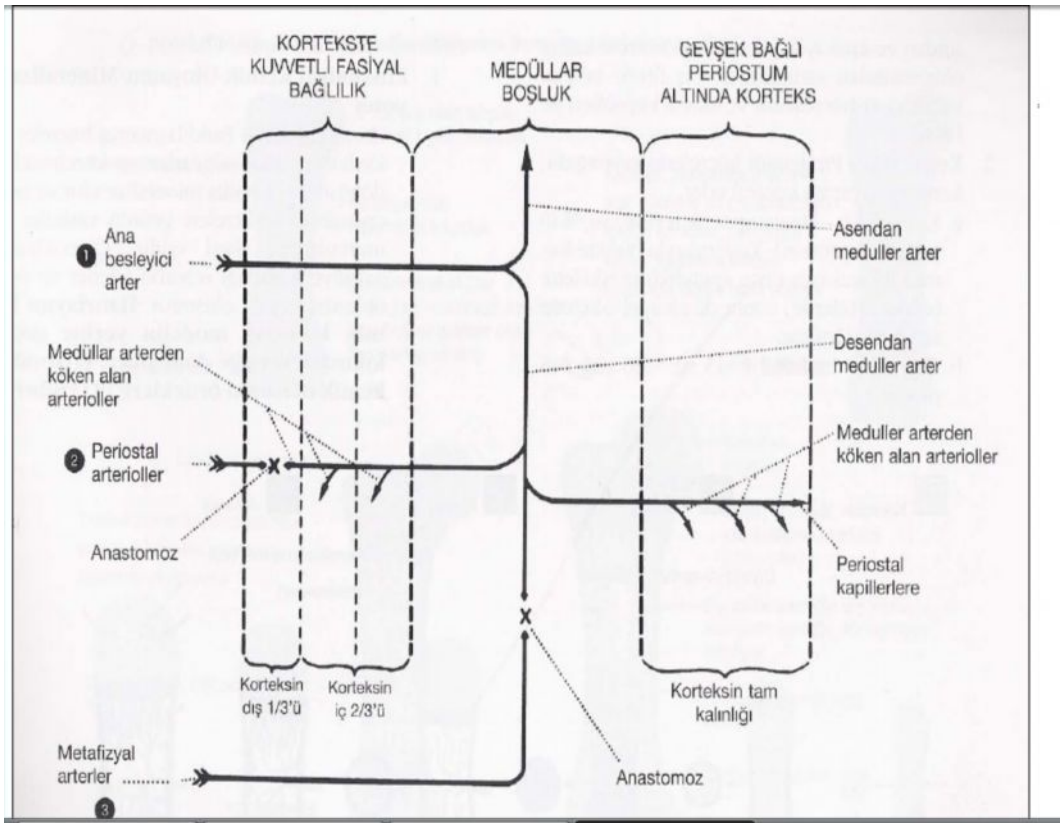

Şekil 1.1.Uzun kemiklerin beslenmesinde görev alan arteriyal sistemin şeması Oklar kan akımının yönünü göstermektedir.(Rhinelander,1972)

1.3 KEMİK TİPLERİ:

Histolojik olarak iki tip kemik dokusu vardır.

1-Primer kemik dokusu

2-Sekonder kemik dokusu

Primer kemik dokusu:

Embriyolojik dönemde görülen ve kırığın onarım döneminin ilk zamanlarında görülen kemik dokusudur. Kollojen lifler rastgele dizilimlidir.

Sekonder kemik dokusuna göre mineralizasyonu azdır ve osteosit yönünden zengindir. Yerini sekonder kemik dokusuna bırakır.

Sekonder kemik dokusu:

Bu tip kemikte kollojen lifleri kemiğe etki eden kuvvetlerden etkilenerek birbirine paralel şekilde ve düzenli yerleşimlidir. Kan damarlarının etrafını saran, osteositler tarafından oluşturulmuş paralel kollejen liflerinin oluşturduğu lameller yapı kemiğin en küçük birimidir ve osteon(Havers sistemi) olarak adlandırılır. Bu yapılar kemiğin korteksinde uzun eksene paralel şekilde yerleşmişlerdir. Bu kanalların ana görevi besin maddelerinin korteksteki hücrelere ulaştırılmasıdır. Medulladaki trabeküler kemiklerde haversian kanalları yoktur. Haversian kanalları lameller yapıları transvers veya oblik olarak delerek geçen Volkman kanalları sayesinde hem birbirleri ile hem de periost ve medüller boşluk ile temas halindedirler.

Kortikal kemikte 4 tip lamel mevcuttur. Havers kanallarının etrafını saran havers sistemi lamelleri. Bu lameller kortikal kemiğin enine kesitinde orta kesiminde yerleşmişlerdir. Dış lameller periost ile havers sistemi lamelleri arasında, iç lameller ise endosteum ile havers sistemi lamelleri arasında yerleşmiştir. İnterstisyel lameller ise havers sistemi lamelleri arasında yerleşen genellikle üçgen şekilde izlenen daha eski havers sistemi lamellerinin kalıntılarıdır.(Resim 1.3.)

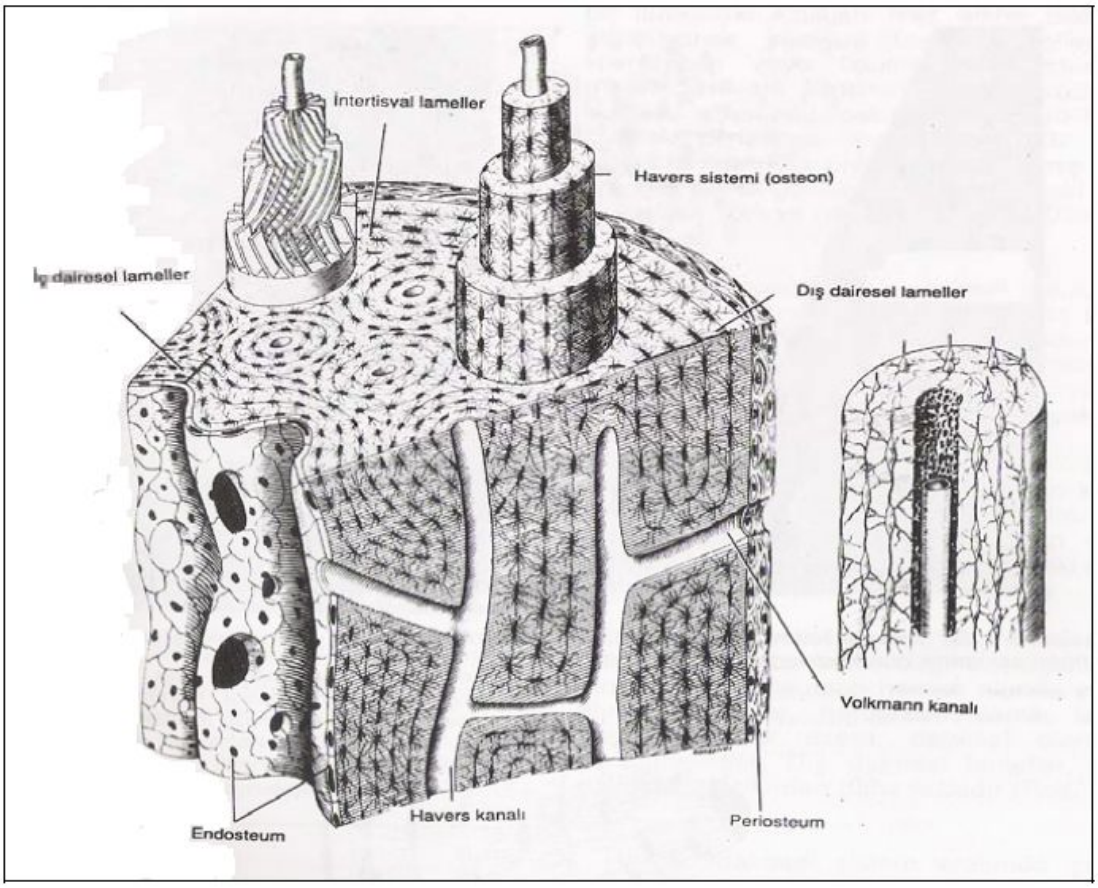

Şekil 1.3. Bir uzun kemiğin diafiz duvarını gösteren şematik çizimi: Havers sisteminde, dış ve iç dairesel lameller ve ara lamellerden oluşan dört tür lamel görülmektedir: Soldauzatılarak çizilen Havers sisteminde ise, kollajen liflerinin lamellerdeki yönleri gösterilmektedir. Sağdakinde ise lameller, ortadaki kan kapillerleri ve uzantıları ile birlikte osteositler görülmektedir (Jungueira, 1992)

1.4.KEMİK OLUŞUMU:

Vücutta iki çeşit kemikleşme görülmektedir.

1-İntramembranöz kemikleşme

2-Enkondral kemikleşme

İntramembranöz kemikleşme:

Bu kemikleşme türünde osteoblastların oluşturduğu kemik matriksinin doğrudan kalsifikasyonu gerçekleşir. Yassı kemiklerin oluşmasında ve uzun kemiklerin kalınlaşmasında görülen kemikleşmedir.

Mezenkimal kök hücreler osteoblasta dönüşerek kemik matriksi salgılar ve kemik matriksin mineralizasyonu ile kemik adacıkları oluşmaya başlar. Bu kemik adacıkları büyüyerek birleşir ve kemikleşme gerçekleşir. Zamanla iki kortikal kemik ve arasında spongioz kemik oluşur. Spongioz kemiğin damar ve daha fazla farklılaşmamış mezenkimal kök hücre göçü ile kemik iliği oluşur.

Enkondral kemikleşme:

Bu kemikleşme kısa ve uzun kemiklerin şekillenmesinden sorumludur. Bu kemikleşme türünde ilk önce kemikteki kondrositlerin hipertrofiye olması ve dejenerasyona uğraması, daha sonra kalsifiye olmuş kıkırdak matriksine giren kan damarları ve beraberinde osteoprogenitör hücrelerin bu yapıyı destek olarak kullanarak kemik matriksini sentezlemesiyle oluşur. Kıkırdak dokudaki proteoglikanların negatif elektriksel yüklü olması ve kapiller endotelinide bulunan sialik asidin de negatif yüklü olması nedeni ile birbirini iterler ve damarlanma gerçekleşmez. Matriksin mineralize olması ile ortamdaki Ca^{+2} iyonları bu durumu bozarak damarlanmanın oluşmasını sağlar.[3,4] Kemikleşme ilk önce diafizer bölgedeki perikondriumdan intramembranöz kemikleşme şeklinde başlar. Yeni oluşan kemik dokusundan besin maddeleri difüzyonla beslenen kıkırdak hücrelerine ulaşamaz ve kıkırdak hücrelerindeki harabiyet ve kalsifikasyon artar. Osteoklastların periostal halkada delik açarak osteojenik tomurcuğun bu kalsifiye matrikse göç etmesine yardım etmesi ile osteoprogenitör hücreler martikse ulaşıp çoğalmasıyla kemik sentezi başlar. Kemik martriksin artmasıyla birlikte kalsifiye kıkırdak matriksi osteoklastlar tarafından ortadan kaldırılır. Diafizlerde görülen bu kemikleşme primer kemikleşme merkezi olarak adlandırılır. Diafizden epifize doğru kademeli olarak kemikleşme devam eder ve kemikte büyüme gerçekleşir. Osteoklastik aktivite devam ederek medullar bölgede rezerbsiyon devam eder ve boşluk oluştururlar. Bu boşluk epifize doğru kemikleşme ile birlikte devam eder.

Embriyonel dönemin sonlarına doğru epifizer bölgelerde de kemikleşme merkezleri oluşmaya başlar. Bu bölgelere sekonder kemikleşme merkezi denir. Kemikleşme diafizer bölgedekine benzer şekilde olsa da büyüme yönleri uzunlamasına değil ışınsal tarzdadır. Bu bölgedeki kıkırdak doku zamanla kemik doku tarafından sıkıştırılır. Eklem yüzeyindeki kıkırdak doku kemikleşmeye katılmaz ve eklem kıkırdağını oluşturur. Epifizyal plak büyüdükçe daha çok diafizer bölgeden gelen kemik dokusu tarafından işgal edilir. Epifiz plağındaki büyümenin durması ile de kemikleşme sona erer.

1.5.KIRIĞIN TANIMI VE KIRIK İYİLEŞMESİ:

Kırık iç veya dış kuvvetler sonrası kemiğin anatomik bütünlüğünün bozulması olarak açıklanabilir. Kuvvetin şiddetine ve kemiğin şoku emebilme yeteneğine bağlı olarak fissür tarzı bir kırıktan komşu eklemlerde çıkık olabilecek şekilde kırıklı çıkık, komşu yumuşak doku ve hayati organlarda yaralanmaya neden olabilecek şekilde bir klinik tablo şeklinde de karşımıza çıkabilir.[8]

Yaşla birlikte kırık sebebleri değişkenlik gösterebilir. Yeni doğanda doğum travmasına bağlı, çocuklarda düşme, çocuk istismarları ve trafik kazaları, gençlerde spor yaralanmaları ve trafik kazaları, yaşlılarda basit travmalar ve tümöral yapılar sık kırık nedenleri arasında sayılabilir.[8]

1.5.1.KIRIK İYİLEŞMESİNİN EVRELERİ:

Kırık iyileşmesi günümüzde dahi bazı yönleri ile tam olarak anlaşılamamış karmaşık bir olaydır. Kırık iyileşmesi kırığın oluştuğu andan itibaren başlar ve kırık uçlarının düzenli kemik dokusu ile birleşmesine kadar devam eder.[5] İki tip kırık iyileşmesi mevcuttur.

1-primer kırık iyileşmesi

2-sekonder kırık iyileşmesi

Primer kırık iyileşmesi:

Ayrılmamış veya rijit osteosentez uygulanmış kırık vakalarında görülen kırık kaynaması tipidir. Bu kaynamada kırık bölgesindeki nekroz dokuları osteoklastlar tarafından ortadan kaldırılır ve oluşan boşluk osteoblastlar tarafından kemik matriksi ile doldurularak kaynama sağlanır. Kıkırdak doku izlenmez. Radyolojik olarak belirgin bir kallus dokusu izlenmez.

Sekonder kırık iyileşmesi:

Doğal kaynama şekli budur. Kırık bölgesinde belirgin bir kallus dokusunun izlendiği bu kaynama şekli kırık hattında mikro harekete izin verecek tespit yöntemleri sonrası izlenmektedir. Bu kaynama tipinde yangı, onarım ve yeniden şekillenme olmak üzere 3 dönem mevcuttur.[4] Histolojik olarak bu evreler birbirlerinden net bir sınırlarla ayrılmazlar,her dönem kendinden bir önceki veya bir sonraki dönemi içerir.[5]

1-Yangı(inflamatuar) dönemi:

Tüm dokuların hasarında olduğu gibi kemikte de hasara ilk yanıt yangıdır. Kırık oluştuğunda periost, çevre yumuşak dokularda ve damarlarda yaralanma meydana gelir. Kırık çevresinde lenf ve kan birikerek kırık hematomunu oluşturur. Trombosit ve trombotik faktörler pıhtılaşmayı sağlamak için bu bölgeye toplanır. Oluşan kırık hematomu sekonder kırık iyileşmesinde önemli bir role sahiptir.[5] Oluşan kırık hematomunu organize olduktan sonra cerrahi sırasında kırık ortamından uzaklaştırılması kırık kaynamasını olumsuz yönde etkilediğini gösteren çalışmalar mevcuttur.[10-11]

Kırık bölgesindeki fibrinojen lizin, fenilalanin, gamaglobulin ve albumin eklenmesiyle fibrine dönüşerek destek hücreleri için bir çatı oluşturur. Hematomda bulunan trombosit ve diğer hücreler büyüme faktörleri [Epidermal büyüme faktörü(EGF), Fibroblast büyüme faktörü(FGF), Trombositten Üretilmiş büyüme faktörü(PDGF), Dönüştürücü büyüme faktörü-beta(TGF-β), Kemikten üretilmiş büyüme faktörü(BDGF) ve interlökin-1(IL-1) salgılarlar.[6] Bu proteinler ve büyüme faktörleri kırık iyileşmesini sağlayan hücre göçü, Periost kaynaklı osteoblastların çoğalması ve onarım dokusu matriksi için gereklidir.[4,6,7]

Kırık bölgesine komşu havers sistemlerinde yetersiz kan dolaşımı oluşması ile kırık bölgesinde özellikle kemik dokuda daha belirgin olacak şekilde nekroz meydana gelir.[5] Ortamdaki bu nekrotik dokuların varlığıda akut inflamasyonun başlatılmasında önemli görev alır.[6] Kırık bölgesine göç eden polimorf nüveli lökosit, makrofaj ve fibroblastların yaptığı kollojenlerde fibrin matriks yapıya katılırlar. Fibrin matriks içindeki öncü hücreler kemik yapımı için çoğalmaya başlarlar. Makrofajlardan salınan IL-1 kırık bölgesine lenfosit göçünü uyararak nekrotik dokuların geri emilimini sağlar ve kırık iyileşmesinde olumlu etkileri olan prostaglandin E_2 (PG-E_2)nin çevre kaslarından salınımını arttırır.PG E_2 osteoklastik aktiviteyi ave çoğalmayı arttırarark ortamdaki ölü kemik dokularının temizlenmesinde de görev almaktadır.[5]

2-Onarım(Reperasyon) dönemi:

Onarım fazı kemik iyileşmesinin en önemli bölümü olup ilk basamağı hematomun organizasyonudur. İnflamatuar hücreler nekrotik dokuların geri emilimini yaparken fibroblastlarda tamir dönemini başlatır. Kırık bölgesinde beliren mezenkimal kök hücreler periosteum, endosteum ve granülasyon dokusundan köken alırlar ve ortamdaki büyüme faktörleri, sitokinler ve proteinlerin etkisi ile farklılaşmaya başlarlar. ilk farklılaşan hücreler hematom içerisine giren kılcal damarlarla gelen fibroblastlardır.[5] Kırığın üçüncü gününde kırık bölgesinde bol miktarda mezenkimal kök hücreler bulunur. Bu hücrelerin fibrin matrikste çoğalması ve matriks sentezlemeye başlaması ile kırık bölgesinde granülasyon oluşur.[5] Fibroblastlar kollojen, kondroblastlar kollojen ve glikozaminoglikan, osteoblastlar ise osteoid sentezlerler. Kırık bölgesinin osteoprogenitör damarların oluşumunda ilk döneminde periosteal damarlar görev alırken daha sonra besleyici damarlar baskın hale gelir. Kılcal damarlar ortamdaki mezenkimal hücreler kadar hızlı çoğalamadığından kemik dokuya daha yakın kanlanan bölgedeki hücreler osteoblastlara dönüşür. Kanlanmanın kötü olduğu bölgedeki hücrelerde daha dayanıklı olan kondroblastlara farklılaşırlar.[5] Zamanla kırık uçlarının ucundaki yakalık tarzındaki doku birleşerek dış kallusu oluşurur. Dış kallusun dış yüzeyini örten Periostun altında osteoprogenitör hücreler yerleşir, orta kesimde kıkırdaktan zengin bir tabaka ve en iç kesimde kemik trabeküllerinden oluşan bir dış kallus formasyonu oluşur. Dış kallusun içinde çoğalan kondrobalstlar kallusun büyüklüğünü sağlar. Aynı şekilde kaynama medüller boşluktada

devam ederek iç kallusu ve kemik iliğinin köprüleşmesini sağlar. Kırık olduğu günden 7-12 gün sonra fibröz doku ve kıkırdak yapıdan oluşan yumuşak kallus kitlesi oluşmuş olur.[3,9] Kıkırdak dokunun beslenemeyip harabiyete uğraması ile kıkırdak matrikste mineralizasyon başlar ve kan damarlarının bu doku içerisine ilerlemesi ile osteoklastlar matriksin geri emilimini sağlar. Arkadan gelen osteoblastlarında bu alanları işgal etmesi ile kıkırdak matriks kemik matriks(osteoid) ile yer değiştirir. Sert kallus gelişebilmesi için damarlanma bunun sağlanabilmesi için de osteoidin mineralizasyonu gereklidir.[5]

Kallus mineralizasyonu ise osteoiddeki matriks veziküllerı sayesinde gerçekleştirilir. Bu veziküller aktif kalsiyum pompası sayesinde fazla miktarda kalsiyumu depolarlar ve zaman içerisinde kalsiyum hidroksiapatit kristalize olur ve veziküllerı patlatarak içeriğini matrikse salar. Veziküllerde fazla miktarda bulunan Ca^{+2}, PO_4^{-2}, siklik Adeozin monofosfat(CAMP), ALP, Adenozin trifosfat(ATP), Pirofosfatz, Ca^{+2} bağlayan protein mevcut olup bunlar kemik matriksin mineralizasyonunda görev alırlar.[3,4] Kalsifikasyon kemik matriksteki kollojen lifleri arasındaki boşluklara Kalsiyum hidroksiapatit kristalleri birikmesi ile oluşur. Bu olayı proteoglikanlar ve Ca^{+2} bağlayan bir glikoprotein olan osteonektin sayesinde daha da kolaylaşır.[7] Kırık uçları arasında oluşan bu kallus(sert kallus) mekanik kuvvetlere karşı oldukça dayanıklı bir kallus olsa da kaynama tamamen sona ermemiştir.[5] Bu dönemden sonra kallusun fazlalık ve gereksiz kısımlarının geri emildiği, kemik trabeküllerinin etki eden kuvvetlerin yönünde yeniden düzenlendiği ‘’yeniden şekillenme dönemi’’ başlar.

3-Yeniden şekillenme(remodelling) dönemi:

Bu dönem sert kallusun normal veya normale yakın güçte olan düzenli lameller kemiğe dönüştüğü aylar hatta yıllarca süren uzun bir dönemdir. 1892 yılında Wolf tarafından **‘’kemiğin işlevsel düzeydeki değişiklikleri, kemikte yapısal düzeyde değişikliklere yol açar’’** söylemi günümüzde de halen geçerliliğini korumaktadır. Mekanik kuvvete maruz kalan kemiğin konveks yüzeyinde pozitif ve konkav yüzetinde negatif elektriksel yük meydana gelir. Pozitif elektriksel yük osteoklastları uyarırken, negatif elektriksel yük osteoblastları uyarır. Bu olaylara bağlı olarak konkav yüzeyde kemik yapımı oluşurken konveks yüzeyde kemik geri emilimi olur. Sonuç olarak kemiğin şeklinde normal anatomik yapısına ve işlevsel özelliklerine yakın bir kemik dizilimi sağlanır.[4,6,9] Yeniden şekillenme yaş, kırığın oluştuğu bölge ile ve açılanma miktarı ile değişkenlik gösterir. Rotasyona bağlı kötü kaynamalarda bu olaylar etkili değildir.

1.5.2. KIRIK İYİLEŞMESİNİ ETKİLEYEN FAKTÖRLER:

Kırık iyileşmesi birçok nedenden dolayı etkilenir. Bu nedenlerin bazıları kırık iyileşmesini olumlu yönde etkilerken bir kısmı da olumsuz yönde etkiler.

1.5.2.1. Kırığın kaynamasını olumsuz etkileyen faktörler:

1)Yüksek enerjili, geniş yumuşak doku hasarına neden olan travmalar.

2)Kırık uçlarının birbirinden ayrılması veya araya yumuşak doku girmesi.

3)Besleyici damarların hasar görmesi.

4)Cerrahi operasyon yapılmışsa yumuşak doku ve damarları hasarlayacak şekilde aşırı kesiler yapılması.

5)Kırığın şekli(tarnsvers ve segmenter kırıklar daha zor kaynar)

6)Açık kırık olması(hematom boşalması, infeksiyon riski, aşırı yumuşak doku hasarının eşlik etmesi).

7)Redüksiyonun başarısız olması veya tespitin yetersiz olması.

8)Kırık bölgesinde infeksiyon varlığı

9)Eklem içi kırık olması(sinoviyal sıvı kırık kaynamasını olumsuz etkiler).

10)Kırık bölgesinin kortikal kemik yönünden fazla spongioz kemik yönünden fakir olması.

11)Patolojik kırık olması.

12)Hastanın ileri yaşta olması.

13)Hastada sistemik hastalık varlığı (diabetes mellitus, malignite, sistemik infeksiyon varlığı).

14)Kemoterapi alması.

15)Özellikle kırık bölgesine uygulanan radyoterapi.

16)Sigara bağımlılığı.

17)Kortikosteroid kullanımı.

1.5.2.2. Kırığın kaynamasını olumlu etkileyen faktörler:

1)Yukarıda belirtilen durumların tersi

2)Kırık bölgesine elektromanyetik alan, düşük düzeyde elektrik akımı,ultrason uygulamaları.

2)Hiperbarik oksijen tedavisis.

3)Anabolik steroidler, A ve D. vitamini, kalsitonin, büyüme faktörleri, kemik morfojenik protein uygulanması.

4)Kafa travması.

5)Ameliyatta uygulanan kemik greftleri ve Demineralize kemik matriksi kırık iyileşmesini olumlu yönde etkiler.

1.6.MEZENKİMAL KÖK HÜCRELER ve KÜLTÜR ORTAMINDA ÇOĞALTILMASI:

Kendini yenileyebilme ve çok dizinli farklılaşma özellikleri olan hücrelere kök hücre denir. Bir hücreyi kök hücre olarak tanımlayabilmek için 5 tane gerekli koşul vardır.[26]

1)Uzun süre bölünebilme ve kendini yenileyebilme yeteneğine sahip olmalıdır.

2)İşlevsel olarak özelleşmemişlerdir yani herhangi bir hücrenin görevini yapamazlar.

3) Farklılaşarak işlevsel hücrelere kaynaklık edebilirler.

4) Hasar görmüş dokuya verildiğinde işlevsel olarak dokuyu tekrar çoğaltabilirler.

5) İn vivo koşullarda hasar görmemiş dokulara yerleştirildiğinde bile o dokunun öncül hücrelerine farklılaşabilirler.

Kemik, kıkırdak, kas, tendon, yağ dokusu ve diğer bağ dokularına farklılaşabilen hematopoetik olamayan erişkin stromal hücrelere de mezenkimal kök hücre(MKH) denir.[12,13] Ancak MKH'ler nöronlar gibi ekdodermal doku ve hepatositler gibi endodermal kaynaklı doku hücrelerine de faklılaşabilmektedirler.[23]

MHK'ler köken aldığı dokuya göre ismlendirilirler. Periost kaynaklı kök hücreler, kemik iliği kaynaklı kök hücreler, Yağ dokusu kaynaklı kök hücreler şeklinde isimlendirilmektedirler. Kaynağı aynı canlı olanlara otojenik, aynı türden faklı canlı olması durumunda allojenik(türdeş) olarak isimlendirilmektedirler.

MKH'ler canlıda hasarlı dokuların onarılmasını sağlayan önemli hücrelerdir. Hasarlı dokulardan salınan sitokin, kemokin ve diğer büyüme faktörlerin uyarıları ile hasarlı bölgeye göç ettikleri, çoğaldıkları ve ihtiyaç duyulan hücreye farklılaştıkları öne sürülmüştür[14-16,26]

Kemik iliğinde bulunan hücrelerin yalnızca % 0.01'i kadarı MKH'dir. Bu nedenle MKH'ye bağlı tedavinin planlanmasında ilk basamak bu hücrelerin elde edilmesi ve laboratuvar ortamında çoğaltılmasıdır.[12]

Farklılaşmamış fibroblastoid görünümlü MKH hücre yüzeylerindeki belirteçler ile tanımlanabilmektedir. MKH'ler hemotopoetik hücre belirteçleri olan CD34 ve CD45 gibi yüzey belirteçlerini bulundurmazlar. Fakat bu hücreler Thy-1(CD90),CD 106(VCAM), β_1 integrin, CD 29/49, CD10, CD13, PDGF, ENGF, NGF ve IGF1 gibi reseptörleri taşırlar.[24] HLA Class 1 reseptörü taşırlar. Ayrıca hücre kültürlerinde immünfenotipik yönden gösterilen belirteçleri de vardır. Bunlar SH-2, SH-3, SH-4 olarak isimlendirilmiş olup fakat MKH için özgül değildir.[23]

Kök hücrelerin hayvan ve insan kemik iliğinden üretilmesi ve elde edilebilirliği, kültür ortamında çoğaltılması ile ilgili yapılan birçok çalışma mevcuttut. Osteoprogenitör hücreler canlıda embriyonik dönemden kalan dinlenmekte olan kondroblast, osteoblast ve fibroblasta dönüşme potansiyeli olan MKH'ler olarak kabul edilmektedirler ve bu hücrelere faklılaşma

aşamaları hala net şekilde bilinmemektedir. Bu hücrelerin önce koloni oluşturan hücrelere ve daha sonra özelleşmiş koloni oluşturan hücrelere dönüşerek farklılaştığı düşünülmektedir.[22]

Kemik iliğinden kök hücrelerin elde edilmesi daha kolay, neoplastik dönüşüm riski daha az ve etik sorunları olmaması nedeni ile daha çok klinik alanlardaki uygulamalar için kullanılan hücrelerdir.[23] Kök hücre üretiminin başarısı kültür için kemik iliğinden çekilen kan miktarıyla[30], kültür için kullanılan besi ortamının çeşidiyle[28], cinsiyet, osteoartrit varlığı, sistemik hastalık varlığı ve aynı hastadan farklı zamanlarda alınan örneklerde bile değişebileceğini belirten çalışmalar mevcuttur.[30] Yaygın olarak yaşla birlikte kemik iliğinde bulunan mezenkimal kök hücrelerin azaldığı bilinmekle birlikte bu hücrelerin kültür ortamında ileri yaşlarda bile başarılı şekilde üretilebildiğini gösteren yayınlarda mevcuttur.[22,27]

MKH'lerin besi yerlerine katılan maddeler sayesinde vücut dışı ortamlarda bile istenilen hücre tipine dönüştürülebilmektedir. β gliserol fosfat, askorbik asit ve deksometozan eklenmesi ile ostejenik hücrelere dönüşmesi sağlanabilir. 3 hafta sonra besi yerlerinde kalsiyum birikimi ve artmış alkalen fosfataz aktivasyonunun tespit edilmesi ile bu hücrelerin osteoblastik hücrelere dönüştüğü kabul edilmektedir.[25]

1.7. FORMALDEHİT VE KEMİK ÜZERİNE ETKİSİ:

Formalin ağırlık olarak %37 formaldehit gazının sudaki çözülmüş solusyonudur. Canlı dokuda hücre ve ortamdaki protein ve otolitik enzimlerin yapısını bozarak canlı dokunun bozulmadan ölmesine neden olur. Oda sıcaklığında gaz haline dönüşen formaline maruz kalma şekli genellikle inhalasyon yoluyla olur. Ciltten ve sindirim sisteminden de formaline maruz kalınmaktadır. Genellikle oral ve nazal mukozalarda, gözde, akciğerlerde tahriş edici özellikleri vardır. Merkezi sinir sistemi, solunum sistemi ve kan üzerinde etkileri olur ve buna ait bulgular verir. Özellikle formaldehitin kemik dokusu üzerinde oluşturduğu etkileri ile ilgili çalışmaya araştırmalarımızda rastlamadık. Diş hekimleri bölgesel anestezik maddelerle uyuşma sağlayamadığı diş pulpasının iltahabında yaygın olarak kullanılmasa da formalin içeren bölgesel antibakteriyel madde ile birlikte karıştırılmış olarak formalin (Toxavit) kullanmaktadırlar. Kanal tedavisinde anestezik ve canlı dokuyu öldürmek amacıyla kullanılan bu macun şeklindeki ilaçta bulunan formalinden yayılan formaldehit gazının çevredeki sağlam kemik ve yumuşak dokulara yayılarak nekroz oluşturduğuna dair çok sayıda olgu sunumu şeklinde yayınlar mevcuttur. [36,37,38]

Bir vakadan elde edilen kemik örnekleri histolojik olarak incelenmiştir. Kemik dokusundaki osteositlerin lakünalarından kaybolduğu ve çevresel bir kemik geri emilimi olduğu izlenmiştir. Ayrıca nekrotik kortikal kemik kaybının olduğu nekroz çevresinde gram negatif kokların kümeler oluşturduğu yangı hücrelerinin bulunduğu bir iltahabi cevap izlenmiştir.[37]

2.GEREÇ ve YÖNTEM

2.1. ÇALIŞMA PLANI:

Çalışma öncesi T.C. Tarım Ve Köy İşleri Bakanlığı Bornova Veteriner Kontrol ve Araştırma Enstitüsü Deney Hayvanları Etik Kurulundan 17/02/2009 tarihli ve B.12.5.KKG.0.35.00.26-599/113 sayılı etik kurul onayı ve İzmir Atatürk Eğitim ve Araştırma Hastanesi Deney Hayvanları Laboratuvarının kullanılması için gerekli izinler alındı.

Çalışma için 50 adet Wistar Albino cinsi erkek sıçanlar kullanılmıştır. Deney Hayvanları Ege Üniversitesi Tıp Fakültesi Deneysel Cerrahi ve Araştırma Laboratuarından temin edilmiştir.

Çalışmada kullanılan hayvanların 4-6 aylık ortalama ağırlığı 239,5 gram idi (210 gr-268 gr). Araştırmaya dahil edilen hayvanlar rastgele 10'lu gruplara ayrıldı ve 10'arlı şekilde büyük tel kafeslerde oda sıcaklığı 22 santigrad derecede olacak şekilde İzmir Atatürk Eğitim ve Araştırma Hastanesi Hayvan Laboratuarında bakıldı. Hayvanlar Çalışma süresi ve takip sırasında standart hayvan yemi ile günde 3 öğün şeklinde ve sınırsız musluk suyu ile beslendi.

Çalışmada kök hücre üretimi için 7 sıçan kullanıldı. Türdeş mezenkimal kök hücre üretimi için Ege Üniversitesi Mühendislik Fakültesi Biyomühendislik Bölümü laboratuarı, ekipmanları ve imkanları kullanıldı.

3 sıçan cerrahi teknik ve takipte oluşabilecek problemler açısından ön çalışmada kullanıldı. Geriye kalan 40 sıçanda çalışma için kullanıldı.

Çalışmaya katılan tüm sıçanların sağ femurlarına diafizer bölgeden cerrahi kırık oluşturuldu. Kırık oluşturulmadan femur medullası 18 G 1,3 mm kalınlığında yeşil branül ile oyuldu ve 0,1 ml %10'luk formalin ile yıkandı. Kırık bölgesindeki periost sıyrıldı ve çıkartıldı. Tüm deney hayvanlarına 100mg olacak şekilde sefozolin ile proflaktik antibiotik uygulandı. Postoperatif 7. güne kadar içme sularına parasetomal tablet eritilerek eklendi.

Çalışma grublarına postop 2.günde Ege Üniversitesi Mühendislik Fakültesi Biyomühendislik Bölümü laboratuarlarında üretilmiş kök hücreler kırık hattı ve çevresine 0,1 ml'de 1 milyon kök hücre olacak şekilde türdeş mezenkimal kök hücreler perkütan olarak enjekte edildi. Kontrol grubuna da postop 2. Günde 0,1 ml serum fizyolojik perkütan verildi.

Takipler sırasında kök hücre verilen grupta 8 adet ve kontrol grubunda 3 adet sıçanda yara yeri problemleri ile karşılaşıldı ve çalışma dışı bırakıldı.

Kök hücre injeksiyonunu takiben 30 gün takip süresi olarak planlanan çalışmada rastgele seçilen ikişer adet sıçanların çekilen kontrol grafilerinde kaynama izlenmediği için 15 gün ara ile kontrol grafileri ile takip edildi. 60.günde tüm hayvanlar eter ile anestezilerini takiben künt servikal çıkık yöntemi ile öldürüldü.

Sıçanların sağlam ve kırık femurları kalça ve diz ekleminden dezartiküle edildi. Çevre yumuşak dokulardan kallus ve periosta zarar vermiyecek şekilde nazikçe sıyrıldı. Alınan örnekler %10'luk formalin

solusyonlarda korundu. Tüm örnekler radyolojik, histopatolojik ve biyomekanik olarak incelendi.

Çalışmada kullanılan gerekli cihazlar ve malzemeler çalışma yapılan laboratuarlardan temin edildi. Olmayanlar ise kendi maddi imkanlarımız ile temin edildi. Herhangi bir ilaç veya malzeme firması tarafından yardım istenmedi veya alınmadı.

2.2.TÜRDEŞ MEZENKİMAL KÖK HÜCRE ELDESİ VE KÜLTÜR ORTAMINDA ÜRETİLMESİ:

İzmir Atatürk Eğitim ve Araştırma Hastanesi Deneysel Cerrahi ve Hayvan Laboratuarında bakılan sıçanların 7 adeti kafeslere konularak Ege Ünivetsitesi Mühendislik Fakültesi Biyomühendislik Dalına götürüldü.

Sıçanlar tüm malzemeler ve gerekli ortam sağlandıktan sonra tek tek eter anestezisi ile uyutuldu ve servikal çıkık oluşturularak ötenazileri gerçekleştirildi. %70'lik etil alkol içeren derin kaplarda 5 dakika bekletilerek bakteriyel bulaş riski azaltıldı.

Laminar akımlı kabine alınan hayvanların her iki femur ve tibiaları çıkartıldı. Alınan kemik örnekler antibiyotik karıştırılmış besi yerlerine bırakıldı. (Resim 2.2.1.)

Resim 2.2.1. Elde edilen femur ve tibialar bakteriyel bulaş riski nedeni ile antibiyotik ve antifungal içeren besi ortamlarında bekletildi.

Kemiklerin metafizer bölgeleri steril makaslarla kesilerek kemik iliği açığa çıkarıldı. Kemik iliği besi ortamı ile yıkanarak elde edilen solusyon steril tüplerde toplandı.(Resim 2.2.2.)

Resim2.2.2. Sıçanların kemik iliği besi ortamı ile yıkanarak kök hücreleri içeren solusyonların tüplerde toplanması

Santrifüj yöntemi kullanarak ağırlık farkından faydalanma yöntemi ile tüpün dibinde toplanmış hücreler alınarak besi ortamı içeren şişelere konular üremesi için etüvlere yerleştirildi.(Resim 2.2.3)

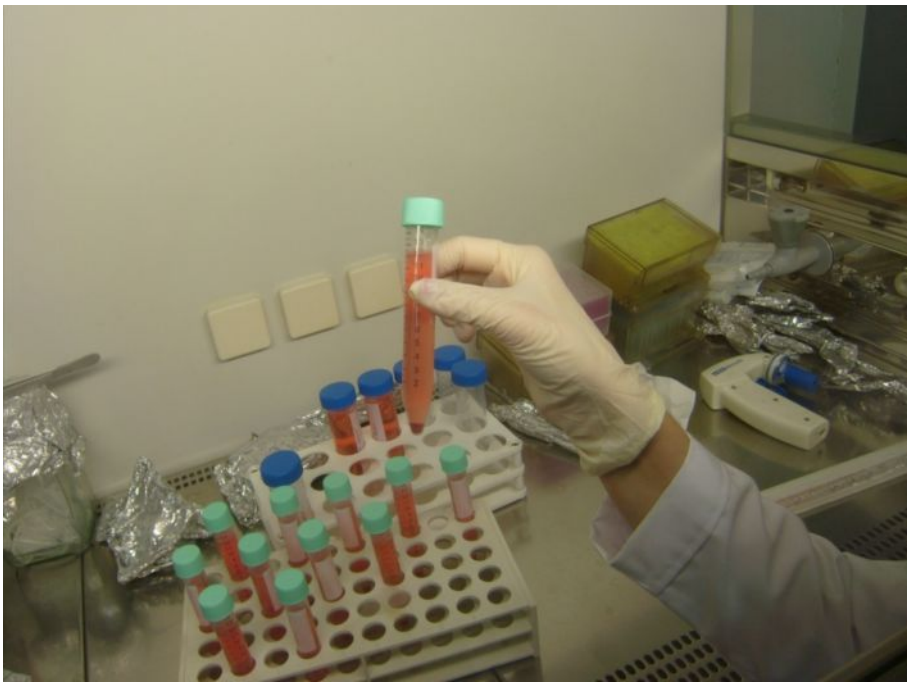

Resim 2.2.3. Santrüfüj sonrası ağırlıkları fazla olduğu için tüplerin dibinde toplanan hücre kümesi

24-48 saat aralıklarla inverted mikroskopta izlenen hücreler besi yerleri eklenerek % 5 karbondioksit içeren özel etüvlerde 37 ^{0}C takip edildi.

Resim2.2.4. Etüvde kök hücre ve besi ortamı içeren 25 cm^2 kültür kapları

Kültür şişelerin yüzeyine tutunan hücreler besi ortamı ile yıkanarak yüzeye tutunmamış hücreler ortamdan uzaklaştırıldı. Yüzeyi tamamen kaplandığı durumlarda hücreler tutundukları yüzeyden kimyasal yöntemlerle kaldırılarak besi ortamı içeren farklı şişelere ekimleri yapılarak çoğaltıldılar.

Kemik iliğinden mezenkimal kök hücre kültürü eldesi için yapılan işlemler

Gereç

1.Sıçan
2. Anestezik ilaçlar
3.Alüminyum folyo kaplı disseksiyon tepsisi
4.25 santimetrekare yüzeyli kültür kabı
5.Etil alkol(%70)
6.Cam Petrie kapları(15 cm. çaplı)
7.Steril disseksiyon seti
8.Santrifüj tüpleri
9.Besi ortamı(α-MEM)
10.Fötal sığır serumu(%10 FBS)
11.Penisilin(100 U/ml)+Streptomisin(100 U/ml)
12.Gentamisin(100 U/ml)
13.Amfoterisin B

Yöntem

1.Anestezi ve ötenazi sonrasında sıçan vücudunun dış yüzünün dezenfeksiyonu için hayvanı bir pens ile kuyruğundan tutarak derin bir kap içerisinde alkole tamamen daldırıldı ve 5 dakika bekletildi.

2.Alkol banyosundan sıçan çıkarılıp alüminyum folyo kaplı disseksiyon tepsisine sırtı alta gelecek şekilde yerleştirildi.

3.Her iki arka bacak derisini steril makas pens ve bistüri yardımıyla ve sırayla sıyırdıktan sonra ayakları kesilip, ayrılacak ve uzaklaştırıldı.

4.Bacakları steril bir Petrie kabına yerleştirildi.

5.Gereksiz olan kullanılmış malzeme ve gövde kabinin dışına çıkarıldı.

6.Kemikler üzerindeki kaslar steriliteye bozmadan ayırılıp, uzaklaştırıldı.

7.Steril koşullar altında, tibia ve femur kemiklerini çıkartarak yoğun antibiyotik-antimikotik içeren primer besi ortamı içine alındı.

8.Steril makas yardımıyla kemiklerin metafizyel uçları kesildi.

9.İnsülin enjektörü ile kemik iliği boşluğuna primer besi ortamı verilerek, santrifüj tüpündeki kemik iliği besi ortamı içinde toplandı.

10.Santrifüj tüpü içindeki kemik iliğini pipetleyerek hücre süspansiyonu haline getirildi.

11.Kemik iliği, primer besi ortamı (α-MEM)+Fötal sığır serumu (%10 FBS)+Penisilin(100U/ml)+Streptomisin(100 U/ml)+Gentamisin(100 U/ml) içinde 5 dakika süreyle 100 rpm'de santrifüj ederek iki kez yıkandı.

12.Santrifüj sonunda üst sıvıyı dökerek hücreleri primer besi ortamı ile süspanse edip, ayrıştırmayı takiben 25 santimetrekare yüzeyli hücre kabında 37 Cº'de ve %5 karbondioksitli etüvde inkübasyona bırakıldı.

13.Primer kültürlerden hücrelerin üremesini 24-48 saat aralıklarla inverted mikroskopla gözlendi.

14.Hücrelerin üremesine göre 2-3 günde bir besi ortamı değiştirildi.

15.Bu ortam değişikliklerinden sonra kültür kabının yüzeyinde bulunan fibroblastik görünümlü hücreler kemik iliği mezenkimal hücreler olup diğer kan hücreleri ve yüzeye tutunmayan hücreler (hematopoetik kök hücreler) besi ortamının alınmasıyla uzaklaştırıldı.[12]

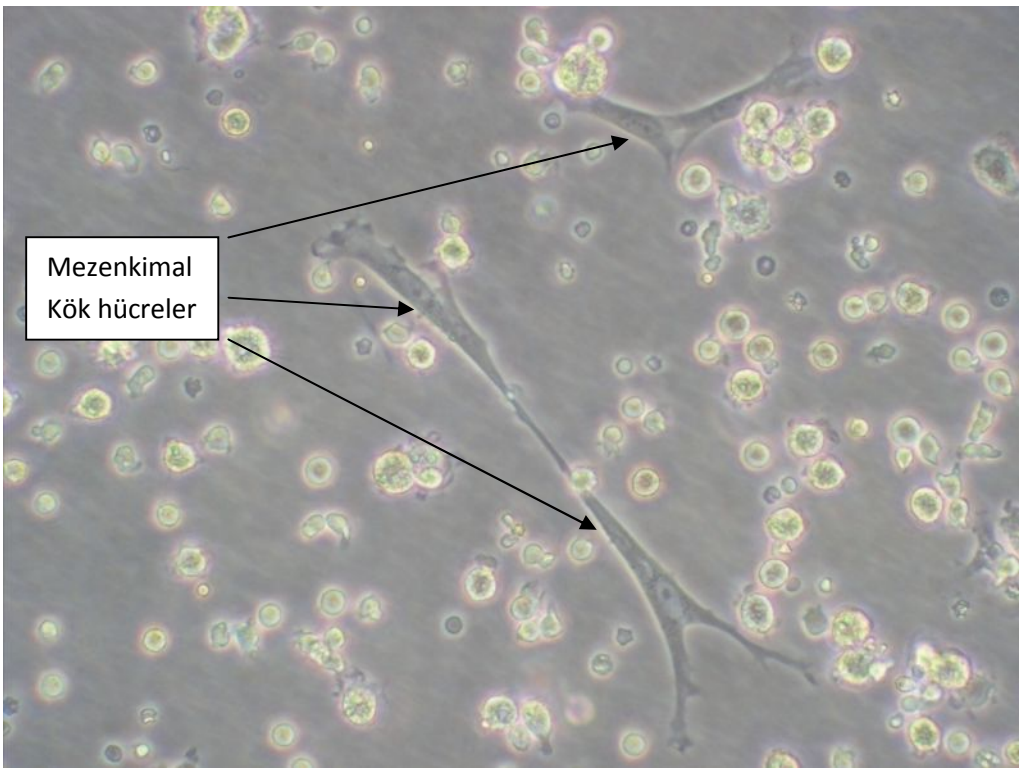

Resim 2.2.5 Besi ortamında çoğlamaya başlayan mezenkimal kök hücrelerin 7. günde mitoz bölünmeyi tamalarken ki görünümü ve ortamdaki diğer kan hücreleri (X400 büyütme)

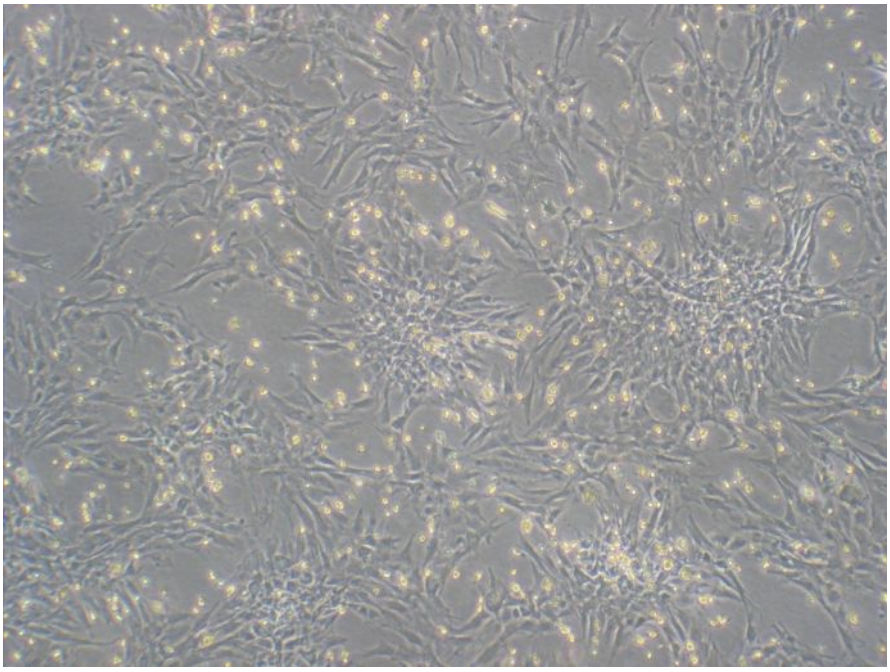

Resim 2.2.6. 23. günde koloni oluşturacak şekilde çoğalmış mezenkimal kök hücreler.(X100 büyütme)

2.3. CERRAHİ TEKNİK:

Cerrahi işlemler için İzmir Atatürk Eğitim ve Araştırma Hastanesi Hayvan Laboratuarı kullanıldı. Gerekli cerrahi ekipman ve malzemeler tamamlandıktan sonra sıçanların elektronik tartıda ağırlıkları ölçüldü. (Resim 2.3.1.)

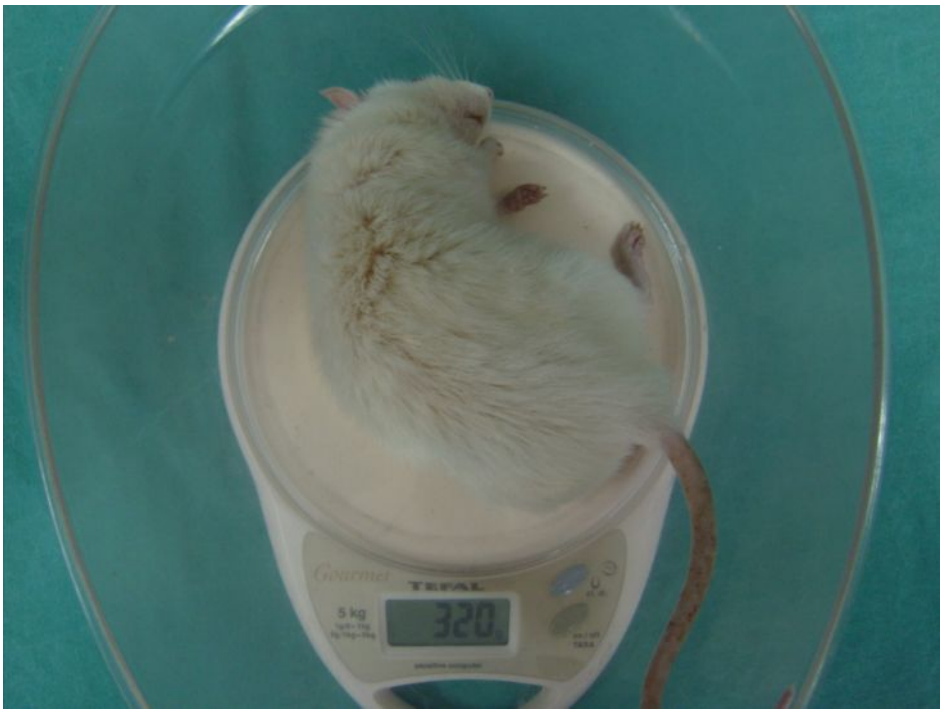

Resim 2.3.1. cerrahi öncesi sıçanın elekronik tartıda ağırlığı ölçülüyor

Sıçanların anestezileri 100 mg/kg dozunda Ketamin Hidroklorür aktif maddesi içeren Ketalar (Eczacıbaşı Warner Lambert) ve 10 mg/kg dozunda

Xylazine (Rompun Bayer, İstanbul) olacak şekilde kuyruk çevresinden kas içine yapıldı.(Resim 2.3.2.)

Resim2.3.2. Şıçanın kuyruk çevresindeki kasların içine anestezik madde verilirken.

Daha sonra sol uyluktan 125 mg sefazolin sodyum kas içine proflaktik olarak tek doz uygulandı.(Resim 2.3.3.)

Resi.2.3.3.Kas içi proflaktik antibiyotik sol uyluktan kas içine yapılıyor

Sağ uyluk ve kalça bölgesi klorheksidin ile temizlendikten sonra traş edildi.(Resim 2.3.4)

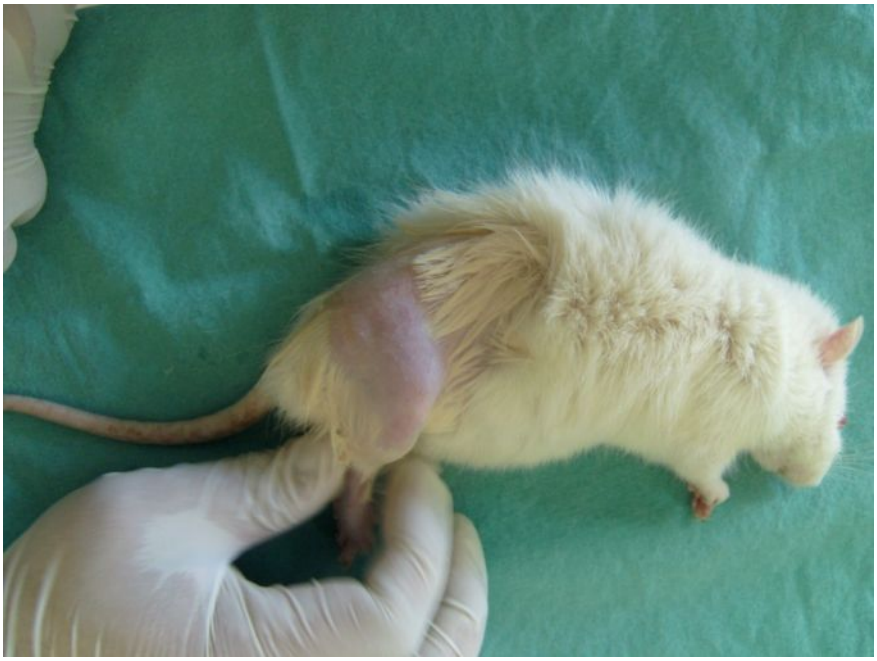

Resim 2.3.4. Sağ uyluğun ve kalça bölgesinin traş edildikten sonraki görünümü

Sağ uyluk ve kalça povidon iyot ile boyandıktan sonra sıçan hava alabilecek şekilde steril olarak örtüldü.(Resim 2.3.5.A-B)

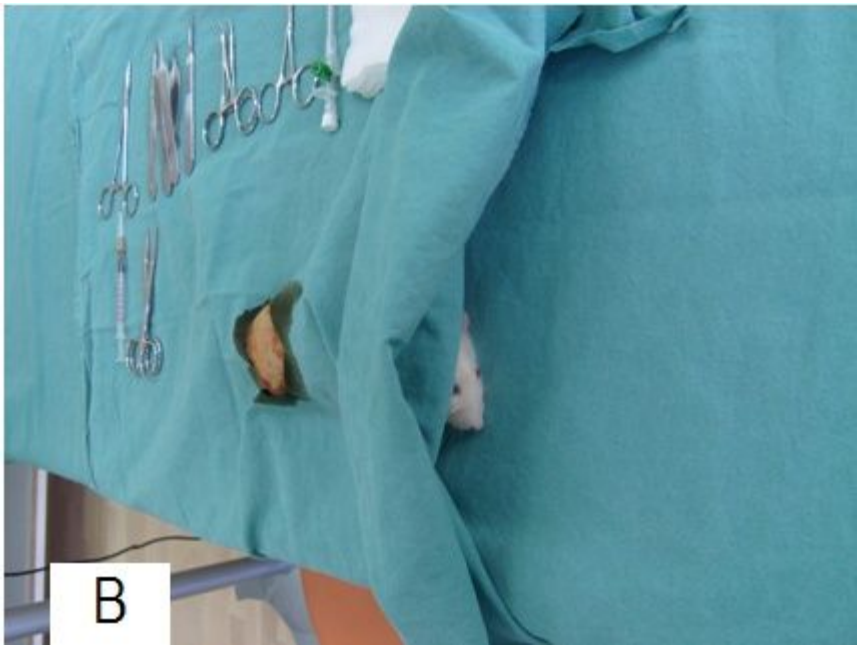

Resim 2.3.5. A:cerrahi öncesi setlerin ve hayvanın örtülmüş halinin üstten görünümü. B:cerrahi sırasında hayvanın rahat hava alması için ağzı ve burnu tamamen örtülmedi

Sağ uyluk dış kısmından femurun uzun aksına parelel olacak şekilde diz eklemi seviyesinden ve büyük trokantere kadar cilt kesisi ile girildi.Fasia tabakası cilt insizyonuna paralel şekilde geçildi.(Resim 2.3.6.)

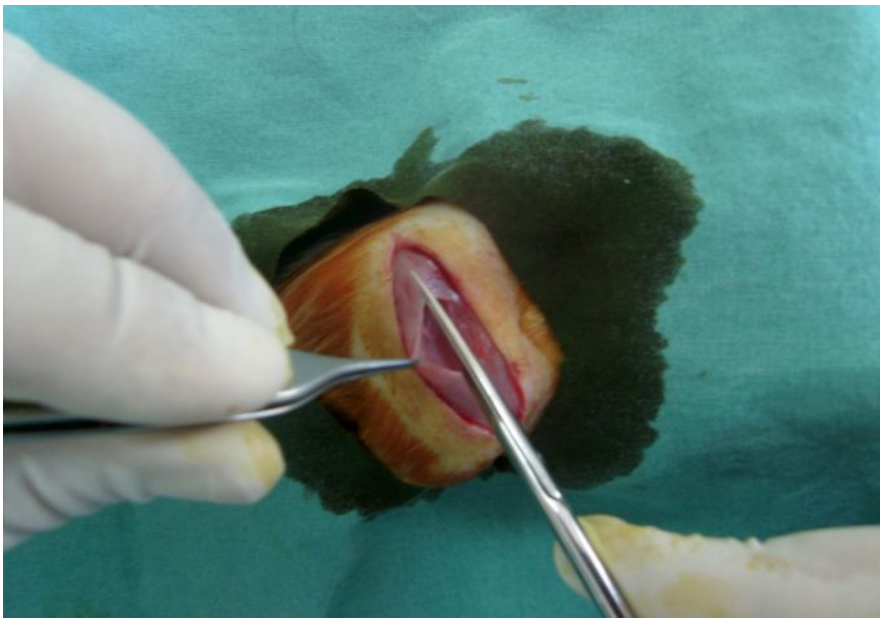

Resim 2.3.6. Cilt ve fasia katları femur uzun aksına paralel geçilirken

Diz eklemi dizin dış kısmından yapılan parapatellar kesi ile açıldı ve patella iç kısıma doğru devrildi. Diz eklemi fleksiyona getirilerek femur kondilleri ve kondiller arası çentik ortaya konuldu.(Resim 2.3.7.)

Resim 2.3.7. Diz ekleminin ve femur kondillerinin ortaya konulması

Kondiller arası mesafeden 18 G 1,3 mm'lik yeşil branül intamedüller olarak retrograd olarak gönderildi ve büyük trokanterden dışarıya doğru çıkarıldı.(Resim 2.3.8.)

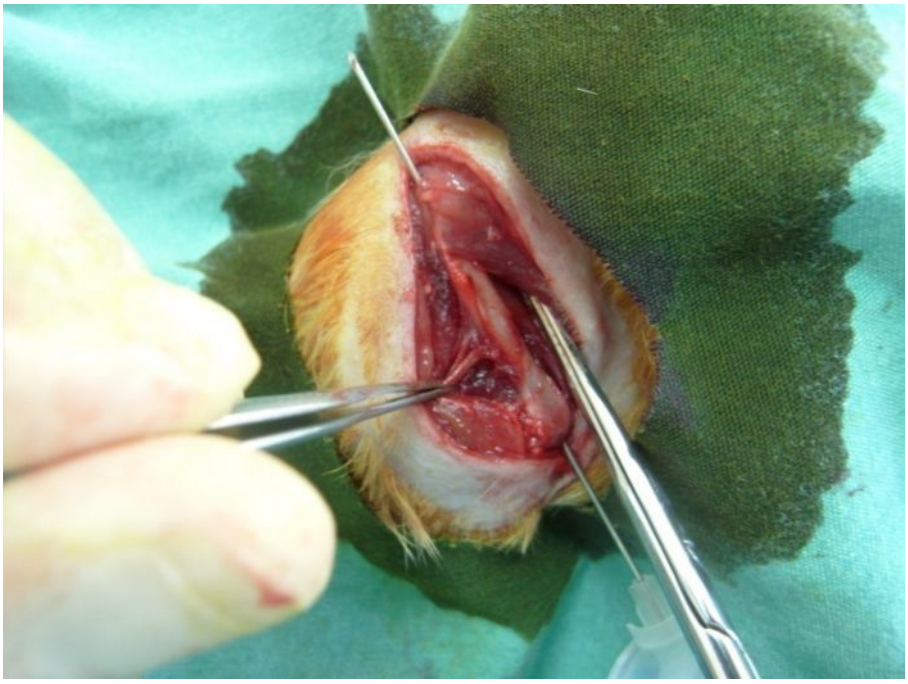

Resim 2.3.8. Femur medullasından branül gönderilmesi

İntramedüller branülün içine 0.1ml %10 formalin içeren insülin enjektörü yerleştirildi ve kontrollü şekilde branül yavaş yavaş geri çekildi. İnsülin enjektörü medüller boşluğa yerleştirildikten sonra branül kondiler

bölgeye kadar geri çekildi ve medüller boşluk formalin ile yıkandı.(Resim 2.3.9.a-b)

Resim 2.3.9.a.Femur medullasının formalle yıkanması için branülün klavuz olarak kullanılması

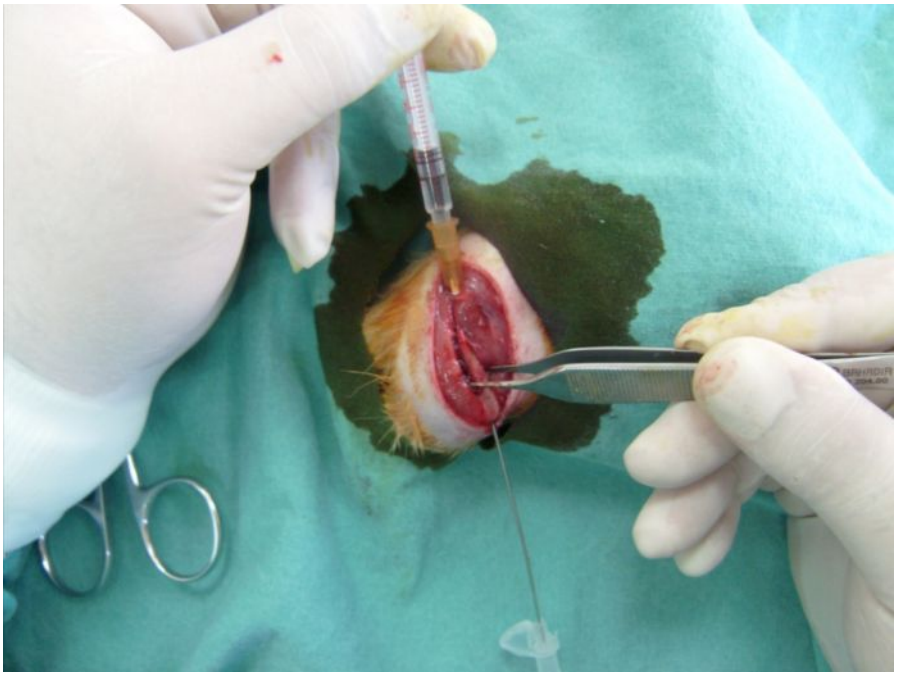

Resim 2.3.9.b Branülün kondiler bölgeye geri çekilerek femur medullasının formolle yıkanması

10 dakika beklendikten sonra branül tekrar intramedüller olarak gönderildi. Femur diafizi seviyesindeki kaslar arasından girilerek femur diafizi ortaya konuldu.(Resim 2.3.10.)

Resim 2.3.10. Femur diafizinin çepeçevre ortaya konulması

Femur diafizer bölgedeki periost kırık oluşturulacak olan alan belirlendikten sonra distale ve proksimale doğru 10'ar milimetre sıyrıldıktan sonra kesilerek çıkartıldı.(Resim 2.3.11.a-b-c)

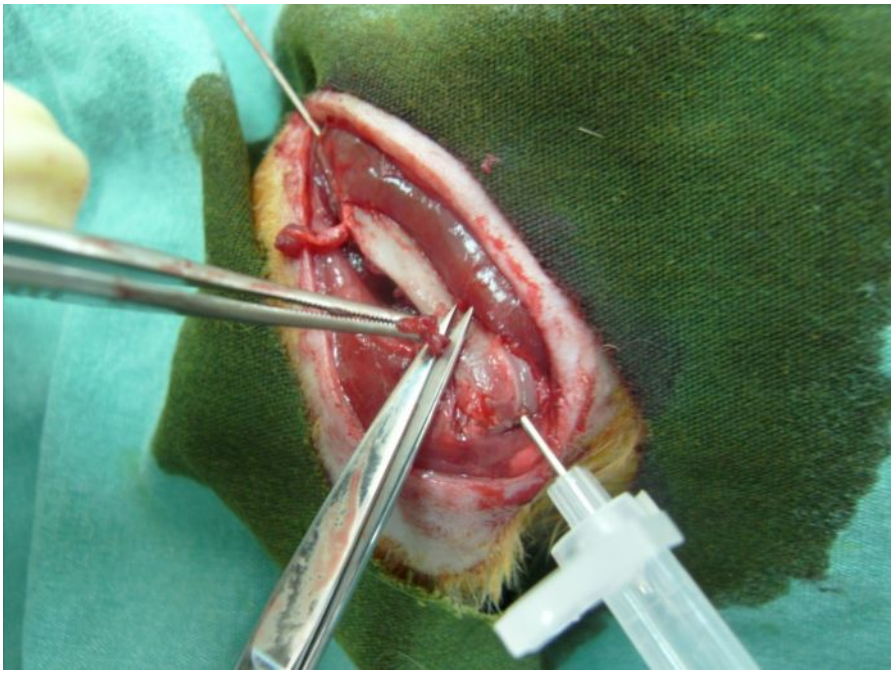

Resim 2.3.11.a Periostun kırık bölgesinin distalinde kalacak kısmının çıkartılması

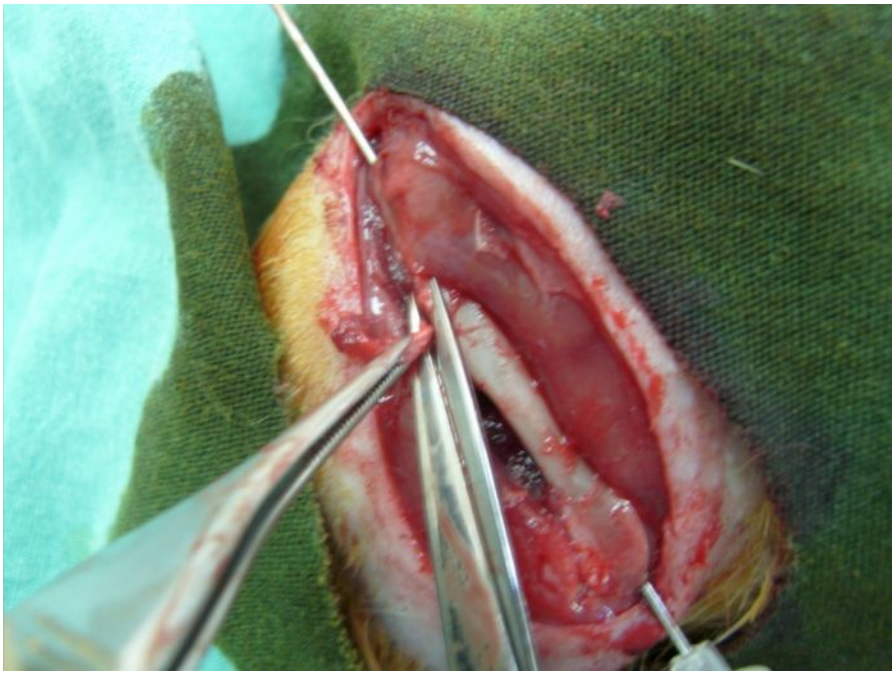

Resim 2.3.11.b Periostun kırık bölgesinin proksimalinde kalacak kısmının çıkartılması

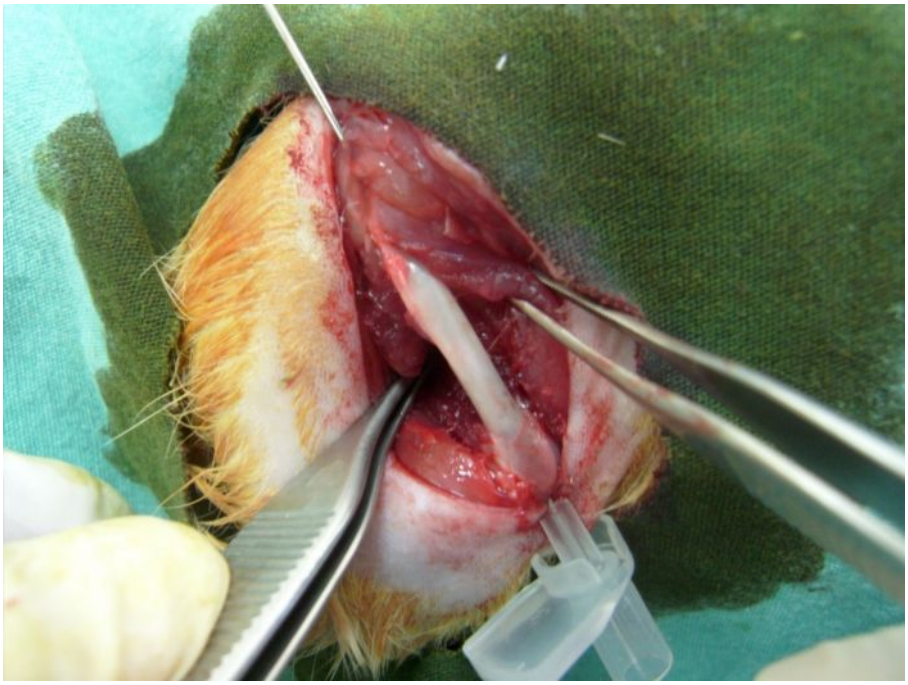

Resim 2.3.11.c Femurun periostunun çıkarılması sonrası görüntüsü

Kostetom yardımı ile femur diafizinde transvers kırık oluşturuldu.(Resim 2.3.12.)

Resim 2.3.12. femur orta diafizinde transver kırık oluşturuldu.

İntramedüller yerleştirilen branül diz ekleminde olamayacak şekilde kemiğin içine gömüldü ve trokanterik bölgeden eğildikten sonra kesildi. (Resim 2.3.13.a-b-c))

Resim 2.3.13.a Branülün diz içinde olmayacak şekilde Femur içine gömülmesi

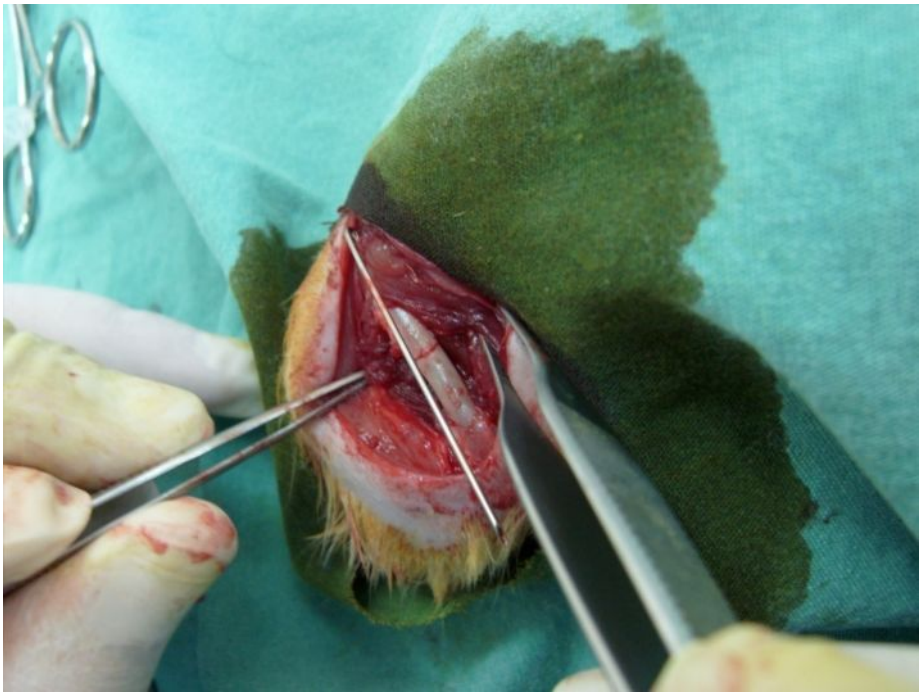

Resim 2.3.13.b Branülün trokanterik bölgeden eğilmiş görünümü

Resim 2.3.13.c branülün trokanterik bölgeden kesilmiş görünümü

Daha sonra kırık hattına perkütan verilecek kök hücre ve İzotonik NaCl için kırık hattının tespit edilmesinde kolaylık sağlaması amacı ile vycril sütür materyali yerleştirildi ve cilt dışına doğru alınıdı.(Resim 2.3.14.)

Resim 2.3.14. Kırık bölgesi seviyesinden kök hücre veya izotonik NaCl verilirken klavuz olması amacıyla Vycril sütür yerleştirilmesi

Cerrahi saha izotonik NaCl ile yıkandıktan sonra eklem kapsülü ve patellar tendon 4/0 vycril ile tamir edildi. Kaslar ve fasia dokusu sıkı bir şekilde dikildi.(Resim 2.3.15.)

Resim 2.3.15. Fasia tabakasının örtülmüş hali

Cilt 3/0 prolen ile kapatıldı ve povidon iyot ile pansuman yapıldı. (Resim 2.3.16.)

Resim 2.3.16. Cilt dokusunun örtünmesi ve klavuz vycril sütür materyalinin cilt dışında görünümü

Sıçanlara ek olarak vücut dışından herhangi bir tespit yöntemi kullanılmadı.

2.4.POSTOPERATİF DÖNEMDE DERLENME ve TAKİP:

Sıçanlar cerrahi sonrası tamamen ayılana kadar başka bir kafeste tutuldular ve yakından takip edildiler. Anestezi süresi bakımından birbirlerine yakın olanlar 3'erli gruplar halinde ayrı ayrı kafeslerde gözlendiler. Tamamen ayılan sıçanlar üzerlerinde etiket olan büyük kafeslerde daha önceden belirlenmiş gruplara ayrılarak tutuldular. Cerrahi sonrası 7. Güne kadar içme sularına eritilerek karıştırılmış parasetamol tablet ile aneljezileri sağlandı.

2.5.TÜRDEŞ KÖK HÜCRELERİN VE İZOTONİK NaCl KIRIK BÖLGESİNE UYGULANMASI:

Cerrahi işlem sonrası 3.günde elde edilen kök hücreler Ege Ünivetsitesi Mühendislik Fakültesi Biyomühendislik Dalında sayımları yapıldıktan sonra 0,1 ml'de 1 milyon kök hücre olacak şekilde hazırlandı ve insülin enjektörlerine yerleştirildi. Soğuk zincir kutularına yerleştirilen insülin enjektörleri vakit kaybedilmeden İzmir Atatürk Eğitim ve Araştırma Hastanesi Hayvan Laboratuarına getirildi. Yukarıda bahsedildiği şekilde anestezileri sağlanan hayvanların sağ uylukları povidon iyot ile temizlendikten sonra daha önceden yerleştirilmiş prolen sütürün klavuzluğunda kırık hattı hissedilerek kırık hattına ve çevresine yayılacak

şekilde perkütan olarak verildi. Sıçanlar derlenme döneminde yakından takip edilerek birbirlerine zarar vermemeleri için tam ayılma sağlanana kadar takip edildi.

2.6. TAKİP DÖNEMİNDE KARŞILAŞILAN SORUNLAR:

Kök hücre ve izotonik NaCl verildikten sonra cerrahi işlem sonrasında özellikle kök hücre verilen grupta problemlerimiz oldu. Kök hücre verilen grupta 8 adet ve izotonik NaCl verilen grupta 3 adet sıçanda cerrahi saha ve çevresinde yumuşak doku ve femur kemiğinde yaygın nekroz geliştiği izlendi. Cerrahi sonrası 5. günden itibaren ortaya çıkmaya başladı. Aralıklı şekilde bazı sıçanlarda da bu sorunlar izlenmeye devam edildi ve cerrahi sonrası en son 35.günde de benzer sorunlar izlendi.

İlk zamanlarda kesi yerinden açılma şeklinde başlayan doku kayıpları iki gün içerisinde yaranın tekrar örtülmesini engelleyecek ve femuru açıkta bırakacak kadar hızla genişledi.(Resim 2.6.1.)

Resim 2.6.1. İlk günlerde görülen femurda nekroz olmadan çevre yumuşak dokudaki açılmalar

Çalışma dışı bırakılarak eter anestezisini takiben künt servikal çıkık yöntemi ile öldürülen bu deneklerin cerrahi sahaları incelendiğinde akıntısı olmadığı kaslarla kemik arasında sarı renkli nekroz dokuları(muhtemelen kırık hematomu) mevcuttu. Cerrahi sahadan nekroz kokusu ile uyumlu pis kokular gelmekteydi.

Daha sonraki zamanlarda oluşan yara yeri problemleri incelendiğinde kasların canlılığını kaybettiği kemik dokuda da yaygın kortikal boşluklar oluştuğu izlendi.(Resim 2.6.2.)

Resim 2.6.2. Çalışmanın 35. gününde ortaya çıkan yara yeri probleminin görüntüsü. Femur korteksinde yaygın harabiyet ve tespit materyalinin göçü izlenmekte

Gerek kontrol grafi amaçlı çekilen sıçanların bazılarında gerekse ötanazi sonrası örneklerin temin edilmesi sırasında bazı sıçanlarda(29 denekten dördünde) intramedüller tespit materyallerinin distale veya proksimale doğru göç etmiş olduğu bazılarında tamamen sıçanın vücudundan dışarı atıldığı gözlemlendi.

2.7.VERİLERİN TOPLANMASI VE DEĞERLENDİRİLMESİ:

2.7.1.KLİNİK MUAYENE İLE KAYNAMANIN DEĞERLENDİRİLMESİ:

Kök hücre veya izotonik NaCl verildikten 60 gün sonrasında denekler eter anestezisi sonrası servikal çıkık yöntemi ile öldürüldüler. Kök hücre verilen gruptan takşpleri sırasında belirgin bir infeksiyonu olmayan veya ölmeyen 12 adet ve İzotonik NaCl verilen gruptan 17 adet sıçan çalışmaya alındı. Sıçanların her iki femuru kalça ve diz ekleminden ayrılarak ve çevre yumuşak dokulardan nazikçe sıyrılarak alındı. Örneklerden kök hücre verilen grup A v e İzotonik NaCl verilen grup B olarak gruplandırıldı ve % 10'luk formalin solusyonuna konularak korundu.

Alınan örneklerdeki kırık femurların kaynaması formolin solusyonuna konulmadan önce elle muayene edilerek değerlendirildi. Kırık hattının hareket etmemesi tam kaynama olarak, bir düzlemde hareketin olması orta düzeyde kaynama olarak ve her iki düzlemde de hareketin olması kaynamama olarak değerlendirildi[19,20,21] ve sırası ile 2,1,0, puan üzerinden değerlendirildi.(Tablo 2.7.1.)

Tablo 2.7.1. Kallus dokusundaki kaynamanın elle klinik değerlendirilmesi[19-20-21]

PUANLAMA	KIRIK BÖLGESİNDE HAREKET
0	KAYNAMAMA (İki düzlemde hareket)
1	KAYNAMA GECİKMESİ (tek düzlemde hareket)
2	TAM KAYNAMA (hareket yok)

2.7.2. RADYOLOJİK DEĞERLENDİRME:

Elde edilen tüm kemik örneklerin görüntüleme işlemi İmd (international medical devices) marka BASİC 100-30 model 02/19245-01 seri no'lu röntgen görüntüleme cihazı, cihaz ile uyumlu röntgen kasetleri kullanılarak A grubunun bütün örnekleri ve B grubunun bütün örnekleri gruplar halide ayrı kasetlerde ön-arka ve yan pozisyonlarda röntgenleri alındı.

Tüm röntgenler 110 cm mesafeden 44 kV, 4 mAs, 0,012sn dozunda çekildi. Görüntüler ''Philips Medical System image viewer R 10.2 P3'' digital görüntüleme programı kullanılarak incelendi.

Radyolojik inceleme için iki farklı değerlendirme kullandık. Birinci incelemede tüm röntgen görüntüleri Goldberg'in radyolojik değerlendime kriterilerine[18] göre çalışmadan bağımsız iki farklı ortopedist tarafından değerlendirildi.

Tablo 2.7.2. Goldberg'in radyolojik sınıflaması[18]

PUANLAMA	RADYOLOJİK GÖRÜNÜM
0	KAYNAMAMA
1	MUHTEMEL KAYNAMA
2	TAM KAYNAMA

İkinci değerlendirme ise ''Philips Medical System image viewer R 10.2 P3'' digital görüntüleme programı kullanıldı. Tüm incelemeler C:2257 (kontrast) ve W:684 (parlaklık) ayarlarında hesaplandı. Sağlam ve kırık femur cisimlerinin Trokanter minör seviyesinden ve femur kondillerinin hemen üzerinden diafize dik çizgiler çekilerek arada kalan metafizodiafizer alan hesaplamaları mm^2 olarak yapıldı.(Resim 2.7.1.a-b)

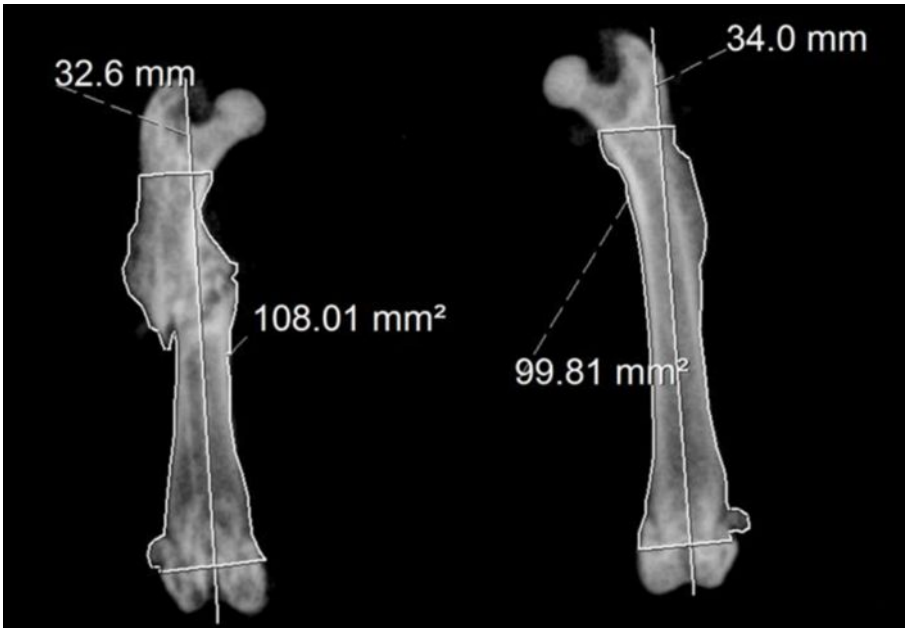

Resim 2.7.1.a A grubuna ait bir örneğin metafizodiafizer alan ve kallus alan ölçümü.

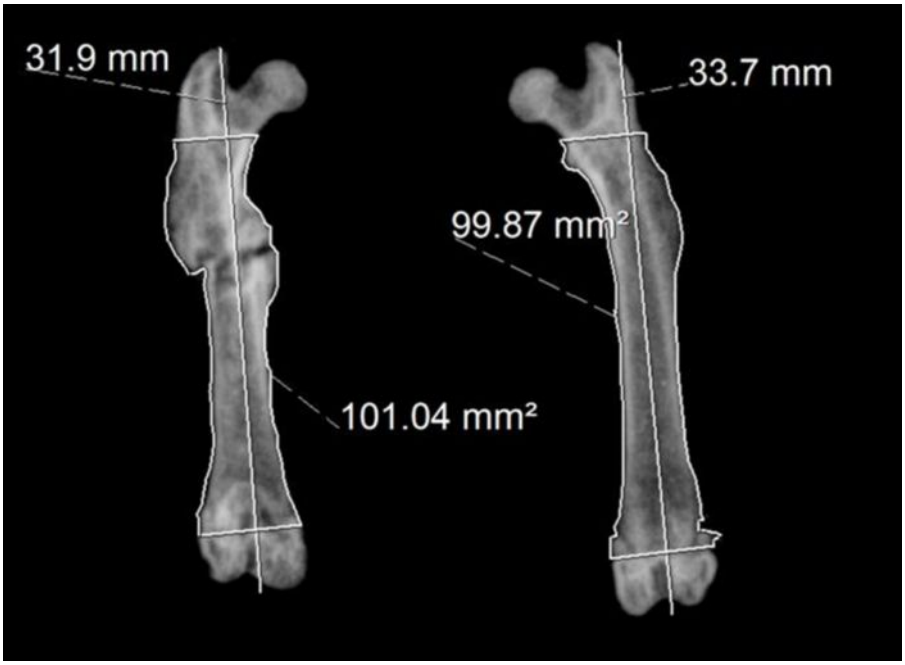

Resim 2.7.1.b B grubuna ait bir örneğin metafizodiafizer alan ve kallus alan ölçümü

Gruplar kendi içerisinde sağlam ve kırık femurlar alanları ile gruplar arası kırık femurdaki kallus alanları karşılaştırıldı.

2.7.3.HİSTOPATOLOJİK DEĞERLENDİRME:

Numaralandırılmış örnekler % 10'luk formol solüsyonu ile oda sıcaklığında fikse edildi. Ardından bir hafta boyunca 48-72 saat aralarla oda sıcaklığında % 10'luk formik asit ile dekalsifiye edildi. Dekalsifikasyon işleminin ardından femur başı ve kondillerini alacak şekilde femur diafizine parelel doku kesitleri alındı.(Resim 2.7.3.)

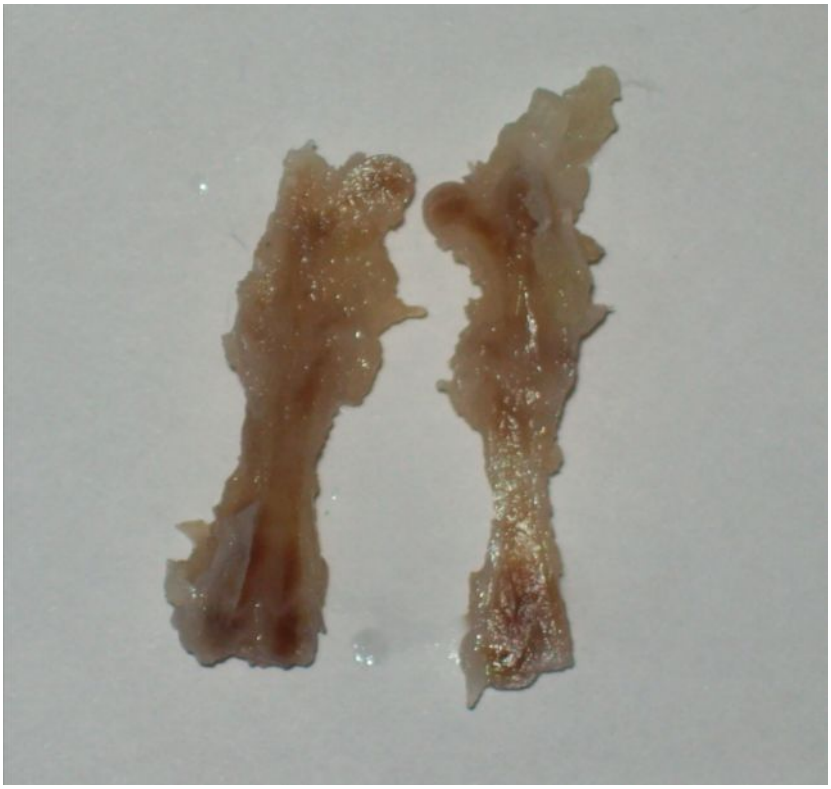

Resim 2.7.3. Makroskobik doku kesiti

Alınan doku kesitleri parafin içine gömülerek bloklandı. Bu bloklardan mikrotom yardımı ile 6 µm'lik uzunlamasına kesitler alınarak HE (hematoksilen-eozin) ile boyama işlemi uygulandı. Bu işlemden sonra alınan kesitler ışık mikroskobunda 20x, 40x, 100x büyük büyütmede incelendi. Mikroskobik örnekler Olympus BX 51 dijital fotoğraf makinesi ile görüntülendi.

Patolojik inceleme için Heiple ve ark. tarafından modifiye edilen Lane ve Sandhu histolojik değerlendirme sistemi kullanıldı[29] ve ek olarak yangı varlığı araştırıldı (Tablo 2.7.3.)

Tablo2.7.3. Heiple ve ark. tarafından modifiye edilen Lane ve Sandhu histolojik değerlendirme sistemi.[29]

KAYNAMA	Kaynama yok	**0**
	Fibröz kaynama dokusu	**1**
	Osteokondral kaynama dokusu	**2**
	Kemiksel kaynama dokusu	**3**
	Defektin reorganizasyonu	**4**
SPONGİOZ KEMİK YAPISI	Herhangi bir hücresel aktivite yok	**0**
	Erken apofizyel yeni kemik	**1**
	Aktif apofizyel yeni kemik	**2**
	Spongioz kemikte reorganizasyon	**3**
	Spongioz kemiğin tam reorganizasyonu	**4**
KORTEKS YAPISI	Yok	**0**
	Erken bulgu	**1**
	Oluşmak üzere	**2**
	Çoğunlukla reorganize	**3**
	Tam oluşmuş korteks	**4**
KEMİK İLİĞİ YAPISI	Kesitlerde yok	**0**
	Oluşmak üzere	**1**
	Defektin %50'sinden fazla	**2**
	Tam bir kırmızı kemik iliği kolonizasyonu	**3**
	Olgun yağlı kemik iliği	**4**

2.7.4.BİYOMEKANİK DEĞERLENDİRME:

Çalışmanın bu bölümü Ege Üniversitesi Makine Mühendisliği Bölümü Biyomekanik Laboratuarında gerçekleştirildi. Sakrifiye edilen sıçanlardan alınan tüm örnekler röntgen çekimlerinin ardından Klinik muayene ile patolojik hareket saptanmayan A grubundan 7 ve B grubundan 8 örnek sağlam ve kırık femurları 32 mm çapında 11 mm derinliğinde plastik kaplara kemik çimentosunun (PMMA) içerisine gömülerek formaldehit dolu kaplarda saklandı ve laboratuara getirildi. Her femurun çimento içine gömülmeden önceki ve gömüldükten sonraki boyları dijital kumpas ile ölçüldü.(Resim 2.7.4.1.)

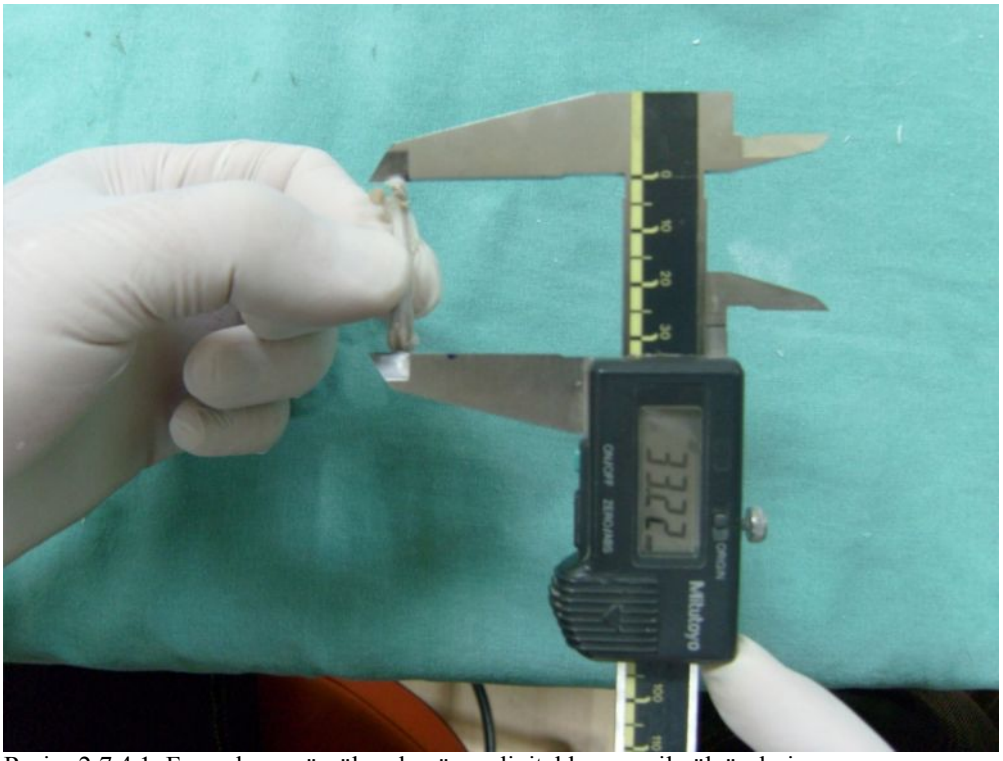

Resim 2.7.4.1. Femurların gömülmeden önce digital kumpas ile ölçümleri

Aksiyel yüklenme testlerinde kuvvetin tam dik olarak uygulanabilmesi için, çimento sertleşmeden kemiklerin yatay düzlemle yaptığı açı açıölçer ile ölçülerek yatay düzleme dik olması sağlandı.(Resim 2.7.4.2.a-b)

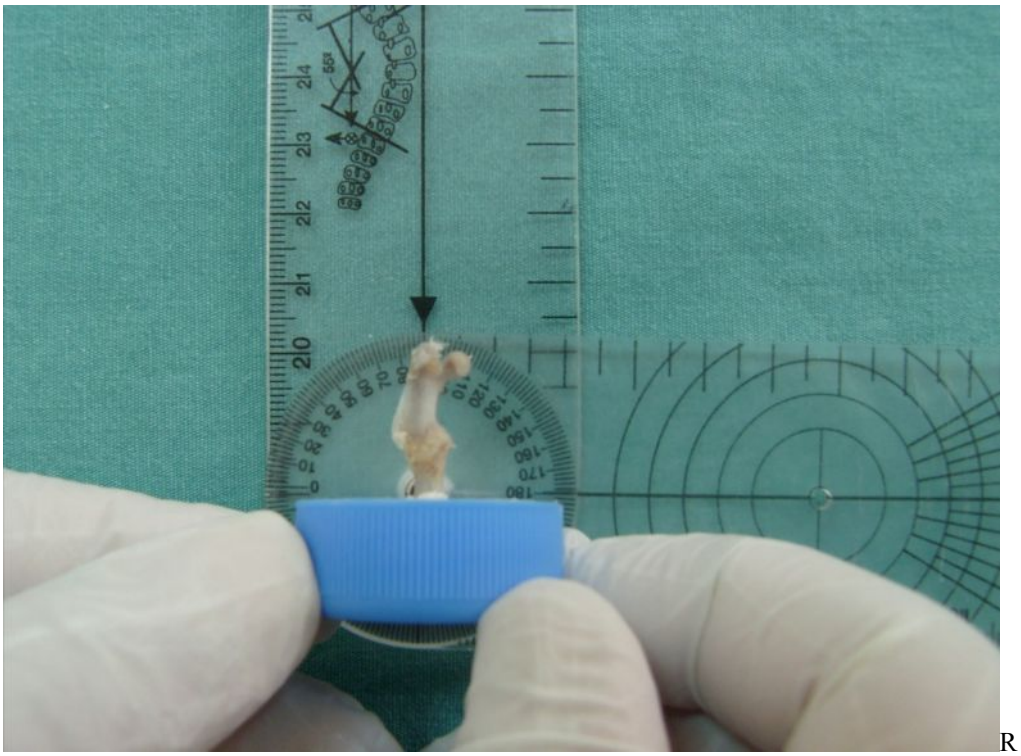
R

esim 2.7.4.2. a Çimento içerisine ön-arka düzlemde dik tespit edilmenin görüntüsü

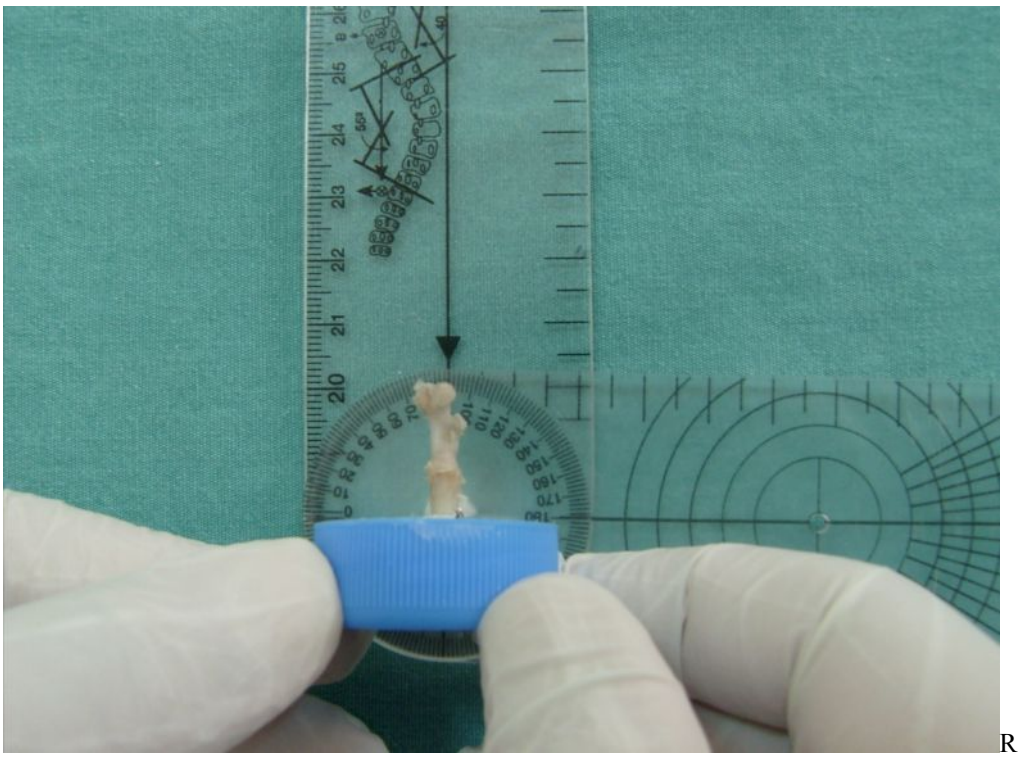

Resim 2.7.4.2.b. Yan düzlemde dik tespit edilmenin görüntüsü

Testlerde distal tespitler mengene ile yapıldı. Testler çekme cihazı (Autograph AG-IS 100kN Shimadzu Co. Kyoto Japan) ile 1mm/dk' lık hız ile bası yükü uygulanarak gerçekleştirildi. (Resim 2.7.4.3.)

Resim 2.7.4.3. Shimadzu çekme-basma cihazı

Aksiyel yüklenme testlerinde femur örnekleri yük uygulama aparatının altına trokanter majorun tepesinden yük uygulanacak şekilde dik olarak yerleştirildi(Resim 2.7.4.4)



Resim 2.7.4.4. Shimadzu çekme-basma cihazına yerleştirilmiş femurun görüntüsü

Aksiyel yüklenme testlerinden elde edilen kuvvet(N)-deformasyon(mm) grafikleri elde edildi.(Şekil 2.7.4.1.a,b,c,)

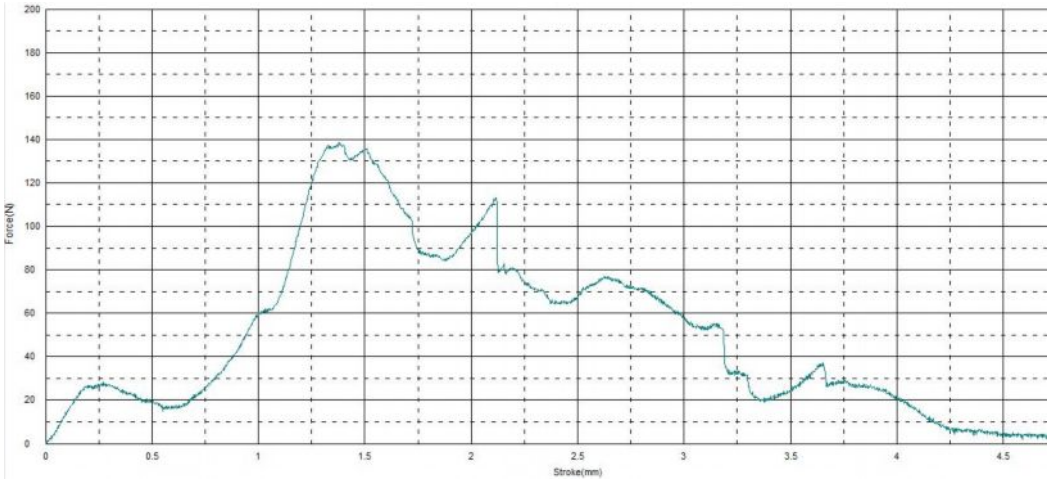

Şekil 2.7.4.1. a.A grubunda kırık olan femura ait Kuvvet-deformasyon grafiğine örnek

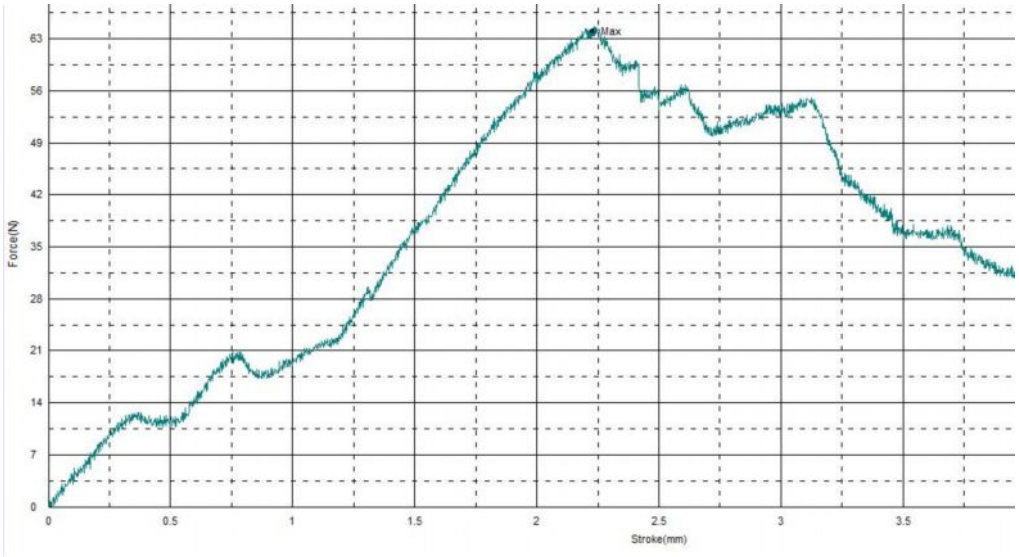

Şekil 2.7.4.1.b B grubunda kırık olan femurun kuvvet-deformasyon grafiğine örnek

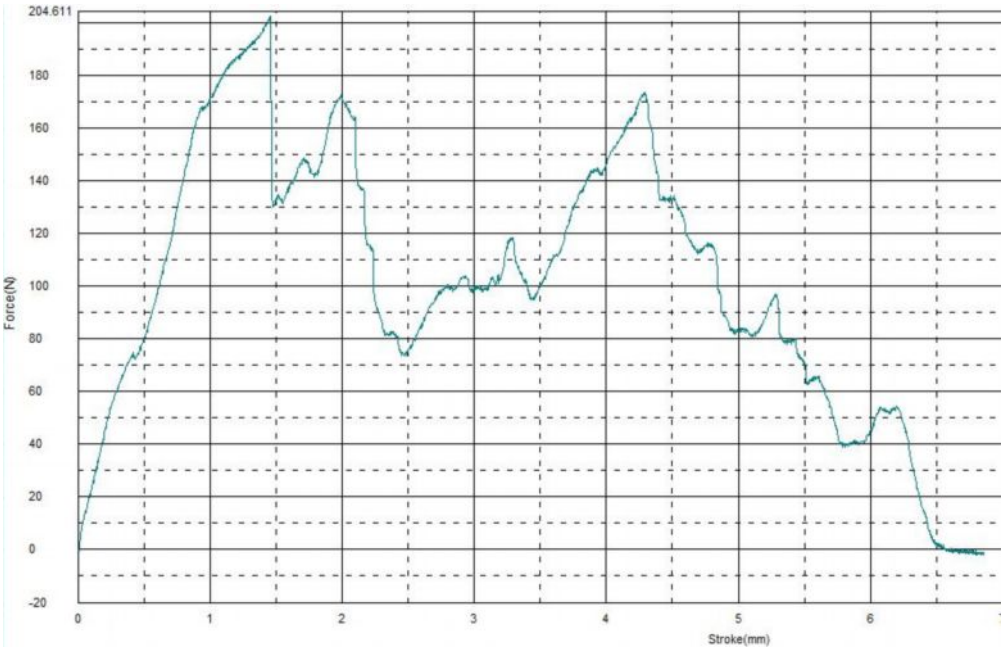

Şekil 2.7.4.1.c Sağlam femur için kuvvet – deformasyon grafiğine örnek

Katılık (stifness), elastisite (Young) modülü, maksimum seviyeye kadar ki enerji emilim kabiliyeti, maksimum gerilme, maksimum yüklenmedeki şekil değiştirme değerleri hesaplandı.

Katılık (Stifness): F/ΔL. Kuvvet-deformasyon grafiğindeki ilk bölümün eğimidir. Grafikler doğrusal olmadığı için ilk bölüm femur proksimal kısmının yani

trokanterik bölgenin sertliğidir. Buradaki F grafikteki doğrusal kısmın tepe noktasındaki kuvveti, ΔL ise bu kuvvete karşılık gelen deformasyon miktarını göstermektedir.

Elastisite (Young Modulü): $E=(F_{max}/A^o) / (\delta_{max}/L_0)$ Bu değer bir cismin yüzey alanına uygulanan kuvvetin, o cismin boyundaki birim şekil değiştirmeye (uzama veya kısalma gibi) olan oranıdır. Bir başka deyişle bir maddenin şekil değiştirme özelliklerini belirleyen parametrelerden biridir ve bu değerin yüksek olması maddenin zor şekil değiştirdiğini, düşük olması ise kolay şekil değiştirdiğini gösterir. Burada F_{max} kemiğe uygulanan maksimum kuvvet, δ_{max} bu kuvvetin oluşturduğu deformasyon miktarı, A^o kuvvetin uygulandığı yüzey alanı L_0 ise femurun başlangıçtaki (çimento içine gömüldükten sonraki dışarıda kalan uzunluğu) boyuna karşılık gelmektedir.

Enerji Depolama Kapasitesi (U): Femurun test başlangıcından kırılmasına kadar absorbe ettiği toplam enerji olup kuvvet-deformasyon grafiğinde altta kalan alan hesaplanarak bulunmuştur. Bir maddenin enerji depolama kapasitesi, üzerine uygulanan yükü, darbeyi emebilme özelliğini yani kolay kırılıp kırılmadığını gösterir.

2.7.5. İSTATİSTİKSEL DEĞERLENDİRME:

Çalışmanın analizi ‘’Statistical Package for Social Sciences (SPSS) 15.0 for Windows’’ İstatistik paket programında %95 güven aralığında yapıldı. Verilerin istatistiksel olarak değerlendirmesi yapılırken Bağımsız örneklem t testi, Mann-Whitney ‘U’, istatistiksel analizleri kullanıldı. Parametreler bütünüyle Mean±SD, ayrıca grafik ve tablolar ile desteklenerek özetlendi. Tüm analizlerde $P \geq 0,05$ istatistiksel olarak anlamsız, $P < 0,05$ istatistiksel olarak anlamlı kabul edildi.

3.BULGULAR

3.1.DENEY HAYVANLARININ AĞRILIKLARI:

Deney hayvanlarının öldürüldükten sonra ağrılıkları gram cinsinden tek tek ölçüldü. Kök hücre verilen A grubundaki deney hayvanlarının ağırlık ortalaması 240,41±20,50; ve kontrol grubu olan B grubundaki denek hayvanlarının ağırlıkları 238,94±13,86 idi. Her iki grup arasındaki değerler bağımsız örneklem t testi ile hesaplandığında istatistiksel olarak arada anlamlı bir fark olmadığı görüldü.(P=0,14)(tablo3.1)

Tablo 3.1. A ve B grubunun ağırlıklarının istatistiksel değerlendirme tablosu

	N	Ortalama	Standart Sapma	t-değeri	p
A	12	240,42	20,51	0,232	0,819
B	17	238,94	13,86		

3.2.KAYNAMANIN ELLE MUAYENE EDİLEREK DEĞERLENDİRİLMESİ:

Deneklerin kırık femurları çıkarılıp çevre yumuşak dokulardan temizlendikten sonra Dimar ve ark. yaptığı çalışmadaki[19] yöntemle formol solusyonuna konulmadan önce ön arka ve yan planda kırık bölgesinde hareket olup olmaması yönünden değerlendirildi. A grubuna ait 12 deneğin kırık femurlarının incelenmesinde 7 denekte iki planda da hareket olmadığı 1 denekte ön arka planda hareket olduğu yan planda hareket olmadığı ve 4 denekte ise her iki planda da hareket olduğu saptandı. B grubuna ait 17 deneğin incelenmesinde ise 8 denekte her iki planda hareket yokken 9 denekte her iki planda da hareketin olduğu saptandı.

İki grup arasındaki değerler Mann-Withney U testi ile istatistiksel olarak karşılaştırıldığında anlamlı bir fark olmadığı saptandı.(P=0,42)

3.3. RADYOLOJİK BULGULAR:

Radyolojik değerlendirme için Goldberg ve ark. çalışmasındaki[18] röntgen görüntülerinin her iki planda incelemesi ve tam kaynama(2 puan),muhtemel kaynama(1 puan) ve kaynamama(0 puan) olarak değerlendirmeleri kullanıldı.

Kliniğimizde çalışan çalışmadan bağımsız iki farklı ortopedi doktoru(M.Ö-K.Ö) tarafından tek-kör olacak şekilde değerlendirilmesi istendi. (Tablo1 ve Tablo2)

Tablo1: 1.ortopedist tarafından kırık femurlarda kaynamanın radyolojik olarak puanlaması

A GRUBU	**ÖN-ARKA**	**YAN**	**TOPLAM**	**ORTALAMA**
1	**2**	**2**	**4**	**2**
2	**2**	**1**	**3**	**1,5**
3	**2**	**2**	**4**	**2**
4	**1**	**1**	**2**	**1**
5	**2**	**2**	**4**	**2**
6	**1**	**1**	**2**	**1**
7	**0**	**1**	**1**	**0,5**
8	**1**	**1**	**2**	**1**
9	**1**	**2**	**3**	**1,5**
10	**1**	**1**	**2**	**2**
11	**1**	**2**	**3**	**1,5**
12	**2**	**2**	**4**	**2**

B GRUBU	ÖN-ARKA	YAN	TOPLAM	ORTALAMA
1	**2**	**2**	**4**	**2**
2	**2**	**2**	**4**	**2**
3	**1**	**1**	**2**	**1**
4	**1**	**1**	**2**	**1**
5	**2**	**2**	**4**	**2**
6	**1**	**1**	**2**	**1**
7	**1**	**1**	**2**	**1**
8	**1**	**1**	**2**	**1**
9	**0**	**0**	**0**	**0**
10	**2**	**2**	**4**	**2**
11	**1**	**1**	**2**	**1**
12	**1**	**1**	**2**	**1**
13	**1**	**1**	**2**	**1**
14	**1**	**1**	**2**	**1**
15	**1**	**1**	**2**	**1**
16	**0**	**0**	**0**	**0**
17	**0**	**0**	**0**	**0**

Tablo2: 2.ortopedist tarafından kırık femurlarda kaynamanın radyolojik olarak puanlaması

A GRUBU	**ÖN-ARKA**	**YAN**	**TOPLAM**	**ORTALAMA**
1	**2**	**2**	**4**	**2**
2	**1**	**1**	**2**	**1**
3	**2**	**2**	**4**	**2**
4	**1**	**1**	**2**	**1**
5	**2**	**2**	**4**	**2**
6	**2**	**2**	**4**	**2**
7	**1**	**1**	**2**	**1**
8	**2**	**2**	**4**	**2**
9	**2**	**2**	**4**	**2**
10	**2**	**2**	**4**	**2**
11	**2**	**2**	**4**	**2**
12	**2**	**2**	**4**	**2**

B GRUBU	ÖN-ARKA	YAN	TOPLAM	ORTALAMA
1	**2**	**2**	**4**	**2**
2	**2**	**1**	**3**	**1,5**
3	**1**	**0**	**1**	**0,5**
4	**2**	**2**	**4**	**2**
5	**2**	**2**	**4**	**2**
6	**1**	**1**	**2**	**1**
7	**0**	**0**	**0**	**0**
8	**2**	**2**	**4**	**2**
9	**0**	**0**	**0**	**0**
10	**2**	**2**	**4**	**2**
11	**1**	**1**	**2**	**1**
12	**0**	**0**	**0**	**0**
13	**2**	**2**	**4**	**2**
14	**1**	**1**	**2**	**1**
15	**2**	**1**	**3**	**1,5**
16	**1**	**1**	**2**	**1**
17	**0**	**0**	**0**	**0**

Her iki ortopedi doktorunun değerlendirmesinde de A grubunun ortalaması(sırasıyla 1,5-1,75) B grubunun ortalamasından(sırasıyla 1.05-1,14) daha yüksek olarak hesaplansa da sadece 2. Ortopedi doktorunun yan çekilen grafilerin değerlendirmesinde kök hücre verilen grubun daha iyi kaynadığını destekler şekilde istatistiksel anlamalı fark vardı.(P=0,019). 1.Ortopedi doktorunun değerlendirdiği ön arka ve yan grafiler ve 2. Ortopedi doktorunun değerlendirdiği ön arka grafilerin iki grup arasında istatistiksel olarak kıyaslanmasında anlamlı bir fak saptanmadı.(sırasıyla P değerleri P=0,65,P=0,149, P=0,83)

Her iki ortopedi doktorunun kırıkların radyolojik olarak değerlendirmesi birbiri ile kıyaslandı ve Mann-Whitney U testine göre istatistiksel olarak anlamlı fark saptanmadı. (P=0.089).

Her iki grubun sağlam femurların ve kırık femurların (kallus dokusunu içerecek şekilde) metafizodiafizer alanları ön-arka grafilerde mm^2 cinsinden hesaplandı. A grubunun(kök hücre verilen grup) Ön-arka grafide sağlam femur alan hesabının oralaması 96,58±9,86 iken B grubunda(kontrol grubu) 96,89±6,94 olarak hesaplandı. Alan hesaplarının sağlam femurlarda birbirine yakın çıkması ölçümlerimizin düzgün ve standart olarak ölçüldüğünü göstermektedir. Kırık femurlarda ise A grubunda ortalama alan hesabı 107,03±24,36 ve B grubunda ise 113,12±25,95 olarak hesaplandı. Kırık femurlarda kallus alan ortalaması B grubunda daha fazla gözükmekle birlikte Bağımsız örneklem t testine göre istatistiksel olarak anlamlı fark saptanmadı.(P=0,52)

3.4.HİSTOPATOLOJİK BULGULAR:

Çalışmaya alınan A grubundan 12 denekten kırık hattı oynamayan 7 denek ve B grubundan 17 denekten 8 denek hayvanı biyomekanik çalışmalar için ayrıldı. A grubundan kalan 5 denek ve B grubundan 9 denek hayvanı histopatolojik incelemeye dahil edildi.

Kırık kaynaması için patolojik incelemede Heiple ve ark. tarafından modifiye edilen Lane ve Sandhu histolojik değerlendirme sistemi kullanıldı[29].Ayrıca kesitlerde yangı varlığı araştırıldı.

Formolün kemiğin kırık bölgesinden uzak bölgelerde yaptığı etkilerde korteks, kemik iliği ve trabeküler kemikteki etkileri incelendi. Formola maruz tüm kemiklerin korteksinde ve trabeküler kemiklerde skleroz, kemik iliğinde nekroz ve fibrozis izlendi.

Örneklerin incelenmesinde A ve B grubunda kaynama, spongioz kemik oluşumu, korteks oluşumu, kemik iliği oluşumu ve yangı değerlerinin ortalaması birbirine yakın çıktı.(tablo 3.4)

Tablo3.4.Histopatolojik incelemede örneklerin ortalam değerleri

Patolojik inceleme	**A grubu ortalaması**	**B grubu ortalaması**
Kaynama	1	1,111
Spongioz kemik oluşumu	1,2	1.222
Korteks oluşumu	0,6	1
Kemik iliği oluşumu	0,4	0,333
Yangı varlığı	0,4	0,444

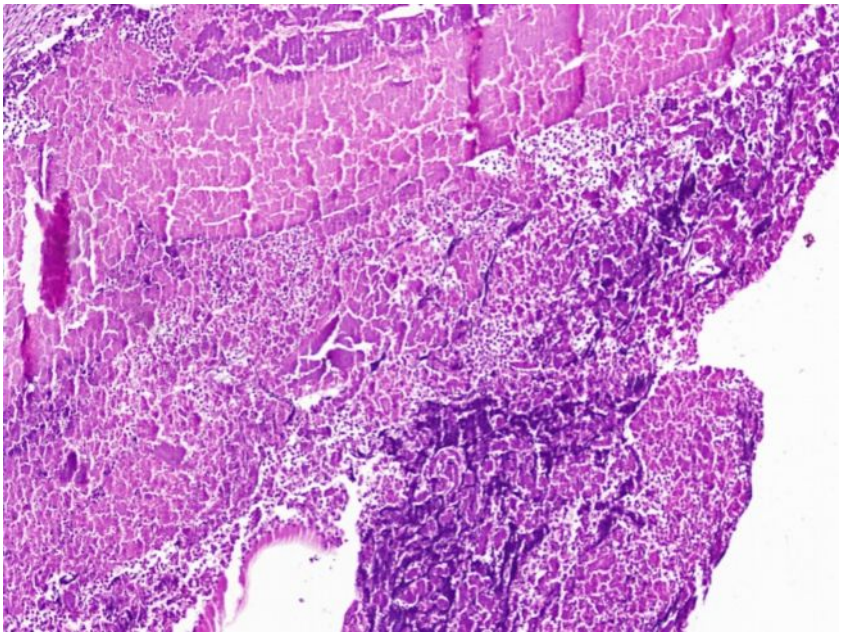

Resim 3.4.1: Trabeküler kemikte yaygın nekroz ve kemik iliğinde abse oluşumu H&E X10

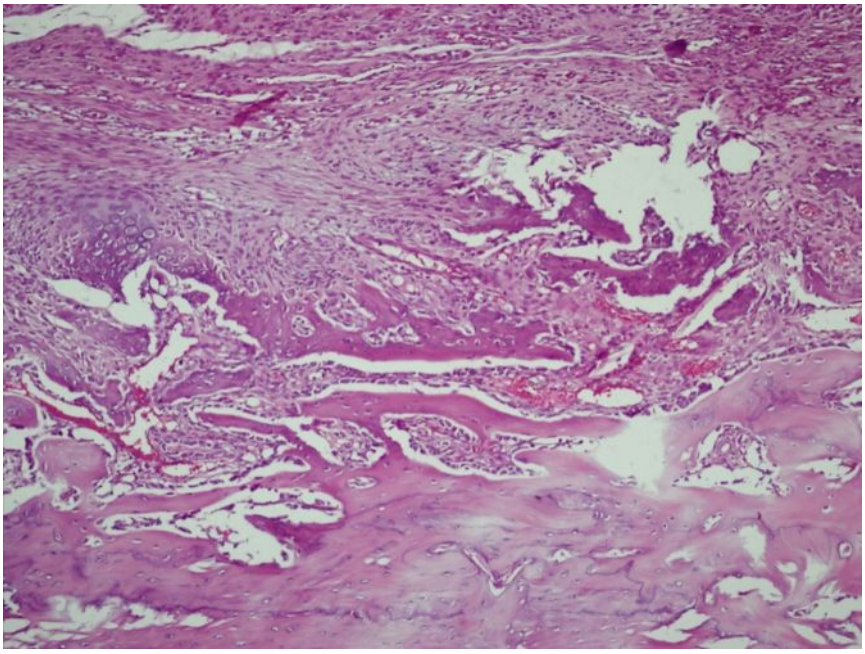

Resim 3.4.2.: Spongioz kemikte aktif apofizyel kemik oluşumu H&E X10

İstatistiksel olarak incelendiğinde de bütün değerler arasında Mann-Whitney U testine göre anlamlı bir fark saptanmadı.(P>0,05).

Ayrıca sağlam femurlarda formolün sistemik dolaşıma katılıp etkileyip etkilemediği yönünden incelendi. Sağlam femurlar histopatolojik incelemede normal olarak izlendi.

3.5.BİYOMEKANİK BULGULAR:

Biyomekanik çalışma için elle muayenesinde hiçbir planda hareket etmeyen tam kaynama olarak değerlendirilen A (kök hücre verilen) grubundan 7 e B(kontrol grubu) grubundan 8 denek çalışmaya alındı.

Örneklerin hem sağlam hem de kırık femurları kemik çimento içerisine gömüldükten sonra Shimadzu basma çekme cihazında kompresyon uygulananarak cihaza bağlı bilgisayardan kuvvet deformasyon grafikleri elde edildi.

Katılık (stifness), elastisite (Young) modülü, maksimum seviyeye kadar ki enerji emilim kabiliyeti, maksimum gerilme, maksimum yüklenmedeki şekil değiştirme değerleri hesaplandı.(Tablo 3.5.)

Tablo 3.5.: Biyomekanik değerlendirme verileri

FEMUR KIRIK (A)

NO	Ağırlık (gr)	Uzunluk (mm)	Max yük (N)	Max Yükteki Kısalma Miktarı (mm)	Stifness (N/mm) (Lineer Bölge) (N/mm)	Enerji Absorbe (J) Akma Noktasına Kadar	Enerji Absorbe (J) Max. Yüke Kadar	Elastisite Modulu (Mpa)	Max Gerilme (Mpa)	Max Yükteki Şekil Değiştirme (%)
a1	268	14,64	127,50000	1,20000	214,78625	0,01543	0,23450	136,72801	5,54396	8,19672
a2	246	18,56	105,46900	1,28700	194,52632	0,03483	0,45747	39,08029	4,58601	6,93427
a3	254	18,71	138,906	1,378	146,85849	0,01756	0,06244	125,81342	6,03992	7,00559
a5	245	15,9	120,62500	1,09100	171,06116	0,01784	0,07922	90,17158	5,24502	6,86164
a7	210	16,88	146,40600	5,28500	41,97639	0,01674	0,26823	85,56400	6,36603	31,30924
a9	211	18,07	171,25000	1,65900	106,43332	0,01883	0,15707	76,67500	7,44630	9,18096
a12	236	18,04	170,93800	2,76200	138,65079	0,10522	0,25518	45,41247	7,43273	15,31042
	238,57143	17,25714	152,45600	2,42929	181,87223	0,03356	0,23354	118,76080	6,62910	13,90308

FEMUR KIRIK (B)

NO	Ağırlık (gr)	Uzunluk (mm)	Max yük (N)	Max Yükteki Kısalma Miktarı (mm)	Stifness (N/mm) (Lineer Bölge) (N/mm)	Enerji Absorbe (J) Akma Noktasına Kadar	Enerji Absorbe (J) Max. Yüke Kadar	Elastisite Modulu (Mpa)	Max Gerilme (Mpa)	Max Yükteki Şekil Değiştirme (%)
b1	226	19,70000	114,53100	4,33700	58,58161	0,01734	0,25516	39,45905	4,98004	22,01523
b4	226	19,7	102,34400	3,05100	66,12870	0,02675	0,15849	37,77340	4,45013	15,48731
b5	236	15,4	131,09400	1,19400	91,52066	0,00982	0,05800	81,55226	5,70023	7,75325
b7	210	14,2	129,37500	1,64000	89,00000	0,02295	0,31635	83,89198	5,62549	11,54930
b8	253	19,05	64,84380	2,23700	39,65690	0,00043	0,06457	27,69231	2,81954	11,74278
b10	247	16,9	140,62500	1,65600	57,15081	0,01365	0,36924	38,69925	6,11466	9,79882
b14	243	19,67	86,09800	2,34300	258,81290	0,00848	0,12065	76,65500	3,74372	12,52272
b16	260	17,96	143,59400	1,31900	148,06691	0,01505	0,07294	50,95731	6,24376	7,34410
	271,57143	20,36857	130,35783	2,53957	115,55979	0,01635	0,20220	62,38294	5,66822	14,03050

FEMUR SAĞLAM (A)

NO	Ağırlık (gr)	Uzunluk (mm)	Max yük (N)	Max Yükteki Kısalma Miktarı (mm)	Stifness (N/mm) (Lineer Bölge) (N/mm)	Enerji Absorbe (J) Akma Noktasına Kadar	Enerji Absorbe (J) Max. Yüke Kadar	Elastisite Modulu (Mpa)	Max Gerilme (Mpa)	Max Yükteki Şekil Değiştirme (%)
a1	268	33,99	213,43800	1,47800	188,36515	0,01477	0,14607	205,91295	9,28072	4,34834
a2	246	32,1	183,59400	1,51200	258,52500	0,01491	0,14720	86,30175	7,98304	4,71028
a3	254	33,22	202,03100	0,93800	359,89000	0,01203	0,07661	478,70464	8,78472	2,82360
a5	245	30,85	212,65600	1,58850	278,45833	0,01365	0,13991	102,23572	9,24672	5,14911
a7	210	31,95	152,34400	1,51300	235,31579	0,04088	0,11180	115,12822	6,62423	4,73552
a9	211	33,07	203,28100	8,95000	224,10588	0,01481	0,17455	239,44693	8,83907	27,06380
a12	236	31,89	175,00000	1,36100	218,86697	0,01287	0,11746	179,20242	7,60936	4,26780
	238,57143	32,43857	191,76343	2,47721	251,93245	0,01770	0,13051	200,99038	8,33827	7,58549

FEMUR SAĞLAM (B)										
NO	Ağırlık (gr)	Uzunluk (mm)	Max yük (N)	Max Yükteki Kısalma Miktarı (mm)	Stifness (N/mm) (Lineer Bölge) (N/mm)	Enerji Absorbe (J) Akma Noktasına Kadar	Enerji Absorbe (J) Max. Yüke Kadar	Elastisite Modulu (Mpa)	Max Gerilme (Mpa)	Max Yükteki Şekil Değiştirme (%)
b1	226	19,83	171,25000	0,94050	341,98000	0,00448	0,09078	168,34200	5,14449	4,74281
b4	236	20,07	180,31300	1,30600	206,83061	0,26320	0,13933	69,81477	0,52178	6,50722
b5	210	17,05	204,68800	0,67200	516,91304	0,01204	0,06118	54,36705	0,47830	3,94135
b7	253	20,57	261,40600	1,88300	234,16495	0,01392	0,25394	212,15775	0,51570	9,15411
b8	247	19,41	238,75000	1,48500	385,78169	0,05410	0,14983	101,10097	6,54213	7,65070
b10	243	20,85	172,68800	2,43800	333,12195	0,03253	0,17739	77,56416	2,70824	11,69305
b14	260	19,09	265,00000	1,75000	256,35271	0,00659	0,24985	110,93959	6,48552	9,16710
b16	238	19,05	259,84400	1,55800	351,57746	0,00670	0,23152	446,02768	0,65558	8,17848
	273,28571	22,27429	250,56271	1,71893	375,24606	0,05622	0,19340	177,18771	3,29311	8,71926

3.5.1.KATILIK(STİFNESS) BULGULARI:

Katılık değerleri ortalaması A grubunun sağlam femuru için ortalama 251,93±55,65 N/mm olarak, A grubunun kırık femuru için 144,89±57,94 N/mm hesaplanırken, B grubunun sağlam femuru için 328,34±98,86 N/mm ve kırık femuru için 101,11±71,76 N/mm olarak hesaplandı. Kırık femurların katılık için ortalamaları hesaplandığında kök hücre verilen grubun değerleri yüksek olarak izlense de grup içerisinde ki standart sapmalarının fazla olmasından dolayı istatistiksel olarak anlamlı bir fark izlenmedi.

Bağımsız örneklem t testine göre istatistiksel olarak:

I. A grubunun kırık femur ve B grubunun kırık femur grupları arasında istatistiksel anlamlı bir fark saptanmadı.(P=0,22)

II. A grubunun sağlam ve A grubunun kırık femur grupları arasında istatistiksel olarak anlamalı bir fark saptandı.(P=0,04)

III. B grubunun sağlam ve B grubunun kırık femur grupları arasında istatistiksel olarak anlamlı bir fark saptandı.(P=0,00)

IV. A grubunu sağlam ve B grubunun sağlam femurları arasında istatistiksel olarak anlamlı bir fark saptanmadı.(P=0,08)

3.5.2.ENERJİ DEPOLAMA KAPASİTESİ:

Enerji depolama kapasitesi değerleri ortalaması A grubu sağlam femur için 0.130514±0.031554 Joul, A grubu kırık femuru için 0,216301±0.134582 Joul olarak hesaplandı. B grubu sağlam femuru için 0.169227±0.072428 joul, B grubu kırık femurları için 0.176925±0,121673 joul olarak hesaplandı.

Bağımsız örneklem t testine göre istatistiksel olarak:

I. A grubunun kırık femur ve B grubunun kırık femur grupları arasında istatistiksel anlamlı bir fark saptanmadı.(P=0,56)

II. A grubunun sağlam ve A grubunun kırık femur grupları arasında istatistiksel olarak anlamalı bir fark saptanmadı.(P=0,12)

III. B grubunun sağlam ve B grubunun kırık femur grupları arasında istatistiksel olarak anlamlı bir fark saptanmadı.(P=0,88)

IV. A grubunu sağlam ve B grubunun sağlam femurları arasında istatistiksel olarak anlamlı bir fark saptanmadı.(P=0,21)

3.5.3.ELASTİSİTE(Young modülüsü):

Elastitite değerleri ortalaması A grubu sağlam femuru için 200,990±135,019 Mpa, A grubu kırık femur için 85,634±36,776 Mpa olarak hesaplandı. B grubu sağlam femuru için 155,039±128.934 Mpa, B grubu kırık femuru için 54,585±22,593 Mpa olarak hesaplandı.

I. A grubunun kırık femur ve B grubunun kırık femur grupları arasında istatistiksel anlamlı bir fark saptanmadı.(P=0,06)
II. A grubunun sağlam ve A grubunun kırık femur grupları arasında istatistiksel olarak anlamalı bir fark saptanmadı.(P=0,06)
III. B grubunun sağlam ve B grubunun kırık femur grupları arasında istatistiksel olarak anlamlı bir fark saptanmadı.(P=0,06)
IV. A grubunu sağlam ve B grubunun sağlam femurları arasında istatistiksel olarak anlamlı bir fark saptanmadı.(P=0,51)

4.TARTIŞMA

Kırık iyileşmesi ve kemiğin yeniden şekillenmesi birçok hücrenin, kimyasal, mekanik ve elektriksel uyaranların karmaşık bir şekilde çalışması sonucu meydana gelmektedir. Kırık iyileşmesi kırığın oluştuğu andan itibaren hematomun oluşmasıyla başlar ve ortama göç eden yeni hücreler ve bunların salgıladıkları yeni kimyasal maddeler aracılığı ile daha karmaşık ve giderek artan hücresel elemanlar, ara maddeler ve hücrelerde farklılaşmalar meydana gelir. Bu ara maddelerin yeniden işlenmesi ve değiştirilmesi ile de kaynama meydana gelir.

Bu çalışmada sıçanların sağ femurları kırılmadan önce orta diafizer bölgeden kırık oluşturulacak yerden periost distale ve proksimale doğru 10'ar mm sıyrılıp rezeke edildi. Aynı zamanda kemik iliği femur interkondiler çentikten gönderilen ve trokanterik bölgeden çıkan klavuz branül yardımı ile %10 formaldehitle yıkanmıştır. Yıkama sırasında branül kondiler çentik seviyesine kadar çekilmiştir. Daha sonra 1,3 mm kalınlığında yeşil branülle intramedüller tespit yapılmış ve orta diafizde osteotomi yapılarak açık bir kırık modeli oluşturulmuştur. Ameliyattan 2 gün sonra A grubu olarak ayrılmış sıçanlara destek dokusu olmadan 0,1 ml'de 10^6(10^7/ml) türdeş mezenkimal kök hücre verilmiş ve B grubu olarak ayrılmış sıçanlara ise 0,1 ml %0,9 NaCl içeren solusyon verilmiş ve 8 hafta takip edilmiştir.

Kırık kaynamasında görev alan başlıca yerel etkenler kırık hematomu, kemik iliği, periost, ve büyüme faktörleri(Transforme edici büyüme faktörü-β, Kemik morfojeneik proteinler, trombosit kaynaklı büyüme faktörü)dir.[31] Kırık hematomu kırık oluştuktan sonra meydana gelse de hem hücre hem de yapısal düzeyi ve içerdiği büyüme faktörleri değişiklik göstererek kırık kaynaması üzerinde önemli bir rol üstlenmektedir. Kabak ve ark. kırık hematomunun kaynama üzerine etkileri araştırmasında kırık hematomunu kırık oluştuktan yarım saat sonra 2. günde ve 4. günde mikroskobik olarak incelediklerinde 30 dk sonunda normal kan elemanlarını, 2. günde ortamda polimorfolokosit, mononükleer hücre, histiyosit ve az sayıda fibroblast izlenmiş ve 4. günde fibroblastların arttığı fibrin ağın oluştuğunu gözlemlemişler[10]. Kırık hematomunun erken dönemde ortamdan çıkarılmasının çok fazla kaynamayı olumsuz etkilemediğini tekrar hematom oluştuğunu, geç dönemde organize olduktan sonra ortamdan uzaklaştırılması sonrasında tekrar oluşmadığı ve kaynamayı olumsuz etkilediğini bildirmişlerdir.

Mizuno ve ark kırık hematomunun osteojenik etkilerini araştırdıkları bir çalışmada da aynı histolojik sonuçlara ulaşmışlardır.[33] Yaptıkları çalışmada kırık

hematomunu 2. ve 4. günde subperiostal ve intramuskuler alanlara yerleştirmişler ve kemik oluşumunu araştırmışlardır. 2. günde yerleştirilen hematomun periost tarafından indüklenebilecek düzeyde olduğu ama kas dokusunda kemik oluşturmadığını, 4. günde yerleştirilen intramuskuler hemotomun kemikleşmeye neden olduğunu gözlemlemişlerdir.[33]

Grundnes ve Reikeras kapalı kırık oluşturduktan sonra 30. dk, 2. gün ve 4. günde kırık hematomunu boşalttıkları femur kırıklarının erken dönemde hematomu boşaltılan kırıklarda dahi biyomekanik değerlerinin azaldığını fakat daha geç çıkarttıkları hematomlarda bu azalmanın daha fazla olduğunu gözlemlemişler.[11]

Bizim yapmış olduğumuz çalışmada erken dönemde yara yeri problemi nedeni ile çalışma dışı bıraktığımız hayvanların kırık bölgesi incelendiğinde kırık çevresindeki hematom dokusununun renginin sarıya döndüğünü ve pis kokulu olduğunu gözlemledik. Bu durum hematom dokusunun canlı hücre içermediğini ve nekroza uğramış olduğunu düşündürdü. Formaldehitin kırık hematomuna bulaştığı ve kaynamanın başlangıç safhasında hematom oluşumunu yapısal olarak bozduğu, ortamdaki hücreleri ve salgıladıkları kimyasal uyarıcıların yapısını bozarak kaynamayı olumsuz etkilediğini düşündürdü. Patolojik incelemelerimizde kemik iliğinde de nekroz görülmesi bu düşüncemizi doğrulamıştır.

Deney modeli olarak Takeshi Kokubu ve ark. femurda atrofik kaynamama modeli oluşturmak için yaptıkları çalışma temel olarak alındı.[35] Kapalı kırık oluşturdukları modelde ek cerrahi işlemle periostu koterize ederek kaynamama sağlamışlardır. Fakat çalışmada bizim tarafımızdan değişikler yapılmıştır. Biz kırıklarımızı cerrahi uygulayarak osteotomi ile yaptık, periostu koterize etmeden daha geniş olarak çıkarttık ve aynı zamanda kırık öncesi femur medullasını formaldehit ile yıkadık. Böyle bir model yapmamızdaki amaç dışarıdan verilecek türdeş mezenkimal kök hücrelerin kullanabileceği kaynama yönünden problemli bir model oluşturmak istedik ve kemik iliği ve periost kaynaklı kök hücreleride ortamdan uzaklaştırarak sadece dışarıdan verilen kök hücrelerin etkisini görebilmek için böyle bir model kullandık. Ozaki ve ark. periostun kırık hematomunda kondrogenezis ve enkondral kemikleşmenin başlayabilmesi için önemli olduğunu belirtmişlerdir.[34] Bu nedenle çalışmamızda periost kaynaklı mezenkimal kök hücrelerin kırık kaynamasına katkısını ortadan kaldırmak için periostu kırık bölgesinden uzaklaştırdık. Ayrıca kemik iliği kaynaklı kök hücrelerin etkisini ortadan kaldırmak ve kemikte oluşturulacak bir hasarın tamirinde dışarıdan verilecek türdeş mezenkimal kök hücrelerin etkisini de araştırmak istedik.

Araştırmalarımızda daha önce formaldehit uygulayarak kemik nekrozu oluşturulan bir modele rastlamadık. Diş hekimleri nadiren de olsa bölgesel anestezik maddelere yanıt vermeyen vakalarda dişteki nekroz bölgelerini ortadan kaldırmak ve o bölgedeki sinirleri öldürmek amaçlı paraformaldehit ve bölgesel etkili antibiyotik karışımı macunlar kullanmaktadırlar. Bu macunlardaki bu paraformaldehit içeriği % 37 gibi yüksek değerlerdedir. Paraformaldehit çözünerek formaldehit gazı oluşturmakta ve diş ve kemikteki boşluklara yayılarak kemik ve yumuşak dokuda nekroz geliştiğini gösteren olgu sunumu şeklinde yayınlar mevcuttur.[36,37,38] Bir vakadan elde edilen kemik örnekleri histolojik olarak incelenmiştir. Kemik dokusundaki osteositlerin lakünalarından kaybolduğu ve çevresel bir kemik geri emilimi olduğu izlenmiştir.[37] Bizim çalışmamızda da kortekste, trabeküler kemikte ve özellikle kemik iliğinde yaygın fibrozis ve nekroz izlenmiştir. Sinha ve ark. %0,5 formalin ile bir yıla kadar korudukları türdeş kemik greftlerini patolojik kırık, kaynamama, benign kistik lezyonlar, düzeltici osteotomi ve total kalça revizyonları gibi değişik durumlarda 32 hastada uygulamışlar ve kaynama, yara yeri infeksiyonu

greft atılımı gibi kriterlerle takip etmişler.[39] Kaynama problemi ve greft atılımı izlemediklerini bildirmişler ve formaline bağlı olumsuz bir problemlerle karşılaşmamışlar. Formalinle ilgili problemler olmamasını kullandıkları formalinin ileri derecede seyreltik olmasına, kullandıkları greftlerin parçalı küçük greftler olmasına ve hastaya kullanmadan önce yıkama solusyonlarında iyice yıkamalarına bağlamışlar. Sinha ve ark. yapmış olduğu formalinde korunmuş türdeş kemik greftlerinin başarılı bir şekilde kaynamaya katılması muhtemelen konulan greftlerin formaldehitten tamamen arındırılmış olması da bir etken olabilir. Biz çalışmamızda sıçan femur medullasını 0,1 ml miktarda %10'luk formaldehit ile yıkadık. Her ne kadar yıkamadan sonra 10 dk beklesekte formaldehitin kemik iliğinde ve trabeküler boşluklarda kaldığını, kırık oluşturulduktan sonra oluşan hematomun içine de sızdığını ve o bölgeye gelen yangı hücreleri ve kimyasal uyarıcıların yapısını da bozduğunu düşünmekteyiz. Muhtemelen kök hücre verdiğimiz zaman diliminde de kırık bölgesinde hala etkileri devam etmiş olabilir. Hematomun varlığı ve organizasyonu kırık bölgesinde bir nevi kaynamanın başlaması için bir destek doku ve kaynamaya katılacak hücrelerin göçü ve çoğalıp farklılaşması için uyarıcı etkileri bilinmektedir. Kullanmış olduğumuz formaldehitin hematomun doğal yapısını bozarak kaynamayı olumsuz etkilediğini düşündürdü.

Kemiğin kaynaması veya hasarının tamirinde esas hücreler puliripotent etkiye sahip mezenkimal kök hücrelerdir. Kemik uçlarının temas ettiği, kırık bölgesinin kanlanmasının bozulmadığı koşullarda kırık oluştuktan itibaren oluşan hematom ve yangısal cevap bu hücrelerin bu bölgeye göç etmesini, çoğalmasını, farklılaşarak osteoblastlara dönüşmesini sağlamakta ve sonuç olarak kırık problemsiz olarak iyileşmektedir. Mezenkimal kök hücreler kas, yağ dokusu ve sinovyumdan da elde edilebilir.[40,41] Fakat kemik iliği mezenkimal kök hücre yönünden daha yoğun bir içeriğe sahiptir ve elde edilmesi daha kolaydır.

Bu çalışmada elde ettiğimiz mezenkimal kök hücreleri herhangi bir osteoblastik farklılaşmaya yönlendirmeden ml'de 10^7 sayıda bir destek yapıya yerleştirmeden kırık hattına uyguladık. Çeşitli olgularda elde edilen kemik iliği hücrelerinin herhangi bir farklılaştırma işlemine tabi tutulmadan ve osteokonduktif destek yapı kullanmadan da başarılı sonuçlar bildiren birçok yayın mevcuttur. Zamzam ve ark. basit kemik kisti olan 28 hastada yaptıkları çalışmada iliak kanattan aldıkları kemik iliği mayilerini vermişler ve hastaların %82'sinde başarılı sonuç aldıklarını bildirmişlerdir.[42] Hsiao ve ark. tavşanlarda oluşturdukları tibia segmental defekt modelinde bir gruba daha önceden temin edilen ml 10^7 sayıdaki kemik iliğinden elde ettikleri ayrışmamış hücreleri 1.,2.,3. haftalarda uygulamışlar ve kontrol grubuna aynı zamanlarda otolog serum enjeksiyonu yapmışlar. Kemik iliği hücreleri verilen grubun kaynama düzeyi, radyolojik kallus alan ölçüm değerleri ve kaynama dokusundaki kemik mineral yoğunluğunun daha iyi olduğunu bildirmişlerdir.[43] Crovace ve ark. farklı ortopedik problemleri olan 14 köpek üzerinde yaptıkları bir çalışmada 9 köpekte kemik iliğinden elde ettikleri mononükleer hücreleri herhangi bir farklılaştırma işlemine tabi tutmadan ve 5 köpekte ise yetersiz sayıda olduğunu düşündükleri hücreleri kültür ortamında çoğaltarak Tricalsiyum fosfat ve fibrin matriksten oluşan bir destek yapısına aktararak uygulamışlar ve takiplerinde radyolojik ve klinik olarak çok iyi sonuçlar aldıklarını bildirmişlerdir.[44] Ural ve ark. tavşanların tibialarında ilizarov sistemi kullanarak distraksiyon yaparak 6 mm'lik defekt oluşturmuşlar. Bir gruba in vitro koşullarda osteoblastik farklılaşma sağladıkları mezenkimal kök hücreleri, bir gruba farklılaşmaya uğratmadıkları mezenkimal kök hücreleri vermişler ve diğer gruba ise mezenkimal kök hücre vermeden takip etmişlerdir. 8 haftalık takipleri sonrasında osteoblastik farklılaşmaya uğramış ve

farklılaşmaya uğramamış mezenkimal kök hücre verilen gruplardaki yeni kemik oluşumlarının hücre verilmeyen gruptan radyolojik ve histopatolojik olarak daha erken dönemde oluştuğunu belirmişlerdir.[45] Bu çalışmalar mezenkimal kök hücrelerin kemik iliğinde kaynamayı uyaracak düzeyde olduğunu ve farklılaşma olmadan da bulunduğu ortamdaki kimyasal uyaranlarla uyarılarak osteoblastik değişikliğe uğradığını göstermektedir. Ayrıca bu çalışmaların bazılarında destek yapı kullanılmamış olup osteokonduktif bir yapı olmadan da ortama tutunabildiklerini ve osteojenik özelliklerini ortaya koyabildiklerini göstermektedir. Çalışmalarda verilen kök hücre sayısı ve verilme şekli bizim de çalışmamızda kullandığımız kök hücre sayısı ve verilme şeklinden kaynaklanan olumsuz yönleri olmadığını desteklemektedir.

Otolog kemik greftleri kaynamama, artrodez, spinal füzyon, düzeltici osteotomi, kemik defekti içeren kırıkların tedavileri için hala ilk seçenek olarak kullanılmaktadır. Otolog kemik greftleri kemik yapımını sağlayan hücreleri içermesi bakımından osteojenez, kemik yapımını uyaracak matriks yapısı nedeni ile osteokonduktif ve içerdiği kemik yapımını uyarıcı protein ve sitokinler yardımıyla da osteoindüktif özellikleri olması nedeni ile diğer kemik grefti benzeri maddelerden daha avantajlıdır. Ancak hastadan temin edilecek kemik greft miktarının sınırlı olması, greft alınan bölge için ek cerrahi işlem yapılması ve alınan bölgede hasara yol açması yönlerinden problemleri de mevcuttur. Bazı durumlar da hastanın kemik greft ihtiyacı hastadan alınabilecek greft miktarını aşmaktadır ve bu durumlarda da taze donmuş türdeş kemik greftlerine ihtiyaç duyulmaktadır. Taze donmuş türdeş kemik greftlerinin de infeksiyon bulaş riski ve kemik yapısının antijenik uyaranların fazla olması nedeni ile immünolojik reaksiyona neden olması gibi problemleri mevcuttur.

Günümüzde türdeş kemik greftlerine ihtiyacın azaltılması ve immünolojik reaksiyonların engellenmesi üzerine mezenkimal kök hücrelerin vücudun kapasitesini aşacak derecede kemik defektlerinin tedavisinde başarısını ve türdeş mezenkimal kök hücrelerin de immünolojik yanıt oluşturup oluşturmadığını inceleyen birçok çalışma mevcuttur. Bizim çalışmamızda kullandığımız türdeş mezenkimal kök hücrelerin istenilen düzeyde kemik hasarını iyileştirememesi ve kırık kaynamasına etki yapmamış olmasının bir sebebi immünolojik reaksiyon olabilir mi? sorusuna yanıt aradık. Devine ve ark. mezenkimal kök hücrelerin yüzey antijen özellikleri nedeni ile greft atılımından sorumlu T lenfosit hücrelerini tam olarak uyarmayarak immünolojik reaksiyona neden olmadığını belirtmişlerdir.[46] Arinzeh ve ark. köpeklerde yapmış oldukları kritik boyuttaki segmental defekt modelinde farklı gruplarda hem otolog hem de türdeş mezenkimal kök hücreleri kullanarak kemik oluşumunu, türdeş mezenkimal kök hücrelere karşı bir immünolojik reaksiyon gelişip gelişmediğini ve türdeş mezenkimal kök hücrelerinde otolog mezenkimal kök hücreler kadar kemik oluşumuna katkı yapıp yapamadıklarını incelemişlerdir.[47] İmmunolojik olarak birbirlerinden uyumsuz köpeklerin kullanıldığı çalışmada florasan etiketli kök hücreleri hidroksiapatit/ trikalsiyum fosfat destek yapılara yükleyerek kullanmışlar, kemik oluşumunun türdeş ve otolog hücre verilen denek hayvanlarında aynı düzeyde olduğunu belirtmişlerdir. Aynı zamanda immün sistemi baskılayıcı bir ilaç kullanmadan türdeş mezenkimal kök hücrelerin yaşayabildiği ve kemik oluşumuna katıldığını belirtmişlerdir. Türdeş mezenkimal kök hücrelere karşı herhangi bir immünolojik reaksiyon gelişmediğini bildirmişlerdir.

Bu çalışmada kök hücre verilen grup ve vermediğimiz grub arasında biyomekenik incelemelerde kök hücre verilen grubun ortalamaları daha fazla gözükse de standart sapmaların daha yüksek çıkmasına bağlı olarak istatistiksel olarak anlamlı bir fark bulunamamıştır, bu da örnekler arasında homojen bir yayılım olmadığını

göstermektedir. Histopatolojik ve radyolojik incelemelerde de istatistiksel olarak anlamlı bir fark saptanmamıştır. Bu bulgular biz de acaba bizim verdiğim kök hücreler değil de kendi vücudunda olan kök hücrelerin mi kaynama ve kemik hasarının tamirinde görev yaptı sorusunu düşündürmüştür. Cui ve ark. sıçanlarda her iki femur kondiler bölgede ısı nekrozu oluşturarak bir defekt modeli oluşturmuşlar.[48] Sağ femur kondiler böldeki defekte $2*10^6$ adet osteoblastik değişikliğe uğramış mezenkimal kök hücre vermişler ve sol femura PBS solusyonu vermişlerdir. Radyolojik olarak takipleri sırasında 4. haftada kök hücre verdikleri 6 sıçanın 4'ünde ve 6. Haftada 6'sında defektin ötündüğünü, kök hücre verilmeyen grubuta ise 4. Haftada 6 sıçanın 2 sinde ve 6. Haftada 3'ünde ve sekiz hafta sonrasında 6 sıçanın 5'inde defektin dolduğunu gözlemlemişlerdir. Görüldüğü gibi osteoblastik formasyona farklılaşmış kök hücreler bu modelde defektleri hızlı bir şekilde örtmüştür. Kök hücre verilmeyen defektlerde vücutta bulunan kök hücrelerin göçü ile belirli bir zaman geçtiğinde defektleri örtmüşlerdir. Wan ve ark. tavşanlarda yaptıkları çalışmada Periferik kandan elde ettikleri mezenkimal kök hücrelerin(PBMSC) ve periferik kandan topladıkları mononükleer hücreleri(PBMNC) osteoblastik etkisini araştırmışlardır.[49] Çalışmada 12 tavşanın 24 ulnasında 2 cm defekt oluşturmuşlar periferik kandan elde ettikleri, kemik iliğinden elde ettikleri mezenkimal kök hücreleri(BMMSC) kültür ortamında çoğaltmışlar. Periferik kandan elde ettikleri kök hücrelerin koloni oluşturma sayısının kemik iliğinden elde edilenden yaklaşık 20 kat daha az olduğunu bildirmişlerdir. Defektleri fibronektin ile kaplanmış Kalsiyum fosfat destek yapısı ile doldurmuşlardır. Birinci gruba PBMSC+ destek yapı, ikinci gruba BMMSC+destek yapı, üçüncü gruba PBMNC+destek yapı, dördüncü gruba sadece destek yapı kullanmışlar beşinci grubun defekt bölgesini boş bırakmışlardır. 12 haftalık takip sonrasında PBMSC ve BMMSC verilen grubun yapı iskeletinde çok daha fazla ve daha yoğun mineral içeriğe sahip olduğunu, PBMNC ve sadece destek yapı konulanlarda da az miktarda kemikleşme olduğu görülmüş, boş bırakılan defektlerin ise fibröz doku ile doldurulduğunu belirmişlerdir. Bu çalışmada periferik dolaşımdaki hücrelerin sayısının az olmakla birlikte uygun ortamda çoğalabildiklerini ve kemik oluşumunu başarılı şekilde gerçekleştirebildiklerini göstermektedir. PBMNC+destek yapı ve sadece destek yapı konulan sıçanlardaki kemik oluşumunun birbirine yakın değerlerde gözlenmesi bize bu hücrelerin kan yoluyla göç edebilmiş olan hücreler olduğunu düşündürdü. Yine bu çalışmada türdeş mezenkimal kök hücrelerin immünolojik cevaba neden olup olmadığı bakılmış ve destek yapıda lenfosit göçü saptanmamıştır.

Çalışmamızın bir eksik yönü kullanmış olduğumuz türdeş mezenkimal hücrelerin herhangi bir şekilde etiketlenmiş olmaması nedeni ile ne yazık ki kemik hasarının tamiri ve kırık onarımına katılan hücrelerin bizim vermiş olduğumuz hücrelerin mi veya periferik kanda bulunan mezenkimal kök hücrelerin göçü sonrası mı başladığını yoksa kemik iliğinde sağ kalmayı başaran mezenkimal kök hücreler olduğunu bilememekteyiz.

Tohma ve ark. özellikle iskelet tümörü ve metastatik tümörler sonrası geniş rezeksiyon yapılan olgularda immünoljik uyarıcı olmaması ve anatomik uyum sağlaması açısından hastadan alınan kemiğin devitalize(canlılığını tamamen yok etme) edildikten sonra mezenkimal kök hücre yüklenerek canlılığının sağlanabileceği yönünde hipotez ortaya atmışlardır.[50] Bunun için sıçanlar üzerinde bir model oluşturmuşlardır. Erkek sıçanlardan elde ettikleri mezenkimal kök hücreleri Y kromozomundaki Sry genini belirleyici olarak kullanmışlardır. Dişi sıçanlardan elde ettikleri 4*4*5 boyutlarında femurdan kemik parçaları çıkarmışlar. Kemik parçalarının bir kısmı tek doz 50 cGy dozda radyasyonla devitalize etmişlerdir. Birinci gruba devitalize edilmemiş kemik subkutan olarak uygulanmış, ikinci gruba sadece

devitalize kemik, üçüncü gruba ise erkek sıçanlardan elde edilen 10^7/ml olacak sayıda mezenkimal kök hücrelerin emdirildiği devitalize kemik uygulanmış. 2 haftalık takip süresinde birinci gruptaki canlı kemikte nekroz ve yeni kemik yapımı izlenmiş, 2. Grupta kemik yapımı izlenmemiş, 3. Grupta ise yeni kemik oluşumu izlenmiş. 4 haftada ise 1 grupta eski ve yeni kemik dokuları arasında belirgin bir görünüm izlenmiş, 2 grupta kemik oluşumu izlenmemiş ve 3. Grupta daha fazla miktarda yeni kemik oluşumu izlenmiştir. Bu çalışma bizim devitalize kemik dokusunda kemiğin yeniden oluşmasında mezenkimal kök hücrelerin aktif görev alacağı hipotezimizi desteklemekle birlikte sonuçlarımızın bu kadar başarılı olamaması verilen mezenkimal kök hücrelerin formolden etkilenerek öldüğünü veya kemiğin içine doğru göç edebilecek kadar fazla sayıda mezenkimal kök hücre olmadığını düşündürmüştür. Ayrıca sadece dışarıdan mezenkimal kök hücreler ortamın osteoindüktif yapısı olması durumda osteoblastik etki göstermektedir. Muhtemelen bu ortamında bozulmasına bağlı olarak osteojenik etkilerini engellemiş olabiliriz.

Öztürk ve ark sıçanlarda radial defekt modeli oluşturmuşlar ve bu defektin iyileşmesini demineralize kemik matriks(DMK), kapronolakton ve D-L laktidden oluşan kopolimer yapı ve osteoblastları uyarıcı etkisi olan prostaglandin E_2(PG E_2) kombinasyonları ile tedavi etmişlerdir.5 grup olarak ayırdıkları sıçanlarda birinci grupta segmental defekt sonrası herhangi tedavi uygulamamışlar, ikinci gruba DMK, üçüncü gruba DMK+ koplimer yapıyı, dördüncü gruba DMK+ PG E_2, beşinci gruba DMK+ PG E_2+kopolimer yapıyı uygulamışlardır. 8 haftalık takipleri sonrasında prostaglandin eklenmiş grıplardaki kemik oluşumunun daha iyi olduğunu ancak tespit materyali kullanmadıkları için hareketin fazla olmasına bağlı olarak istenen düzeyde olmadığını belitmişlerdir. Tsuchida ve ark aynı ve farklı soydan gelen sıçanlar üzerinde insan kemik morfojeneik protein(hBMP) ile E.Coli bakterisinin LacZ geni ile tansenfekte ettikleri farklı Mezenkimal kök hücreleri oluşturdukları segmental kemik defektlerinde uygulamışlardır. Aynı zamanda bir grup için kısa süreli olarak FK 506 ile immun sistemi baskılamışlardır. Her grupta 7'şer sıçan olacak şekilde 6 gruba ayrıldıkları sıçanların ilk grubuna aynı soydan gelen ve hBMP2 sentezleyen kök hücreleri, ikinci gruba aynı soydan gelen Lac Z sentezleyen kök hücreleri, üçüncü gruba farklı soydan alınan hBMP2 sentezleyen kök hücreleri+FK506, dördüncü gruba farklı soydan gelen Lac Z sentezleyen kök hücreler+FK506, beşinci gruba farklı soydan alınan hBMP2 sentezleyen kök hücreleri ve altıncı gruba farklı soydan gelen Lac Z sentezleyen kök hücreleri uygulamışlar. 8 haftalık takip sonrasında aynı soydan gelen ve farklı soydan immün sistem baskılaması yapılan hBMP sentezleyen hücrelerdeki kemik oluşumu, kaynama ve mineral yoğunluğunun diğer 4 gruptan daha iyi olduğunu belirmişlerdir. Daha öncede bahsettiğimiz gibi sadece dışarıdan mezenkimal kök hücrelerin kemik oluşumuna katkısı bilinmekle birlikte kemik hücrelerin otojenik özelliklerini gösterebilmeleri için osteoindüktif maddelere ihtiyaç vardır. Ayrıca bu çalışma mezenkimal kök hücrelerin aynı soydan elde edilmesi durumda immünolojik reaksiyon göstermeden kemik yapımına katıldığını göstermiştir. Genetik yapısı değiştirilen hücreler sadece kimyasal uyaranlarla değil kendileri de bizzat kemiğin yapısına katılmaktadırlar.

Mezenkimal kök hücreler türdeş kemik greftlerinin yerini almak için günümüzde kemik benzeri yapılara yüklenerek kemik defekti olan bölgeler içinde kullanılabilmesi için ümit verici birçok çalıma yapılmaktadır. Ne var ki kullanılan greft benzeri bir çok madde olsa da bu maddelerden uygun olanlarının kemik oluşumunu arttıran, ve belli bir zaman sonunda da eriyerek yerini kemik dokusuna bırakacak olan maddeler olması gerekmektedir. Chistolini ve ark. hidroksiapatit(HA) silindirleri içerisine yükledikleri mezenkimal kök hücreleri koyun tibial segmental

defekte kullanmışlardır. Kontrol grubu olarak da hücre yüklemeden HA silindirleri kullanmışlardır. 4 haftalık takipleri sonrasında hücre yüklü HA silindirlerinde belirgin bir kemik oluşmuş ve silindirin biyomekanik özelliklerinin arttığı belitmişlerdir. Ancak kemik oluşumunun dış çeperde belirgin olması ve iç tarafta görülmemesi mezenkimal kök hücrelerin hala bu yapılara iyi işleyemediğinin belirtisidir.

Bu çalışmada kullandığımız yöntemle istediğimiz şekilde kemik nekrozu oluşturmuş olsak da kullanmış olduğumuz formaldehitin konsantrasyonu sıçan kemiğinde daha büyük ve tamiri için daha fazla hücreye ihtiyaç duyacak düzeye gelmiş olabilir. Uyguladığımız modelle bölgesel kan akımını azaltmamıza bağlı olarak formaldehitin vücuttan temizlenmesi için gereken süre uzamış olabilir. Oluşturduğumuz kırık sonrası kemik iliğinde bulunan formaldehit oluşan hematomun yapısına katılarak kırığın tamiri için gerekli ilk basamak olan yangıyı ve sonrasında gelişecek olan onarım fazını durdurmuş olabilir. Çalışmamızda kullandığımız mezenkimal kök hücrelerin işaretlenmemiş olması oluşmakta olan kemik yapımına etki eden kök hücrelerin kaynağı hakkında şüphede kalmamıza neden olmuştur. Bu çalışmanın belli bir süre öncesinde kemiğin medullasının formolle yıkanması ve nekroz başlangıcı dönemininde formolün vücuttan tamamen uzaklaştırılması sonrasında kırık oluşturarak türdeş mezenkimal kök hücreler verilerek incelenmesi durumunda ve daha uzun bir takip dönemi ile kök hücrelerin kemiğe işleyip tamire katkısı incelenmesi durumunda daha anlamlı sonuçlar çıkacağına inanmaktayız.

Bu çalışmanın; mezenkimal kök hücrelerin birçok çalışmada farklılaşmaya ihtiyaç duymadan kırık veya kemik defektlerine uygulandığında osteojenik özellikler göstersede uygun osteoindüktif, osteokondüktif yapılar ve yeterli kan akımı olmadan osteojenik özellik gösteremediklerini ortaya koyduğunu düşünmekteyiz.

5. ÖZET

Amaç: Günümüzde hala bazı kemik patolojilerinin tedavisi kişiden elde edilebilecek otolog kemik greftlerinden daha fazla kemik greftine ihtiyac duyulabilmesi nedeni ile problem olarak karşımıza çıkmaktadır. Türdeş mezenkimal kök hücrelerin labarotuvar ortamında çoğaltılarak belirli yapılar içerisinde kullanılması veya direkt o bölgelere verilmesi ile bu problemler yakın zamanda ortadan kalkacaktır. Bu çalışmanın amacı hasarlı bir kemikte dışarıdan verilecek olan türdeş mezenkimal kök hücrelerin kırık kaynamasına ve kemikteki hasarın tamirine katkılarının değerlendirilmesi amaçlanmıştır.

Yöntem: Bu çalışmada toplam 50 adet Wistar Albino sıçan kullanılmıştır. 7 adet sıçan türdeş mezenkimal kök hücre üretilmesi için kullanılmış olup 3 sıçan ön çalışma için kullanılmıştır.40 sıçan ise rastgele 2 grubu ayrılmıştır. Çalışmaya katılan bu 40 sıçanın sağ femurlarının medullaları 0,1 ml %10'luk formaldehit ile yıkandıktan sonra kırık oluşturulacak bölgeden periostları distale ve proksimale doğru çepeçevre 10'ar milimetre sıyrılmış ve rezeke edilmiştir. Kostetom ile tarnsvers kırık oluşturulduktan sonra intramedüller tespit uygulanarak cerrahi sahalar uygun sekilde kapatılmıştır. Çalışmaya katılan hiçbir sıçana dışarıdan ek bir tespit uygulanmamıştır. Operasyondan sonra 2. günde bir gruba(A grubu) ml'de 10^7 sayıda mezenkimal kök hücre olacak şekilde 0,1 ml kök hücre içeren solusyon kırık bölgesine enjekte edildi. Diğer gruba(B grubu) ise 0,1 ml %0,9 NaCl İzotonik solusyonu enjekte edildi. 60 gün takip sonrasında çalışmaya uygun olan A grubundan 12 ve B grubundan 17 denek sakrifiye edildi. Daha sonra sağ ve sol femurları kalça ve diz ekleminden dezartiküle edilerek incelemeye alındı. Kaynama düzeyleri elle muayene edildikten sonra tüm örneklerin röntgenleri digital olarak çekildi. A grubunda kaynamanın olduğu 7 denek ve B grubundan 8 denek biyomekanik çalışmaya ayrıldı. Geriye kalan A grubundan 5 denek ve B grubundan 9 denek histopatolojik incelemeye gönderildi. Radyolojik olarak kaynama çalışmadan bağımsız iki farklı ortopedist tarafından Goldberg'in sınıflamasına göre değerlendirildi ve ayrıca Tüm femurların digital programla metafizodiafizer alanları kallus dokusunu içerecek şekilde hesaplandı. Patolojik inceleme için Heiple ve ark. tarafından modifiye edilen Lane ve Sandhu histolojik değerlendirme sistemi kullanıldı ve ek olarak yangı varlığı araştırıldı.Biyomekanik incelemelerde ise örnekler Katılık(stifness), Elastisite(young modülü) ve Enerji absorbsiyonu yönleri ile değerlendirildi ve kıyaslandı.

Bulgular: Çalışma sırasında A grubundan 8 ve B grubundan 3 denek yara yeri problemleri nedeni ile çalışma dışı bırakıldı. Kullanılan formaldehitin geniş yumuşak doku ve kemik nekrozuna neden olduğu izlendi.Ayrıca erken dönemde ortaya çıkan yara problemlerinin incelenmesinde oluşan hematom dokusununda canlılığını yitirdiğini gözlemledik. Ağırlıkları yönünden her iki grup arasındaki değerler bağımsız örneklem t testi ile hesaplandığında istatistiksel olarak arada anlamlı bir fark olmadığı görüldü.(P=0,14) Çalışmaya katılan deneklerin femurlarında kaynamanın elle muayenesinde A grubunda 7 (%58,3) denekte ve B grubunda 8 (%47) denekte tam kaynama olduğu görüldü. Bu iki grup arasındaki değerler Mann-Withney U testi ile istatistiksel olarak karşılaştırıldığında anlamlı bir fark olmadığı saptandı.(P=0,42). Radyolojik olarak her iki ortopedi doktorunun değerlendirmesinde de A grubunun ortalaması(sırasıyla 1,5-1,75) B grubunun ortalamasından(sırasıyla 1.05-1,14) daha

yüksek olarak hesaplansa da sadece 2. Ortopedi doktorunun yan çekilen grafilerin değerlendirmesinde kök hücre verilen grubun daha iyi kaynadığını destekler şekilde istatistiksel anlamalı fark vardı.(P=0,019). 1.Ortopedi doktorunun değerlendirdiği ön arka ve yan grafiler ve 2. Ortopedi doktorunun değerlendirdiği ön arka grafilerin iki grup arasında istatistiksel olarak kıyaslanmasında anlamlı bir fak saptanmadı.(sırasıyla P değerleri P=0,65,P=0,149, P=0,83). Metafizodiafizer alan hesaplamalarında kırık femurlarda A grubunda ortalama alan hesabı 107,03±24,36 ve B grubunda ise 113,12±25,95 olarak hesaplandı. Kırık femurlarda kallus alan ortalaması B grubunda daha fazla gözükmekle birlikte Bağımsız örneklem t testine göre istatistiksel olarak anlamlı fark saptanmadı.(P=0,52). Biyomekanik incelemelerde kırık femurlar arasında bakılan katılık, elstisite ve Enerji depolama kapasitesi değerleri bağımsız örneklem t testine göre hesaplanmış olup her iki grup arasında istatistiksel olarak anlamlı bir fark saptanmadı.(sırasıyla p değerleri p=0,22, P=0,06, P=0,56)

Çıkarımlar: Türdeş mezenkimal kök hücreler her ne kadar birçok dokunun kendisini yenilemesinde veya tamirinde birincil hücreler olarak kabul edilse de ortamın bu hücrelerin farklılaşması ve yaşaması için uygun olması gerekmektedir. Bir çok çalışmada türdeş mezenkimal kök hücrenin kemik tamirine katkısı gösterilmekle birlikte kullandığımız formaldehitin gerek hücrenin yaşaması ve gerekse farklılaşması için gerekli olan kimyasal maddelerin yapısını bozduğunu ve sonuçlarımızın bu nedenle istenilen düzeyde iyi olmadığını düşündürmüştür.

Anahtar sözcükler: mezenkimal kök hücre, formalin, kemiğin yeniden oluşumu

6.KAYNAKLAR

1. **Jungueria Carlos L, Carnerio J, Kelley O.** Bone. In: *Basic Histology.* Appleton and Lange, New Jersey, 132-151, 1995.

2. **Brinker Mark R, O'Connor D**. Kemik.: Miller M (Ed) *Miller'ın Ortopedi Kitabı.* Çeviri editörleri Yetkin H, Yazıcı M, Ankara, Adya, 1-44, 2006.

3. **Gartner Leslie P, Hiatt James L**. Cartilage and bone. *Color Textbook of Histology.* Saunders, Saint Louis, 114–130, 1997.

4. **Cruess RL.** Healing of bone, tendon and ligament In: *Fractures.* Philadelphia, Lippincott Company, 1:147–167, 1984.

5. **Kılıçoğlu Sibel Serin**. Mikroskobi düzeyinde kırık iyileşmesi. *Ankara Üniversitesi Tıp Fakültesi Mecmuası* 55(2):143-150, 2002.

6. **Brond AR, Rubin TC.** Fracture Healing. In: *Surgery of the Musculoskeletal System.* Churchill Livingstone, New York 1: 93–114, 1990.

7. **Khan SN.** Bone growth factors. *Orthop Clin North Am.* 31(3): 375–388, 2000.

8. **Us Ali Kemal.** Kırıklar hakkında genel bilgiler. *Ankara Üniversitesi Tıp Fakültesi Ortopedi ve Travmatoloji Bölümü Ders Notları*, Ankara, 2005.

9. **Miller Mark D.** Bone. In: Miller M (Ed) Review of Orthopaedics. *Saunders, Philadelphia. 1–22, 1996.*

10.**Kabak Ş, Balkar F, Duygulu F.** Kırık iyileşmesinde kırık hematomunun önemi. *Acta Orthop Traumatıl Turc 2001;35:252-259*

11. **Grundnes O, Reikeras O.** The importance of the hematoma for fracture healing in rats. *Acta Orthop Scand 1993;64:340-2.*

12.**Gürhan Deliloğlu İ.** Ege Üniversitesi Mühendislik Fakültesi Biyomühendislik Anabilim Dalı Biyomühendislik Laboratuvarı Hayvan Hücre Kültürü Laboratuvarı Uygulama Kılavuzu. *Değiştirilmiş 3.baskı.2008;50-51*

13.**Barry FP.** Biology and Clinical Applications of Mesenchymal Stem Cells.*Birth Defects Research (Part C). 2003;69:250-256*

14. **Palermo AT, Labarge MA, Doyonnas R, et al**. Bone marrow contribution to skeletal muscle*: a physiological response to stress. Dev Biol 2005;279(2):336-44.*

15. **Metheny-Barlow LJ, Tian S, Hayes AJ, Li LY.** Direct chemotactic action of angiopoietin-1 on mesenchymal cells in the presence of VEGF. *Microvasc Res 2004;68(3):221-30.*

16. **Otto WR, Rao J.** Tomorrow's skeleton staff: mesenchymal stem cells and the repair of bone and cartilage. *Cell Prolif 2004;37(1):97-110.*

17. **Lee EH, Hui JHP.** The potential of stem cells in orthopaedic surgery. *Journal of Bone and Joint Surgery - British Volume.2006; Vol 88-B, Issue 7: 841-851.*

18.**Goldberg VM, Powell A, Shaffer JW, Zika J, Bos GD, Heiple KG.** Bone grafting: role of histocompatibility in transplantation. *J Orthop Res.* 3(4):389–404, 1985.

19. **Dimar JR, AnteWA, Zhang YP, Glassman SD.** Theeffects of nonsteroidal anti-inşamatory drugs onposterior spinal fusions in the rat. *Spine 1996;21(16):1870-1876.*

20. **Akman Ş, Göğüş A, Şener N, Bilgiç B, Aksoy B.** Sıçan tibia kırıkları sonrası uygulanan diklofenak-sodyum'un kırık kaynaması üzerine etkileri. *Hacettepe Ortopedi Dergisi*, 11(2):55–60, 2001.

21. **Şener N, Akman Ş, Göğüş A, Bilgiç B.** Sıçan tibia diafiz kırıklarında kalsiyum sülfatın kırık iyileşmesi üzerine etkileri. *Acta Ortop Traumatol Turc* 35: 431–437,2001.

22.**Ceyhan T, Bilir A, Karaca Ç**.Sıçan kemik iliği stromal hücrelerinin kültüre edilebilirliği ve osteoblastik formasyonun değerlendirilmesi. *Acta Ortop Traumatol Turc 2006;40(1):67-71*

23.**Kömürcü M, Özkan H.**Mezenkimal kök hücre ve ortopedide kullanımı. *TOTBİD Dergisi 2006.Cilt5 Sayı3-4 Sayfa 130-139*

24. **Fibbe WE**. Mesenchymal stem cells. A potential source for skeletal repair. *Ann Rheum Dis. 2002, 61 Suppl 2:ii29-31*

25. **Barry FP, Murphy JM:** Mesenchymal stem cells: clinical applications and biological characterization. *Int J Biochem Cell Biol. 2004 , 36(4):568-84*

26. **Verfaillie CM, Pera MF, Lansdorp PM:** Stem cells hype and reality. *In: Hematology Am Soc Hematol Educ Program 2002, s:369-391.*

27. **Kılıç E, Ceyhan T, Çetinkaya DU.** İnsan kemik iliği kaynaklı mezenkimal stromal hücrelerin kıkırdak ve kemik hücrelerine farklılaşma potansiyelinin değerlendirilmesi. *Acta Ortop Traumatol Turc 2007;41(4):295-301*

28.**Bilir A, Ceyhan T, Altınsöz MA, Güneri AD, Bayrak İ, Altuğ T.** Ergin ve fetal BALB/c cinsi farelerin kalvaryum kemiklerinden elde edilen osteoblastların kültüre edilebilirliği. *Acta Ortop Traumatol Turc 2000;34:389-395*

29. **Heiple KG, Goldberg VM, Powell AE, Bos GD, Zika JM**.Biology of cancellous bone grafts. *Orthop Clin North Am 1987;18:179-85.*

30.**Muschler GF, Boehm C, Easley K.** Aspiration to obtain osteoblast osteoprogenitör cells from human bone marrow: the influence of aspiration volume. *JBJA Journal of Bone and Surgery American Nov. 1997 Vol.79-A Num. 11*

31**. Einhorn TA.** Current concepts review: Enhancement of fracture-healing. *J Bone Joint Surg 1995;77A:940-56*

32.**Hayda RA, Brighton CT, Esterhai JL Jr**. Pathophysiology of delayed healing. *Clin Orthop Relat Res. 1998;(355 Suppl):31-40*

33.**Mizuno K, Mineo K, Tachibana T, Sumi M, Matsubara T,Hirohata K**. The osteogenetic potential of fracture haematoma. Subperiosteal and intramuscular transplantation of the haematoma. *J Bone Joint Surg [Br] 1990;72:822-9.*

34. **Ozaki A, Tsunoda M, Kinoshita S, Saura R.** Role of fracture hematoma and periosteum during fracture healing inrats: interaction of fracture hematoma and the periosteumin the initial step of the healing process. *J Orthop Sci 2000;5:64-70.*

35. **Kokubu T, Hak DJ, Hazelwood SJ, Reddi AH.** Development of an atrophic nonunion model and comparison to a closed healing fracture in rat femur. *J Orthop. Res. 21 (2003) 503-510*

36.**Atılgan S, Ünlü G, Yaman F.** Paraformaldehitin neden olduğu gingival ve mandibular kemik nekrozu(olgu sunumu). *Atatürk Üniv. Diş Hek.Fak.Derg 2006;16;2 74-78*

37.**Di Felice R, Lombardi T.** Gingival and mandibular bone necrosis caused by a paraformaldehyde-containing paste. *Endod Dent Traumatol 1998:14:196-198*

*38.***Tortorici S, Burruano F, Difalco P.** Maxillary bone necrosis fallowing the use of formaldehyde containing paste: Management and case series. *British Dental Journal 2007;203:511-512*

39.**Sinha S, Mittal V, Singh B, Agrawall S.** Formalin preserved allogenic bone grafts: Does it work. *İndian Journal of Orthopedics 2003:37:4: 260-264*

40. **Yoo JU, Johnstone B:** The role of osteochondral progenitor cells in fracture repair. *Clin Orthop 355:S73–S81, 1998*

41. **Yoo JU, Barthel TS, Nishimura K, et al:** The chondrogenicpotential of human bone-marrow-derived mesenchymal progenitor cells. *J Bone Jt Surg Am 80:1745–1757, 1998*

42.**Zamzam MM, Abak AA, Bakarman AK, Al-Jassir FF, Khoshhal KI, Zamzami MM.** Efficacy of aspiration and autogenous bone marrow injection in the treatment of simple bone cysts. *İnternational Orthopedics(SICOT) Springer Verlag 2008*

43.**Ma H-L, Chen T-H, Hung S-C.** Development of a new method in promoting farcture healing: multiple cryopreserved bone marrow injections using a rabbit model. *Arch Orthop Trauma Surg 2004:124:448-454*

44.**Crovace A, Favia A, Lacitignola L, Di Comite MS, Staffieri F, Franciosa E.** Use of autologous bonemarrow mononücleer cells and cultured bone marrow stromal cells in dogs with orthopaedic lesions. *Vet Res Commun 2008:32 (Suppl 1):S39-S44*

45.**Ural AU, Demiralp B, Avcu F, Yurttaş Y, Canpolat E, Can B, Serdar M, Sarper M.** Allojenik mezenkimal kök hücrelerin tavşan tibial segmental defekti tamirinde kullanımı. *XXXI. Ulusal Hematoloji Kongresi 2004:21:3(Supplement)*

46.**Devine SM, Peter S, Martin BJ, Barry F, McIntosh KR.** Mesenchymal stem cells: stealth and suppression. *Cancer J 7(Suppl 2): S76–S82, 2001*

47. **Arinzeh TL, Peter SJ, Archambault MP, Van den Bos C, Gordon S, Kraus K, Smith A, Kadiyala S.** Allogeneic mesenchymal stem cells regenerate bone in a critical-sized canine segmental defect. *J Bone Joint Surg Am 2003 Oct;85A(10):1927-35.*

48. **Cui Q, Xiao Z, Li X, Saleh KJ, Balian G.** Use of genetically bone marrow stem cellc to treat femoral defects: An experimental study. *J Bone Joint Surg Am 2006;88:167-172*

49.**Wan C, He Q, Li G.** Allogenic peripheral blood derived mesenchymal stem cells(MSCs) enhance bone regeneration in rabbit ulna critical sized bone defect model. *J Orthop Res.April 2006.*

50.**Tohma Y, Ohgushi H, Morishita T, Yoshiko D, Tadokoro M, tanaka Y, Takakura Y.** Bone marrow derived mesenchymal stem cells can rescu osteogenic capacity of devitalized autologous bone. *J. Tissue Eng Regen Med 2008;2:61-68*

51.**Öztürk AM, Cila E, knatlı U, Işık I, Şenköylü A, Uzunok D,Pişkin E.** Treatment of segmental bone defects in rats by the situmilation of bone marrow osteoprogenitör cells with prostaglandin E_2. *İnternational Orthopedics(SICOT) 2005;29:73-77*

52.**Tsuchida H, Hashimoto J, Crawford E, Manske P, Lou J.** Engineered allogeneic mesenchymal stem cells repair femoral sagmantal defects in rats. *J. of Orthop Research. 21 (2003) 44-53*

53. **Chistolini P, Ruspantini I, Bianco P, Corsi A cancedda R, Quarto R.** Biomechanical evaluation of cell-loded and cell free hydroxyapatite implants for the reconstruction of segmental bone defects. *Journal of materials science: materials in medicine 10 (1999) 739-742*