Acta Orthop Traumatol Turc 28, 258-264, 1994

# Elektromanyetik alanlar ile osteojenik indüksiyon
## (Deneysel çalışma ve klinik uygulama)

**Arslan Bora[1], Veli Lök[2]**

*Elekromanyetik alanların nonunion sağaltımında uyglanması amacı ile bütünüyle ülkemiz olanakları içinda sinyal üretici, manyetik bobinler oluşturuldu. Manyetik alanın istenilen kriterlere uygunluğu deneysel olarak ve fiziksel hesaplamalar ile saptandı. Alanda ve kemik üzerinde indüksiyon akımları ölçümleri yapıldı. Ülkemizdeki ilk elektromanyetik alan sağaltım uygulanması yapıldı. Toplam 7 olguya uygulanan manyetik alan stimülasyonunda bütün olgularda olumlu radyolojik sonuçlar elde edilmesine rağmen, 5 olguda olumlu klinik sonuçlar elde edildi.*

***Anahtar Kelimeler:*** *Elekromanyetik stimülasyon, nonunion*

***Osteogenic induction with electromagnetic fields: Experimental work and clinical application***

*We producted signal generator and magnetic coils, entirely in our country's possibilities (conditions), to apply electromagnetic fields in nonunion treatment. Whether the electromagnetic field is suitable to the desired criteria was evaluated according to the physical calculations and experimental resuts. Altough a total of 7 cases showed improved radiological changes, 5 cases had positive clinical results.*

***Key words:*** *Electromagnetic stimulation, nonunion*

Volta'nın 1979'da elektirik akımını bulmasından hemen 13 yıl sonra 1812'de Mr. Birch Londra'daki St. Thomas hastanesinde elektrik alanı ile psödoartroz ve nonunionun tedavisine başladı (22). Bundan yüz yıl sonra, 1891'de kemik, üzerine etkiyen fonksiyonel kuvvetlere adapte olduğunu gözlemleyerek Wolf, kanununu oluşturdu. 1953'de Japonya'dan Fukoda (Fizikçi) ve Yasuda (Ortopedist) kuru kemiğin piazo elektrik özelliğini göstererek, non exitabl membranlı bir doku olan kemiğin; mekanik enerjiyi, elektrik enerjisine çevirdiğini gösterdi (25). Daha sonraları Japonya'da Fukuda ve Yasuda (1957), Amerika birleşik Devletleri'nde basset ve Becker (1962) ve Friedenburg ve Brighton (1966) da elektrik stimülasyonu ile osteojenik indüksiyonun experimental çalışmalarına başladı (2, 18). İlk klinik uygulama 1971'de Friedenburg, Harlow ve Brighton tarafından iç malleol nonunionuna başarı ile uygulandı (17).

Basset ve arkadaşları kırığın iyileşmesi için 3 temel unsurun bir arada olmasını önerirler; uygun genetik birikimi olan hücre, yeterli vaskülarizasyon, uygun uyaran (3). Kemiğin mekanik deformasyonu ile oluşan endojen elektiriksel akım kemik hücrelerinde bir sinyal olarak algılanıp, osteogenesis oluşma temel hipotezinden yola çıkılarak kemiğe uygun uyaran olarak verilecek elektriksel akımlar kaynamayı sağlama klinik mantalitesine dayanır. Temelde klinik uygulamaları invaziv (direkt elektirik stimülasyonu) ve noninvaziv (elektromanyetik ve elektrik alanları ile) yöntemler ile olur (26). Uygulanan akımların ve alanların tekrarlama hızı, yoğunluğu, şiddeti organizmanın (kalp atım sayısı ve yürüme gibi) fizyolojisine genellikle uygun parametrelerde seçilir (14).

Biz bu çalışmamızda noninvaziv yöntemin ülke mizdeki ilk uygulamasını yapmak için cihazın sinyal üretecini, bobinlerini ve ortamın indüksiyon akımlarını ölçmek için ise deney standı oluşturduk ve uygulanan akım değerlerini alanda ve kemik üzerinde ölçümleyerek saptadık. Ayrıca ülkemizdeki ilk klinik uygulamaları yaptık.

## Gereç ve Yöntem

Sinyal karaktreristikleri ve darbeli elektromanyetik alanın nitelikleri, Bassett'in spesifikasyonları temel alınarak yapılmıştır (4, 5, 6, 7). Ocak 1980'de ilk çalışmaya başladığım zaman, karşımda duran en büyük sorun, sinyal üretecinin yapılması idi. Sağaltım için birbirinden farklı iki sinyal kullanılmaktadır. Biz bu sinyal çeşidini de üreten tek bir üreteç yaptık.

Akım kaynağı şehir elektrik akımıdır (220 V AC). Akım sinyal jeneratörüne girdikten sonra 20 voltluk çıkış alınır ve bu sinyal bobin çiftlerine verilip bir elektromanyetik alan oluşturur. Elektromanyetik temel yasalarına göre bobinin boyutları, bobinler arası mesafe kadar ise, aradaki elektromanyetik alan homojendir. elektromanyetik alan ise kemiğin üzerinde indüksiyon akımına neden olur (7).

### Sinyal üretici ve sinyal özellikleri

Sinyal üretici şehir akımından beslenen, boyutları 20x12x7 cm., ağırlığı yakaşık 750 gr olan bir cihazdır (Resim 1). Amaçladığımız iki tip sinyalde aynı cihazdan üretilecek şekilde yapılmıştır. Sinyal şekille-

*(1) El ve Mikrocerrahi Hastanesi El Cerrahi, Ortopedi ve Travmatoloji Kliniği, Uzman Dr.*
*(2) Ege Üniversitesi Tıp Fakültesi Ortopedi ve Travmatoloji Anabilim Dalı, Prof. Dr.*




Resim 1: A- Deney düzeneği toplu halde;
1. Sinyal jeneratörü,
2. Deney standı,
3. Osiloskop
B- Deney standı
C- Araştırıcı bobinin yakından görünüşü




Resim 2: Mod II sinyalinin görünümü (üst), bobinlerdeki sinyalin daha büyütülmüş şekli (orta), araştırıcı bobindeki indüksiyon sinyali (alt)

rinden birisi (Mod I); 300 ms. lik bir kare dalgadır. Bunun tekrarlama hızı yani frekansı 72 Hertz'dir. Sinyalin tepe voltajı 16 volttur. İkinci sinyal tipi (Mod II); tren dalga şeklindedir. Tren dalganın genişliği 200 ms., dalga treni içinde 20-21 kare dalga vardır. Tren dalga frekansı 10 Hz ve tepe voltajı yine 16 volttur (Resim 2). Kısaca sinyal üretecimiz kompilike bir kare dalga üretecidir.

### Bobinler

Bobinler bir çift birbirine seri bağlanmış, aynı boyutlarda ve manyetik olanlarının yönü birbirine paraleldir. Bu tip özelliklere sahip bobinlere Helmholtz bobin takımı denir. Bobin çapları kırık bölgesindeki bacak veya alçı çapı ölçümü ile bulunur. Helmholtz bobinlerinin sarım sayıları ve tel kalınlıkları deneysel olarak bulundu. Bu deneyi gerçekleştirme için bir deney standı yaptık ve bütün ölçümlemeler bu deney standında yapıldı (Resim 1). Sinyal jeneratöründen çıkan elektirik sinyali (Mod I ve Mod II) birbirine paralel bağlı ve birbirinin aynı olan bobinlere (Helmholtz bobin takımı) verildi. Bobinlerde oluşan sinyal osiloskopta (Hameg HM 412-5 Dual Trace Ossiloscop) gözlendi. Deney için; 8, 10, 15, 30, 60, 78, 250 sarım sayısı ve 0.30, 0.45, 0.60, 0.80, 1.25 2.1 mm. kalınlıkta bobin telleri denendi. Bu tel kalınlıkları ve sarım sayıları ile herbirinin kombinasyonları kullanıldı. Sonuçta sarım sayısı arttıkça; sinyal daralıyor, amplitüdü düşüyor ve deforme oluyor. Tel kalınlığı arttıkça amplitüdü yükseliyor, sinyalin deformasyonu düzeliyor; yani sinyal üreticiden çıkan sinyal ile bobinlerden alınan sinyal şekilleri birbirine benziyordu. Böylece deneysel olarak 60 sarım sayılı ve 0.45, 0.60 mm. tel kılınlığı olan bobinlerden en uygun sinyal elde edildiğini gördük. Bu parametrelerdeki bir Helmholtz bobin takımının ağırlığı 150 gr. civarındadır.

### Elektromanyetik alanın ve İndiksüyon akımlarının Ölçülmesi

Deney standımızda iki bobin arasındaki elektromanyetik alanın saptanması için bir Araştırıcı bobin oluşturduk. Araştırıcı bobinimiz 1 cm. çapında 60 sarımlık küçük bir bobindir (Resim 1). Her iki Helmholtz bobininin arasında orta noktadaki indüksiyon akımı-

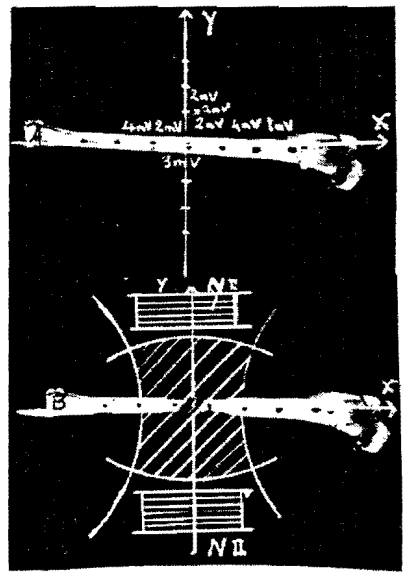


Resim 3: A. Kemiğin her cm2'sine düşen potansiyel farkları.
B. İki bobin arasındaki homojen elektromanyetik alan çizgileri

nın tepe değerinin 23 mV. olduğunu araştırıcı bobinden aldığımız sinyali osiloskopta görerek saptadık. Oluşturulan manyetik alanın uniform olduğunu ispatlamak için; yine deney standımızda her iki bobin takımının arasında X-Y-Z koordinatlarında her 2 cm. de bir araştırıcı bobin ile ölçümler yaptık. Helmholtz bobinlerinin arasında voltaj tepe değerlerinin aynı olduğu noktaları birleştirdiğimizde Parabolik eğriler oluştu. Bu eğrilerin kesiştiği her noktanın içinde kalan alanın uniform olduğunu saptadık (Resim 3).

**Kemik üzerinde İndüksiyon akımlarının saptanması**

Darbeli elektromanyetik alan içindeki herhangi bir iletkenden, bu değişen alan ile , iletkenin üzerinde elektromanyetik alana dik bir indüksiyon akımı oluşturu. İndüksiyon akımı alan özellikleri taşır. Burada kemikte bir iletken olduğundan, bu alan içinde bulunan kemik üzerine de uzun ekseni boyunca bir elektrik akımı geçecektir. Araştırıcı bobinimiz ile yaptığımız ölçümlerde, saptadığımız indüksiyon akımları, verilen sinyallerin şekli aynı fakat voltaj amplitüdleri, milvolt düzeyindedir. Yani ilk sinyalin minyatür bir şeklidir. Ölçümlerimizde 16 voltluk bir akım ile indüksiyon akımını 23 mV, ortalama 2.2 gausluk bir alan yaratılmıştır. Bunun indüksiyon akımı da 1-1.5 mV/cm. kemik olduğu fiziksel hesaplandı. Fakat biz bununlada yetinmeyip iki deney modeli daha geliştirdik. Bunlardan birincisi; acaba kemik üzerinde gerçekten böyle bir akımı tespit edebilirmiyiz? Sorusu ile başladı. Yine aynı deney düzeneğinde bobinlerin tam ortasında bir tavşan tibiası, uzun ekseni bobinlerin uzun eksenine paralel ve oluşan elektromanyetik alana dik olacak şekilde yerleştirildi (Resim 3). Kemik üzerine, epifizden başlayarak her cm. de delikler açıldı. Epifize sirküler olarak bir tel sarıldı, bu referans elektrod olarak sabit tutuldu. Kemiğin boyu 9 cm. olduğu için 7 delik açıldı. Hareketli iğne elektrodumuz sırayla bu deliklere sokularak indüksiyon akımı ölçümleri kemiğin longitudinal ekseni ve deney modelinin X ekseni boyunca yapıldı. Bu ölçümlerde, dikkati çeken ilk şey pozitif 200 ms'lik dalganın çok yüksek fakat çok dar olduğu idi. İkinci ise deney oda sıcaklığında yapıldığı için, kemik hızla suyunu kaybetmesi ile 2.5 saat içinde V1 voltajı 200 mV'dan 2000 mV'a çıkması idi. Kemiğe serum fizyolojik damlattığımızda ise, birden V1 voltajının 80 mV a düştüğü görüldü. Deneye devam edildi. İlk ıslatıldığından 9 saat sonra ölçtüğümüz potansiyeller, V1 400 mV, 16 saat sonra ise V1 240 mV idi. Bu deney sonucunda, kemiğin tamamen suyu kaybederek iletken özelliğini büyük ölçüde yitirdiği ve matriks kompanentlerinin bozulduğu düşünüldü. Bundan başka kas ve deri dokusu sıyrılmamış kemiğe elektrodlar ile yaptığımız ölçümlerde periost düzeyinde V1 50 mV olarak bulundu. Her cm'de yaptığımız ölçümlerde kemik olağan nemliliğinde iken, V1 değeri, 20, 280 mV arasında değişmekte idi. Bu sonuçlar bize, kemiğin her cm'sindeki potansiyel farkını bulmamız için yararlı olmasından başka, kemiğin nemli, kuru ve matriksini yitirmiş durumundaki iletimi hakkında bilgilenmemizi sağladı. İkinci deney modeli ise; aynı deney düzeneğinde kemiğin uzun eksinini temsil eden x ekseni ile y ekseni bolunca, herbir cm. deki V1 değerlerini araştırma bobinleri ile tarayarak, böylece oluşan potansiyel farklarının 1 cm'deki farkını bularak, o elektromanyetik alanın her cm'si için oluşturduğu potansiyel farkını saptama yoluna gidildi. Buradaki farklar kemiğin her iki cm. sinde oluşan potansiyel farkını gösterir (Resim 3). Bütün potansiyel farklarını ikiye bölerek, 1 cm. deki potansiyel farkını bir yerde 0.5 mV, bir yerde 1.5 mV, iki yerde 2 mV, dört yerde ise 1 mV olarak buluruz. Optimal değer ise 1-1.5 mV olarak verildiğine göre, bizim sağaltım değerlerimiz büyük ölçüde bu değerlere uygundur, sonucuna vardık. Bizim ortalama potansiyel farkımız 1.2 mv/cm dir.

**Klinik uygulama**

Klinik uygulamada ilk aşama olguların seçimidir.

**Endikasyonlar:**

1- Dokuz ayı geçmiş enfekte olsun olmasın nonunionlarda,

2- Cerrahiye rezistan nonunionlarda,

3- Konjenital tibia pseudoartrozlarında,

4- Gep ağırlığı 1 cm. nin altındaki olgularda,

5- İyi ilişki kurabilen, hekimin dediklerini eksiksiz yerine getirebileceğine inanılan olgularda,

Kontrendikasyonlar:

1- Kırık uçları arasında 1 cm. den fazla gebi olan olgularda,

2- Manyetik, eksternal veya internal fiksasyon araçları olanlarda

3- Pacemakeri olan üst ekstremite nonuionlarında,

4- Sintigrafi ile kanıtlanmış sinovial psödoartrozlar.

Eğer, kırık instabil ise, uzun bacak alçısına alınır. Özel cetveli yardımı ile kırık düzeyinden alçılı bacak çapı ölçümleri yapılır. Bu bobinimizin çapını verecektir. Bobin takımları hazırlandıktan sonra sinyal şekli seçilir. Mod I daha çok konjenital tibia psödoartrozlarında, Mod II ise, nonunionlarda kullanılır (6, 7). Bizim sinyal jeneratörü her iki sinyali de verebilecek şekilde yapılmıştır. Sinyal üretecine bobinler bağlanır ve deney stantında bobinler arası mesafede araştırıcı bobin ile ölçümleri yapılarak, yapılan hesaplamalarda elektromanyetik alanın yaklaşık 2 gaus ve indüksiyon akımının kemiğin her cm. sine 1-1.5 mV. olacak şekilde çıkış sinyalinin voltajı ayarlanır. Sinyal jeneratörü ve bobinler hazırlandıktan sonra bobinler lezyon bölgesinde alçıya birbirine tam paralel ve izdüşümünde olacak şekilde yerleştirilir (Resim 4). Bobinlerin lezyon sahasında santralizasyonu radyolojik olarak tespit edilir (Resim 5). Aletin fişi şehir akımına ve diğer

Resim 4: Bobinlerin alçıya uygulanışı (üst), sinyal üretici ve bobinlere bağlantısı (alt)



Resim 5: Bobinlerin kırık bölgesine santralizasyonunu saptamak için çekilen röntgen filimleri

ucu bobinlere takılır. Aletin kırmızı ışığından çalışıp çalışmadığı kontrol edilir. Günde 12 saat ve geceleri kullanılacağı ve ayağına yüklenmemesi gerektiği söylenerek hasta poliklinik takibine alınır. Her iki ayda bir dört yönlü grafiler çekilir ve 4. ayın sonunda kemik köprüleşmesi görülür ise kontrollü aksiyel kompresyon egzersizlerine devam edilir. Axiel kompresyon egzersizleri dakikada 4 kez olmak üzere her defasında 50 kez ve günde 5 defa uygulanması önerilir. Bundan sonraki iki ayda radyolojik kaynama belirtileri ve stabilite var ise kaynamış kabul edilir.

**Olgu Sunumu, klinik ve radyolojik değerlendirme**

Bu bölümde bizim tarafımızdan yapılan sinyal jeneratörü (darbe üreteci) ve bobinler ile oluşturulan, uygun spesifikasyonlara sahip, darbeli elektromanyetik alanların 7 olgudaki uygulaması ve sonuçlarından söz edilecektir. Klinik uygulama yapılan 7 olgunun 2'si nonunion, 2'si enfekte nonunion, 2'si konjenital psödoartroz ve bir olguda ayak bileği artrodezinden sonra, füzyon olmaması nedeni ile manyetik alan stimülasyonuna başlandı (Tablo 1).

**Olgular**

1.Olgu: 8.5 ay önce trafik kazasına bağlı sağ tibia 1/3 proksimal ve 1/3 orta kısım birleşme yerinde oblik kapalı bir kırık oluşmuş. Konservatif tedavi edilmiş, kaynama yok. 20 yıldır kronik alkolizm. 20 Şubat 1981'de alan sağaltımına başlandı. Stokinet ile iyi modele edilmiş uzun bacak alçısı yapıldı. 13.5 voltluk, 10 herztlik tren dalga (Mode II) üreten sinyal jeneratörü kullanıldı.

4 aylık kontrolde alçı açıldı, 4 yönlü grafileri çektirildi. Klinik olarak instabilite eskisinden daha az olmakla beraber var idi. Grafilerinde özellikle yan grafide, belirgin bir köprülüşme ve skleroz olmakla beraber, oblik grafilerinde köprünün distal yapışma yerinin kırıldığı gözlenmekte idi. Klinik yöntem olumsuz olarak değerlendirildi.

2. Olgu: 19 ay önce geçirdiği trafik kazasına bağlı, sağ tibia 1/3 orta ve 1/3 distal kısım birleşme yerinde kırığı olan hastaya plaklı osteosentez yapılmış. Yara yerinden pürülen bir akıntı başlamış. Değneği




Resim 6: Hasta No II

ile ve sağlam bacağına basarak yürüyor. Kırık bölgesinde iki adet fistül ağzı mevcut. Günde 1.5 paket sigara içiyor. Sirküler bir alçı yapıldı. Univalve kalıp halinde çıkarıldı. 11 cm. apındaki Helmholtz bobin takımı kırık bölgesine, yani daha önce işaretlenmiş kırık bölgesine santralize edildi. Günlük stimülasyonu bitince kalıbı ayağından çıkarıp, elastik sargı sarıp, ayağına basmaması koşulu ile günlük aktivitesine devam edilebileceği belirtildi. 4 ay sonraki kontrolunda;

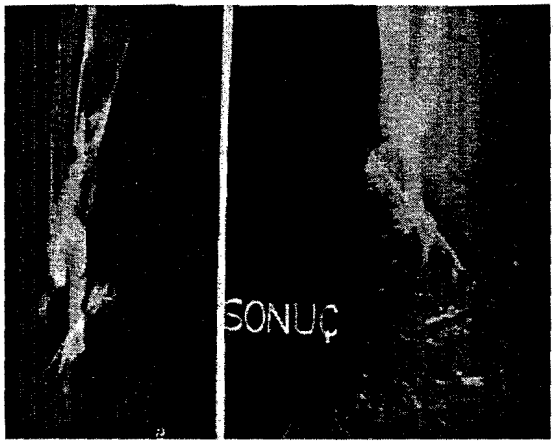


Resim 7: Hasta No. III. Klinik stabilite olmamasına rağmen radyolojik olarak ossifikasyon var

akıntı kanlı olmaya başlamış, hafifçe artmış (günde 2 damla). Fizik bakıda stabilizasyon var. Her iki kemik korteksinde tam köprüleşme gözlendi. Bu bulgular ile axial kompresyon egzersizlerine geçildi. Tam radyolojik ve klinik kaynama sağlandı. Enfeksiyonun geçmemesi üzerine 5 ay sonra plağı ve vidaları çıkarıldı. Küretaj ve debritman yapıldı. Kemik tamamen kaynamış idi. 4 ay sonraki son kontrolunda yakınması yoktu. Akıntısı devam ediyor. Distal fragmanda rekanalisazyon oluşmuş idi (Resim 6).

| Hasta İsmi | Yaş | Cins | Yaralanma şekli | Yaralanma yeri | Daha önceki tedavi | Patoloji | Kaynamama süresi | İmmobilizasyon | Sinyal tipi | Voltaj | Bacak çapı tel kalınlığı sarım sayısı | Pemf uygulama | Sonuç bulguları | Sonuç |
|---|---|---|---|---|---|---|---|---|---|---|---|---|---|---|
| I B.A. | 60 | E | Trafik kazası | Sağ tibia 1/3 proksimal 1/3 orta kırığı | Alçılı immobilizasyon | Nonunion | 8.5 ay | Uzun bacak alçısı | Mod II | 13.5 V. | 13.5 cm 0.3 mm 100 sarım | 4 ay | 1. Belirgin köprüleşme var 2. Köprü distal kısmı kırılmış 3. Klinik olarak instbabil | Olumsuz |
| II M,Ş. | 58 | E | Trafik kazası | Sağ tibia 1° açık 1/3 orta 1/3 distal kırığı | Plaklı osteosentez enfeksiyon alçılı tesbit+anti bioterapi | Nonunion enfekte | 19 ay | Silindir alçı kalıbı | Mod II | 15 V. | 11 cm 0.6 mm 60 sarım | 4 ay | 1. Korteks köprüleşmesi var 2. Stabilite 3. Plak ve vida çıkarıldı debridman ve küretaj 4. Rekanalizasyon | Kaynama |
| III İ.B. | 14 | E | Düşme | Sol tibia 1/3 distal kırığı | Kemik grefti (2kez) Tibia rezeksiyonu 7 cm malunion ve kısalık osteotomi Ext.Flk+ kemik grefti elektrik stimülasyonu | Psödoartroz Neurofibro-matozis | 41 ay | Uzun bacak alçısı | Mod II | 11 V. | 7 cm 0.45 mm 80 sarım | 4 ay | 1. İnstabite daha az 2. Her iki fragman arasında kemik köprüsü var | Olumsuz |
| IV E.G. | 44 | E | Darp | Sol tibia 1/3 Orta 1/3 Distal kırığı | İnterfragmanter tesbit Uzun bacak alçısı | Nonunion | 30 ay | Uzun bacak alçısı | Mod II | 16 V. | 12 cm 0.6 mm 60 sarım | 4.5 ay | 1. Kemik köprüleşmesi var | Kaynama |
| V A.A. | 30 | E | Trafik kazası | Sol tibia 1° açık 1/3 orta 1/3 Distal kırığı | Plaklı osteosentez enfeksiyon, plak çıkarılması kemik grefti+vida+uba fibula osteotomisi+ uzun bacak yürüme alçısı | Nonunion Enfekte | 35 ay | Uzun bacak alçısı | Mod II | 16 V. | 13 cm 0.6 mm 60 sarım | 3 ay | 1. Gep aralığında ossifikasyon 2. Medüllarizasyon | Kaynama |
| VI Z.G. | 38 | K | Polio | Sol ayak bileği artrodezi | Ayakbileği osteoartrozu artrodez ve uzun bacak alçısı | Nonunion | 7 ay | Uzun bacak alçısı | Mod II | 16 V. | 12 cm 0.6 mm 60 sarım | 5 ay | 1. Artroz sağlandı | Kaynama |
| VII Ş.Y. | 2 | E | - | Sol tibia konjenital Psödoartroz | Alçı kalıbı | Konjenital psödoartroz | - | Uzun bacak alçı kalıbı | Mod I | 11 V. | 5cm sonra 7cm 0.45 mm 60 sarım | 11 ay | 1. Bowing 30° den 23°'ye düştü 2. Kısalık farkı korundu 3. Kırık olmadı | Kaynama |

Tablo 1

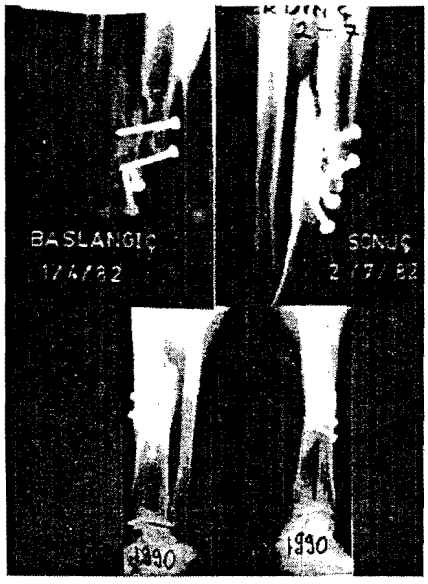


Resim 8: Hasta No. IV. Manyetik stimülasyondan önce, bittikten sonra ve 8 yıl sonra çekilen kontrol grafisi




Resim 9: Hasta No. VI. Ayakbileği artrodezi kaynamamış durumdayken, 4 aylık manyetik stimülasyondan sonra, 10 yıl sonraki kontrol grafisi

3. Olgu: 11 yıl evvel düşmeye bağlı sol tibia 1/3 alt kısmında kırık olmuş. Nerofibromatozise bağlı konjenital tibia psödoartrozu nedeni ile 2 kez kemik greftleme operasyonu ve daha sonra 3 kez daha opere edilmiş. 7 cm. lik bir tibia parçası rezeke edilmiş. Daha sonra kaynamış fakat angülasyonu olduğu için kliniğimize gelmiş. İlk önce osteotomi ve iskelet traksiyonu, daha sonrada eksternal fiksatör ve kemik greftlemesi operasyonu geçirmiş. Eksternal fiksatör ve kemik greftlenmesi yinelenmiş ve elektrik akımı ile stimülasyon yapılmış. Yine kaynamamış. Uzun bacak yürüme alçısına alınmış. Kaynama yine olmamış. Ayağın üzerine basamıyor. Manipülasyon ile her yöne belirgin hareket instabilitesi var. Çok iye modele uzun bacak alçısı yapıldı. 7 cm. çaplı Helmholtz bobin sistemi oluşturuldu. 4 aylık kontrolunda; fizik bakıda eskisinden daha az olmasına rağmen instabilite var. Kontrol grafilerinde tibianın her iki fragmanı arasında kemik köprü oluşmuş. Klinik yönden olumsuz olarak değerlendirildi (Resim 7).

4. Olgu: 2.5 yıl önce darp'a bağlı sol tibia 1/3 orta ve 1/3 destal kısım birleşme yerinde kapalı oblik bir kırık oluşmuş. 4 adet vida ile interfragmanter tespit yapılmış ve 6 ay alçıda kalmış. Eylül 1980 de yine alçıya alınmış ve 1 yıl alçıda kalmış. Alçı çıkarılıp, koltuk değneği ile yürütülmüş. Kaynamama, ayağın üstüne basamama, ağrı ve sızlama yakınmaları ile geldi 8°lik varus deformitesi var. Gep aralığı en dar yerinde 3 mm., en geniş yeride 7 mm idi. Bobinin çapları, bacak kalınlığı ölçülerek, 12 cm. olarak saptandı. Stimülasyona başlandı. 4.5 ay sonra çekilen grafilerinde kaynama saptandı ve hasta yürümeye bşladı, ağrı ve instabilitesi yoktu. 1990 kontrol grafisinde kaynama tam idi (Resim 8).

5. Olgu: 35 ay önce trafik kazası sonucu, sol cruris 1. dereced açık çift kırığı için plaklı osteosentez operasyonu uygulanmış. Akıntı nedeni ile plak ve vidalar 4 ay sonra alınmış. Kemik greftlemesi ve greftin 4 vida ile tespiti yapılmış. akıntı yine devam etmiş ve 4 ay alçı ile gezmiş. Femister operasyonu uygulanmış. 4 ay sonra fibula osteotomisi ve yürüme alçısı ile yürüyor. Akıntısı yok Fistül ağzı yok. Uzun bacak alçısı yapıldı. Bacak ön-arka çapı 13 cm. bulundu. Buna göre 13 cm. boyutlarında 0.60 mm. bakır teli ile 60x2 sarımlı Helmholtz bobin takımı oluşturuldu. Sinyal jeneratörü 16 voltluk 10 Hertzlik tren dalgaları üretecek şekilde ayarlandı ve 12 saat kullanılması önerildi. 3 ay sonra gep aralığında buzlu cam manzarası mevcut idi. Medullarizasyonun başlamış olduğu gözlendi. Axial yüklenme egzersizleri verildi. Kaynama gerçekleşti.

6. Olgu: 9 aylık iken sol alt ekstremitede çocuk felcine bağlı flask paralizileri oluşan hasta, sol ayak bileğindeki ağrıdan dolayı yürüyemez hale gelince 2.2.1982'detriple artrodez ve ayak bileği artrodezi yapılmış. 3 ay alçıda kalmış. Grafilerinde, ayak bileği artrodezinin füze olmadığı saptandı. Manyetik alan stimülasyonuna başlandı. Artrodez 6 ay sonra tamamen kaynamış durumda idi. Alçı açıldı ve normal yürümesi önerildi (Resim 9).

7. Olgu: Doğumdan hemen sonra sol tibiadaki tepesi posteriora bakan açılanma, bowingin olması, tibia medülasındaki darlık ve bacaktaki kısalık nedeni ile konjenital tibia psödoartrozu düşünülmüş ve uzun bacak alçısına alınmış. 1 hafta alçılı kaldıktan sonra, 4 ay uzun bacak atelinde tutulmuş. Yürümeye yeni başlamış. Vücudunda sütlü kahverengi lekeler var.Mediale açılenma 30°. Kronik stimülasyona alındı. Geceleri uygulanacağından, stakinet üzerine bivalve uzun bacak alçı kalıbı yapıldı. Bobin çapları başlangıçta 5 cm. idi. Çocuk büyüdüğü için daha sonra 7 cm. çaplı yapıldı. Bakır telin kalınlığı 0.45 ve bobin 60x2 sarımlı idi. 9-11 voltluk, 75 Hertzliktek dalga, Mode I sinyali uygulandı. Bir yıllık uygulama sonunda uzunluk farkında 2 mm. artım oldu. Bowingte başlangıç 30° iken, son ölçüm 23° olduğu saptandı, 7° lik Bowingte bir azalma saptandı. Bu süre içinde kırık oluşmadı.

## Tartışma

Kemiğin mekanik uyaran karşısında polarizasyon göstèrmesi elektrik ile tedaviyi gündeme getirdi (15, 24, 25). elektrik ile tedavi ilk önce invaziv (1, 8, 9, 11, 12, 20, 23) daha sonra noninvaziv (4, 5, 6, 7, 15, 20) yöntemler kullanılarak gerçekleştirildi. 1970'li yılların başlarında invaziv yöntemler yaygın bir şekilde kullanıldı ve halen kullanılmaktadır. Genel klinik başarı oranı % 70'lerdedir (21). Operasyona gerek duyulması, enfeksiyon riski, elektrod kırılması, anodal cilt irritasyonu, osteoliz görülmesi, elektdor çıkması, lokal ısı artımı, lokal ağrılara neden olması gibi dezavantj ve komplikasyonları vardır (1, 11, 13, 26). invaziv yöntemin bu sorunları nedeni ile elektrik akımının indüktif ve kapasitif etkileri ile kemik üzerinde elektiriksel uyarım yöntemleri uygulamaları 1975'lerde kullanılmaya başlandı (4, 5, 7, 14). Noninvaziv yöntemin en yaygın kullanım alanı olan elektromanyetik alanın kemik üzerinde oluşturduğu indüksiyon akımı genel olarak nonunionlarda %70-85 konjenital psödoartrozlarda %65 klinik iyi sonuçlar elde edilmesini sağladı (21). Elektromanyetik stimüyasyon dünyada iki grup tarafından kullanıldı. Bunlardan Amerikan grubu; Helmholtz bobinleri ile uniform ve 2 gaus gibi düşük bir elektromanyetik alan oluşturdular (7).

Çok çeşitli ortopedik sorunu olan 2611 olguda genel başarıları %76'dır (16). Ayni spesifikasyonları kullanan Heckman 149 olguda %64 (19), başarısı vardır.İngiliz grubu ise nonuniform elektromanyetik alanlar ile stimülasyonu uyguladılar. 8 yıllık uygulamalarında 3 değişik alan, bobin ve yöntem denediler (14). 80 olguluk nonunion serilerinde klinik olumlu sonuçları %63-70 arasında değişmektedir. Downes ve Watson'a göre lektromanyetik stimülasyonun spesifik etkileri yoktur, yalnızca basit bir eşik etkisi işlevi gördüğünü düşünüyorlar (14). Buna karşın Basset Pawluk ve Pilla (4, 5) elektromanyetik alan parametreleri ve sinyal özelliklerinin spesifik hücreye spesifik yanıt etkileri olduğuna inanıyorlar fakat bu görüşün yeterli anıtları yoktur (21).

Bizim elekromanyetik alan ile tedavi için ilk çalışmalarımız Ocak 1980'de başladı. Cihazın yapılması, deney modeli oluşturulması, spesifikasyonlarının deneysel olarak ölçümleri, teorik olarak fiziksel hesaplamaları Şubat 1981'de sonuçlandı ve ilk olgumuza Şubat 1981'de Türkiye'deki ilk darbeli elektromanyetik alan ile stimülasyon uygulamasına başlandı (10). Toplam 6 kaynamama sorunu olan olguya uygulandı. Bunlardan 4'ünde klinik stabilite elde edildi. 2 olguda ise radyolojik olarak kaynama bulguları saptanmasına rağmen klinik bir stabilite oluşmadı (Resim 7). Downes ve Watson 6 hafta stimülasyondan sonra klinik stabilite yok ise, immobilizasyona kaynayıncaya kadar devam ettiler (14). Biz ise 4-5 aylık stimülasyondan sonra klinik stabilite yok ise, başarısız olarak kabul ettik. Bir hastamıza (No: VIII) ise kronik stimülasyon yapıldı. Elektrodlar direkt elekrik akımı stimülasyon aynı grup ağaltım yöntemleri arasında addedilmesine, aynı fizik uyarının kullanılmasına ve klinik sonuçlarının kıyaslanmasına rağmen etki mekanizmaları tamamen farklıdır. Elektrodlar ile invaziv olarak yapılan sağaltım elektrokimyasal etki mekanizması olan bir yöntemdir (13). Elektromanyetik alanlar ile kemik üzerinde oluşturulan elektirik akımında ise daha çok hücrenin metabolizmasına nonspesifik bir etki ile stimülasyon oluşturularak osteojenik indüksiyon sağlanır (7). Elektrik ile stimülasyonun spesifik etkileri kesin olarak kanıtlanmamış olsa da gerek invaziv gerekse noninvaziv yöntemlerin belli ortopedik sorunlarda özellikle nonunionlarda "faydalı" bir konservatif sağaltım seçeneği olduğunu düşünüyoruz.

## Kaynaklar


1. Aydın. A.T.: Sürekli doğru akım ilestimülasyonun osteogenezis ve deneysel kırık iyileşmesinde etkisi. Uzmanlık tezi, E.Ü. Tıp Fak.., İzmir, 1980.
2. Bassett, C.A.L.: Current concepts of bone formation. J.B.J.S., 44-A: 1217, 1962.
3. Bassett, C.A.L.: Biophisical principles of affecting bone structures. The biochemistry and Physicology of Bone, G.H. Bourne (ed). pp. 1-76, Academic press, inc. New York, 1971.
4. Bassett, C.A.L. et al.: Accelenation of fracture repair by electromagnetic fields, A surgically noninvasive method. Ann. N.Y.. Acad. Sci., 238: 242, 1974.
5. Bassett, C.A.L. et al.: Augementation of bone repair by inductively coupled electromagnetic fields. Science, 184: 575, 1974.
6. Bassett, C.A.L., et al.: A non-operative salivage of surgically resistant pseudoarthroses and non-unions by P.E.M.F.S. Clin. Orthop., 124: 128, 1977.
7. Bassett, C.A.L.: Pulsing electromagnetic fields, A new approach to surgical problems. H. Buchward, R. Varcof (ed)., metabolic surgery, pp. 255-306, Brune and Seratton, inc. 1978.
8. Becker, R.O.: The signgfance of electrically stimülated osteogenesis. Clin. Orthop., 141: 266, 1979.
9. Becker, R.O., et al.: Clinical expeirinces with low intensty D.C. Stimülation of bone growth. Clin. Orthop., 124:75, 1977.
10. Bora, A.: Darbeli elektromnyetik alanlar ile osteojenik indüksiyon. Uzmanlık Tezi. E. .Ü. Tıp Fak., İzmir, 1982.
11. Brighton, C.T., et al.: Treatment of nonunion with constant direct current. Clin. Orthop., 124: 106, 1977.
12. Brighton, C.T., et al.: Direct current stimulation of nonunion and congenital pseudoarthrosis. J.B.J.S., 57-A: 368, 1975.
13. Brighton, C.T., et al.:Electrical stimülation and oxygen tension. Ann. N.Y. Acad. Sci., 238: 314, 1974.
14. Downes, E.M., Watson, J.: Development of the iron-cored electromagnet for the treatment of non-union and delayed union. J.B.J.S., 66-B:5, 754, 1984.
15. Dwger, N.S.J.P., et al.: The electrical response to stress in dried recently excised, and living bone, Injury, 4: 279, 1970.
16. Electro-biology, inc. Old problem-new solution. A non-invasive treatment of nonunions, failed fsuons and congenital pseudoarthrosis, Nw Jersey, USA.
17. Friedenberg, Z.B., et al.: Healing of nonunion of medial malleolus by of direct current a case report. J. Trauma, 1: 883, 1971.
18. Friedenberg, Z.B., Brighton, C.T.: Bioelectric potentials in bone. J.B.J.S., 48-A: 915, 1966.
19. hecmen, J.D., et al.: Nonunion treatment with pulsed electomagnetic fields. Clin. Orthop., 161: 58, 1981.
20. Lavine, L.S., et al.: Treatment of congenital pseudoarthrosis of the tibia with direct current. Clin. Orthop., 124: 69, 1977.
21. Lavine, L.S., Gradzinsky, a.J.: Current concepts review, Electrical stimulation of repair of Bone. J.B.J.S., 69-A, 626, 1987.
22. Peltier, L.F.: A brief historical note on the use of electricity in the treatment of fracture. Clin. Orthop., 161: 4, 1981.
23. Spararo, a.J.: Bioelectrochemical studies of implantable bone stimülation electrodes. Bioelectrochem. Boenerg., 5/1, 232, 1978.
24. Yasuda, I.: Fundamental aspects of fracture treatment. Clin. Orthop., 124:5, 1977.
25. Yasuda, I.: Dinamic callus and electric callus. J.B.J.S., 40-A: 227, 1958.
26. Yazar, T.: Kırık kaynama yokluğunda elektrostimülasyon tipleri ve mukayesesi. ank. Üniv. Tıp Fak., Cilt:38, Sayı:2, 1985.



*Yazışma adresi*
*Dr. Arslan Bora*
*1418 Sokak, No. 14*
*35230 Kahramanlar, İzmir, Türkiye*