Acta Orthop Traumatol Turc 29, 41-45, 1995

Elde yüksek basınç enjeksiyon yaralanması

Arslan Bora[1], Fuat Özerkan[1], Sait Ada[1], İbrahim Kaplan[1], Yalçın Ademoğlu[1]

Yüksek basınçlı enjeksiyon travmaları çok tehlikeli yaralanmalardır. Özellikle boya tabancası ile olanlarda yaralanmadan sonra birkaç saatlik gecikme parmağın ampute edilmesine neden olur. Bu gereçler ile çalışan işçiler, işyeri yöneticileri, işyeri hekimleri ve pratisyen hekimler yüksek basınç enjeksiyon yaralanmaları konusunda bilgilendirilmelidir. Bu çalışmanın amacı yüksek basınç enjeksiyon yaralanması geçiren 5 olgunun İzmir El ve Mikrocerrahi Hastanesi'nde 4'ü için yapılan erken radikal cerrahi girişimlerin sonuçlarını tartışmak ve bu konuya meslektaşlarımızın dikkatini çekmektedir. 5 olgudan 3'ü hastanemize 2 saatin altında ulaştılar ve hiçbir komplikasyon olmadan iyileştiler. 2 gün ve 21 gün gecikmiş 2 olgu ise indeks parmak amputasyonuna gitti. Tüm olgular ortalama 4.2 haftada (32 gün) işlerine döndüler.

Anahtar kelimeler: *El, yüksek basınç enjeksiyon, boya, yaralanma*

High pressure injection injuries of the hand

High pressure injection trauma are very dangerous type of injuries. Especially in injuries with a paint gun, a few hours delay can cause amputation of the finger. Workers who use this kind of tools, work managers and physicians have to be informed about high pressure injection injuries. The goal of this presentation is to draw attention of our colleagues to the subject, and to argue the results of early radical surgery applied in 4 of 5 cases in the Hand and Microsurgery Hospital in Izmir. 3 of 5 cases came to our Hospital in the first two hours and they recovered without any complication. Two cases had a 2 and 21 days delay resulted amputation of the index finger. The time interval until return to work was 4.2 weeks (32 days) on average.

Keywords: *Hand, high pressure injection, dye, injury*

Yüksek basınçlı enjeksiyon yaralanmaları çok tehlikeli, sonuçları kötü ve sıklıkla uzuv kayıpları ile sonlanan yaralanmalardır. Yüksek basınç altında çeşitli sıvı maddeler dokular içine büyük bir kuvvet ile enjekte edilir. Buradaki enjeksiyon deyimi kavramsal olarak kullanılmaktadır. Aslında ateşli silah yaralanmalarındaki kurşun veya saçma tanelerinin yani katı cisimlerin yerinde burada sıvı maddeler, öyle büyük bir hız ve ivme ile sıvı tabancasından çıkar ki deriyi deler, yağlı gözeli doku içinde cilt altı dokusuna geçer, özellikle damar sinir paketleri boyunca yayılır. Ateşli silah yaralanmalarından farklı olarak bu yaralanmalarda çıkış deliği yoktur. Yine ateşli silah yaralanmaları gibi yüksek enerjili yaralanmalardandır ve tedavilerinde ateşli silah yaralanmalarında uygulanan sağaltım prensiplerine göre davranılması gerekir. Buna ilaveten sıvı maddenin cinsine göre kimyasal yönden de büyük zarar verirler. Enjekte olan maddenin cinsi, klinik görünümü ve prognozu büyük ölçüde belirler.

Yüksek basınç enjeksiyon yaralanmaları ilk kez Dizel motorlarının enjeksiyon sistemlerinin kontrolu sırasında görülmüş ve ilk yayın 1937'de Rees tarafından yapılmıştır (5). Daha sonra yağ tabancaları ile yüksek basınçlı yağlamalarda görüldü ve Smith tarafından 1939'da yayınlandı (6). Havasız hidrolik esas ile çalışan yüksek basınç sprey boya tabancaları 1950'lerde otomobil sanayinde yaygın şekilde kullanılmaya başlanması ile boya tabancası ile oluşan enjeksiyon yaralanmaları sıklıkla görülmeye başlandı (1, 4, 7). Yaralanma çoğunlukla tabancanın ucunu parmak, elbise veya bez ile temizlerken olur. Genellikle deneyimsiz ve bu yaralanmaların tehlikelerini iyi kavramamış kişilerde görülür. Daha çok yüksek basınç tabancasını 6 aydır veya daha az bir süredir kullananlarda görülür (1). Yaralanma cm^2'ye 140-700 kg (2000-10.000 psi) arasında kuvvet etkiliyerek olur ve sıvı maddenin tabancanın ucundan çıkış ivmesi 180 m/sn'dir (1, 4).

Enjekte olan maddeler dizel yağı, makine yağları, gres yağları, boyalar, tiner, sıvı plastik, su gibi sıvılar, hava, oksijen ve diğer gazlardır (1, 2, 3, 4, 5, 6, 7).

Yağların kullanıldığı yüksek basınçlı tabancalar ile olan yaralanmalarda tablo daha subakut veya kronik gidişlidir, amputasyondan çok sekellerle sonlanır ve elde ağır fonksiyonel kayıplara neden olur. Boya ve daha az da boya çözücüler (tiner'in kullanıldığı yüksek basınç enjeksiyon yaralanmalarında klinik çok akut gidişlidir. Boyanın içeriğindoki Soya Alkyd maddesi çok irritan bir maddedir (2). Lokal ve sistemik semptomlar hemen gözlenir ve sonuçta saatlere bağlı bir gecikmenin bedeli parmağın amputasyonu ile ödenir. Eğer zamanında uygun radikal bir cerrahi girişim yapılırsa sekelsiz iyileşir ve fonksiyonel kayıplara neden olmaz. Bu yaralanmalarda sonuçları etkileyen en önemli değişken zamandır (7). İlk anda önemsiz (açık yara olmadığı için) gibi görülen bu yaralanma hasta ve hekim tarafından çoğunlukla dikkate alınmaz. Şöyle ki; "13 Mart 1993 tarihinde yoğun aciller ile ilgilenirken ve bir kısım acil ameliyatlar da devam ederken saat 21.00 civarında hastanemize 25 km uzaklıkta olan bir fabrikadan telefon geldi. Basınçlı boya tabancasını bir işçi işaret parmağına değdirmiş.

(1) İzmir El ve Mikrocerrahi Hastanesi El Cerrahi, Ortopedi ve Travmatoloji Uzman Dr.

İşçi en yakın polikliniğe götürülmüş, ilaç verilmiş ve fabrikaya geri gelmiş. Ağrısı geçmeyince fabrika sorumlusu hastanemize telefon etti. Durumu anlattı. "Parmağında herhangi bir yara olup olmadığı" soruldu, "açık yarası olmadığı, iğne ucu kadar bir delik görüldüğü" cevabı alındı. Şu anda acillerimiz olduğu, antibiyotik ve ağrı kesicilerini alıp, ertesi sabah hastanemize gelmesi önerilerek telefonu kapatacağımız sırada, fabrika yöneticisi hastayı görmemiz için israrkar oldu. "Ortada bir yara olup olmadığını" yine sordum. "Olmadığını, fakat görmemin zaman almayacağını, bundan öncede böyle bir yaralanmanın olduğunu, sonra iltihap kaptığını ve parmağın kesildiğini" söyledi (1. hasta) ve "yanında bir broşür gönderdiğini, broşüre de bakmamı" rica etti. Hasta yarım saat sonra hastanemize geldi. İşaret parmağı pulpasında iğne ucu gibi bir delik, pulpa ve orta falanksta şişlik, ödem mevcut idi. Parmağında zonklayıcı bir ağrı ve hassasiyet vardı. Lezyon bölgesi basıncı artmış ve sert bir durumda idi (2. hasta). Bir anlam veremedim bu duruma. Yanında getirilen küçük ikaz broşürünü (Resim 1, 2) okuyunca olayın ciddiyetinin farkına vardım ve hastayı ameliyata aldık. Daha sonra olgu doktor arkadaşlarımıza sunuldu. Literatür taramasından sonra ise yaralanmanın ağırlığı hakkında daha iyi bilgi sahibi olduk". Hastanemize bir yıl içinde gelen toplam 5 olguyu sonuçları ile birlikte yayınlayıp, diğer meslektaşlarımıza bu yaralanma konusundaki deneyimlerimizi sunmayı, asıl önemlisi çok basit görülüp, rahatlıkla atlanabilecek böyle bir yaralanmanın atlandığı veya yetersiz dekompresyon ve debridman yapıldığı takdirde parmağın amputasyona gideceği veya ağır sakatlıklar bırakacağını vurgulama amacı taşıyor.

Resim 1

Olgular

1. Olgu: E. A., 35 yaşında erkek hasta. Sağ el işaret parmağına boya tabancası değmiş. Boya tabancasının basıncı cm^2'de 93-280 kg (1300-4000 psi) boya alkid esaslı maddeler içeriyor. Acilen en yakın sağlık kuruluşuna götürülmüş, pansuman yapılmış ve antibiyotik ve analjezik verilmiş, fakat birkaç gün sonra enfekte olmuş. Başka bir hastanede drene edilmiş. Daha sonra parmak ucunda nekroz gelişmiş. Yaralanmadan 3 hafta sonra biz gördük ve hastanemizde DIP eklemden amputasyon uygulandı. Parmak hareketleri tam olup 6 hafta sonra işine döndü.

2. Olgu: 24 yaşında, erkek hasta. Sol el işaret parmağı pulpası boya tabancası ile yaralanmış. Boya tabancasının basıncı 1300-4000 psi idi. Enjeksiyon materyali tiner idi. Olaydan 3 saat sonra hastanemize geldi. Pulpa ve orta falanks şişti, açık yarası yoktu, kapiller dolaşımı vardı (Resim 2). Acileri ameliyata alındı. Digital blok anestezi ve parmak turnikesi ile volar Z insizyonlar ile girildi. Dokuların normal yapısını kaybettiği, bulanık ve çamurumsu yapıda olduğu görüldü. Boya veya herhangi bir yabancı cisme rastlanmadı. Bunun üzerine fleksor tendon kılıfı açılıp, içinde boya parçaları arandı, bulunamadı. Bol serum fizyolojik ile irrige edildi, yara çok gevşek kapatılarak, kısa kol alçı ateline alındı. Tetanoz profilaksisi yapılıp, ikili antibioterapiye başlandı ve hasta hospitalize edilip, gözlem altında tutuldu. Seftriakson IV 1 gr, Gentamisin sülfat 80 mg IV 2x1 verildi. Heparin 5000 ünite cc günde bir kez profilastik olarak verildi. Voltaren amp. 1 M 1x1 uygulandı. Hasta 5 gün hastanede gözlem altında tutuldu. Hiçbir sistemik ve lokal sorunu saptanmayan hasta taburcu edildi. 16. günde dikişleri alındı. 20. gün fizyoterapiye başlandı. Fonksiyonel sorunu olmadı. 4. hafta işine başladı.



Resim 2

3 Olgu: 24 yaşında, erkek hasta. Sol el işaret parmağı pulpası boya tabancası ile yaralanmış. Yaralanmadan 2 saat sonra hastanemize gönderildi. Aksiller blok anestezi ve pneumatik turnike altında, acilen ameliyata alınan hastanın sol el 2. parmak pulpasındaki punktur tarzında yara proksimal ve distalden açıldı. Pulpa içindeki dokularda beyaz renkli nekrotik materyal ve dokular eksize edildi (Resim 3). Bol serum fizyolojik ile yıkandı. Gevşek sütürler ile kapatıldı. Çıkan materyal patolojiye gönderildi. Tetanoz profilaksisi, antibioterapi ve antiflajestik verildi. Bir gün hastanede gözlem altında tutulup, daha sonra poliklinikte pansuman takibine alındı. Post-op 10. güne kadar akıntı devam etti. Bu yüzden dikişleri erken alınıp, yara açık bırakıldı. Yara post-op 24. günde kapandı. Post-op 6. haftada işbaşı yaptı. Patoloji raporunda boya partikülleri makrofajların içinde de görülmesine rağmen yaralanmadan çok kısa bir süre sonra (2 saat) opere edildiği için dokularda enflamatuar yanıt saptanmadı.

4. Olgu: R. B. 16 yaşında, erkek hasta. 2 gün önce içinde antipas boyası olan boya tabancası ile sağ

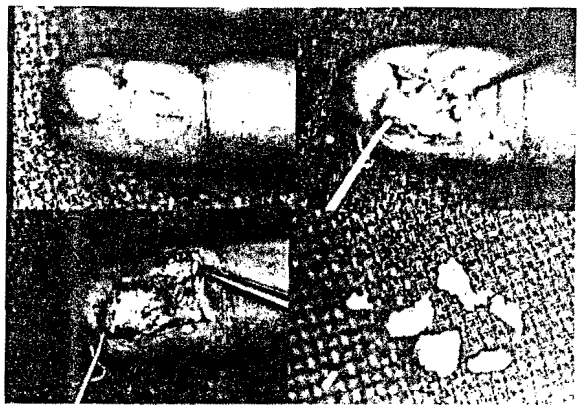

Resim 3



Resim 5

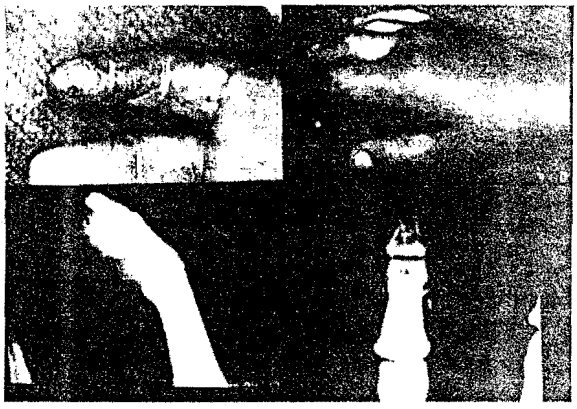

Resim 4

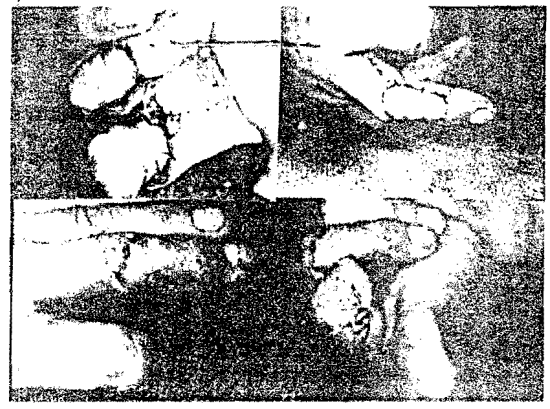

Resim 6

el 2. parmakta yüksek basınç yaralanması olmuş. Karşıyaka'da bir poliklinikte ilk müdahalesi yapılmış. Antibiyotik ve antienflamatuar verilmiş. Bize geldiğinde elin tümünde yaygın ödem, lokal ısı artımı ve kızarıklık vardı. İndeks parmak pulpasında duyu yoktu ve dolaşımı iyi değildi. Çekilen radyografisinde; distal falanks düzeyinde yabancı cisimler görülüyordu (Resim 4). Hasta skalen blok anestezi altında acilen ameliyata alınarak hastanın sağ el 2. parmağına Brunner insizyonu ile girildi. Avuçta 3. bölgeye kadar boya (antipas) mevcut idi (Resim 5). Enfeksiyon vardı. Digital damar sinir paketleri korunarak, debridman uygulandı. El dorsalinde 2. intermetakarpal bölgede de longitudinal insizyon ile dekompresyon uygulandı. Penrose dren konarak cilt gevşek yaklaştırıldı. Distal falanksta dolaşımı şüpheli olan hastaya uzun kol alçı ateli ve tetanoz profilaksisi yapıldı. Hastanemizde gözlem altına alındı. Post-op 5. günde orta falanks düzeyine kadar nekroz belirginleşti ve aynı gün blok anestezi altında sağ el 2. parmak orta falanks ortasından ampute edildi. Volar cildi ise proksimal falanks ortasına kadar eksize edilip, 3. parmaktan dorsal orta falanks flebi uygulandı. Flebin siniri, 2. parmak ulnar digital sinirine sütüre edildi. Post-op yara sorunu olmadı. 2. haftada dikişler alındı. Klinik olarak hiçbir eklem sertliği yok (Resim 6). Hasta yaralanmadan 4 hafta sonra işine döndü.

Olgu 5: A. S. 35 yaşında, erkek hasta. Sol el thenar bölgesi boya tabancası ile yaralanmış. 1x0.5 cm boyutlarında cilde giriş yeri var. Aksiller blok anestezi altında acilen ameliyata alınan hastanın boya giriş yerindeki cilt eksize edilerek girildi. Thenar adeleler üzerindeki fasia sağlam idi ve boyaya rastlanmadı. Bol serum fizyolojik ile irrige edilip, kapatıldı. Hastaya tetanoz profilaksisi yapıldı ve antibioterapiye başlandı. Post-op 1. günde poliklinikte pansuman takibi yapılmak üzere taburcu edildi. Post-op 7. günde işine geri döndü.

Yöntem ve sonuçlar

İzmir El ve Mikrocerrahi Hastanesine Nisan 1993-Mart 1994 tarihleri arasında başvuran boya tabancası ile yüksek basınç enjekisyon yaralanması geçiren 5 hastanın tedavi yöntemi ve sonuçları verilecektir. Hastalar görülür görülmez acilen ameliyata alındı. Tercihen blok anestezi uygulandı. Volerden zig zak Bunnell insizyonları ile girildi. Dekompresyon, debridman, irrigasyon,gevşek cilt sütürleri ile kapama, ikili antibiyoterapi, tetanoz profilaksisi, hospitalizasyon takibi ve erken fizyoterapiyi içeren bir tedavi protokolü uygulandı. Serimizdeki hastaların yaşları 16-35 arasındadır. 4 hastada indeks parmak yaralanması görüldü (Tablo 1). 3 olgunun sol eli, 2 olgunun sağ eli yaralanmıştı. Hastaların hepsi boya tabancası ile yaralandı. Yaralanma ile hastanemize gelme arasında geçen süre 1 saat ile 3 hafta arasında değişmektedir. 3 olgu 2 saat ve altında bir süre içinde mü-

Hasta ismi	Yaş	Lezyon bölgesi	Materyal	Gecikme	Tedavi	Anestezi	Sonuç	İşe dönme süresi
1 E. E.	35	Sağ indeks parmak	Boya	3 hafta	1. Yetersiz drenaj 2. Amputasyon	Aksiller blok	Amputasyon	6 hafta sonra işine döndü
2 S. K.	24	Sol indeks parmak pulpası	Tiner	3 saat	1. Dekompresyon+ debridman + irrigasyon	Digital blok+ digital turnike	Normal	4 hafta sonra işine döndü
3 F. D.	24	Sol indeks parmak pulpası	Boya (beyaz)	2 saat	1. Dekompresyon+ debridman+ irrigasyon	Aksiller blok+ pneumatik turnike	Normal	6 hafta sonra işine döndü
4 R. B.	16	Sağ indeks parmak	Boya (antipas)	48 saat	1. Dekompresyon+ debridman 2. Amputasyon + dorsal orta falanks flebi	Skalen blok+ pneumatik turnike	Amputasyon	4 hafta sonra işine döndü
5 A. S.	35	Sol el thenar	Boya	1 saat	1. Dekompresyon + debridman+ irrigasyon	Aksiller blok+ pneumatik turnike	Normal	1 hafta sonra işine döndü

Tablo 1

Çalışma	Olgu sayısı	Ampute olan parmak sayısı	Gecikme süresi
Stark ve ark. (7)	14	5	6 saat 2 gün 3 gün 8 gün 21 gün
Gelberman ve ark. (1)	6	5	12 saat ve altı
Neal ve Burke (4)	4	3	7 saat 10 saat 12 saat
Bora ve ark.	5	2	2 gün 21 gün

Tablo 2

dahale gördü ve hiçbiri amputasyona gitmedi. 2 gün ve 21 gün sonra görülen hastaların ikisi de amputasyona gitti. Hastalar işlerine yaralanmadan 1 hafta ile 6 hafta sonra geri döndüler. Fonksiyonel açıdan amputasyon dışında herhangi bir eksiklikleri olmadı. Olguların biri dışında hepsine acilen radikal cerrahi girişim yapıldı. Bir olgunun ise ilk müdahale ve yetersiz drenajı başka bir hastanede yapılmış, nekroz gelişince hastanemize başvurdu.

Tartışma

5 olgumuzun 4'ünde işaret parmağında lezyonun görülmesi diğer araştırmalar ile uyumludur (4, 7). Fakat bizim serimizde sol el yaralanmasına hafif bir eğilim vardır. Stark ve ark. (7) yaralanma ile uygun tedavi arasında geçen süre yani gecikmenin sonuçlara etkisinin en önemli faktör olduğu görüşüne katılıyoruz. 3 olgumuz 2 saat ve altında geldi, anatomik eksiklik ve hiçbir fonksiyonel sorun olmadan tedavileri sonlandı. Fakat 2 gün ve 3 hafta gecikmiş olan iki hastamız amputasyona gitti. Hiçbir olgumuzda enjeksiyon materyali olarak yağ içeren bileşikler yoktu. Bu yüzden kronik sorunları olan hastamız olmadı ve fonksiyonel sonuçlarında hiçbir hareket kısıtlılığı veya eklem sertliği gözlenmedi.

Bizim serimizde; 4 olguda boya, bir olguda tiner (2. hasta) enjeksiyonu olmuştur. Bu yüzden klinik tablo çok hızlı ilerledi. Özellikle olgu no: IV'de şişlik, ödem, kızarıklık, ısı artımı, ateş ile birlikte ağır enflamasyon ve toksik irritasyon bulguları var idi. Yaralanmada enjeksiyon basıncının, enjekte madde miktarının önemli olduğu görüşünü ileri süren Kaufman'a katılıyoruz (3). Bizim bir olgumuzda (4. hasta) boya yalnız cilt ve bir miktar da cilt altında bulundu. Tenar bölgedeki kas fasialarını delmemiş idi. Lokal cilt ve minimal cilt altı debridmanından sonra hiçbir komplikasyon olmadan iyileşti. Bize göre yüksek basınç tabancasının hedef organa olan uzaklığında klinik sonuçlarda önemli bir etken olduğunu düşünüyoruz. Sağaltım sırasında yalnızca bir olguda (2. hasta) digital blok anestezi ve parmak turnikesi kullanılmasına rağmen klinik bir komplikasyon görülmedi. Stark ve ark. kesinlikle digital blok anestezi kullanılmaması gerektiğini, bunun parmaktaki zaten artmış olan intertisiel basıncı daha çok arttırabileceğini veya damarlarda spazma neden olabileceğini düşünüyor ve olgularının 4'ünde oluşan sorunları ve dolaşım bozukluklarını digital blok'a bağlıyorlar (7). Biz de bu görüşe katılıyoruz, en azından lojik bir yaklaşım olduğunu düşünüyoruz. Aksiller, Skalen blok anestezinin iyi bir seçenek olduğunu ve vazodilatasyona neden olduğu için vaskülarizasyonun artabileceğini düşünüyoruz. Buna karşın genel anestezinin hipotensifetkisinin dezavantaj olabileceğini düşünüyoruz. Olguların hiçbirinde fleksor tendon kılıfının açılmadığı ve bizim olgularımızda boyanın kılıfın içine girmemesi ile Neal'in serisine benzerliğini belirtmekteyiz (4).

Kaufman'a göre; yüksek basınç yaralanmaları hızlı fiziksel ve kimyasal destrüksiyonun büyük olduğu ve parmakta geniş bir doku tahribi olduğundan yüksek basınç ile boya enjeksiyonunun geri dönüşsüz bir yaralanma olduğunu düşünüyor, bu yüzden sağaltımın primer amputasyon olması gerektiğini, böylelikle fonksiyonel yetmezlikler, hareket kısıtlılıkları ve duyusuzluğa bağlı sorunları olmayıp hastanın erken işine dönebileceğini düşünüyor (3).

Stark'a göre yaralanmadan sonra geçen zamanın ve acil radikal dekompresyon, prognoz'a etkiyen en önemli faktördür (7). Gelberman'a göre gecikme süresinin yanı sıra, materyalin cinsi ve yaralanma derecesinin de sonuçlarla yüksek düzeyde ilişkide olduğu (1), Gillespie'e göre; parmakta olan bu tür yaralanmaların sonuçlarının avuç içine göre daha kötü olması ve çoğunlukla dolaşım bozukluğu ile sonuçlanması

(2), elin daha geniş bir volümü dolaşım bozukluğuna uğramaksızın kompanze edebilmesiyle açıklanabilir.

Boya tabancasında olan yaralanmalarda yağ ile olana göre kimyasal tahribat daha akut başlar ve akut olarak biter. Geç fibrozis ve hareket kısıtlılıkları görülmez (1, 4). Bizim serimizde hastaların işine dönme süresi bir hafta ile 6 hafta arasında değişmektedir ve literatürdeki en kısa süredir (ortalama 4.2 hafta) (1, 4, 7). Elde yüksek basınçlı boya tabancası ile oluşan enjeksiyon yaralanmalarında 1967'den evvel yalnızca 5 olgu yayınlanmış, hiçbirinde cerrahi girişim yapılmamış ve tümü ampute olmuşlardı (7). 1967'de bu konudaki en geniş seri yayınlanmış ve 14 olgudan (minör olgular ve tiner ile olan yaralanmalar dahil) radikal acil cerrahi ile yalnızca 5 tanesinde sekonder amputasyon gerekli olmuştur (7). 1975'te Gelberman ve ark. 6 olguluk boya tabancası yaralanmasına acil radikal dekompresyon, debridman ve irrigasyon yapılmış. Sonuçta 5'i sekonder amputasyona gitmiştir (1). Neal ve Burke'nin 1991'de yayınlanan çalışmalarında boya tabancası yaralanması olan 4 hastanın ilk cerrahi dekompresyon ve debridmandan sonra 3'ünde sekonder amputasyona gidilmiştir (4). Bizim serimizde ise 5 hastamızın 2'sinde amputasyona gidilmiştir (Tablo 2). Stark'a göre; primer tedavisinde digital blok anestezi yapılmamalı ve küçük bir insizyon ile dekompresyon yapılmamalıdır (7). Bu işyerlerinde çalışan işçiler, yöneticiler bilgilendirilmeli ve tedavileri el cerrahisi merkezlerinde yapılmalıdır. Pratisyen hekimler bu yaralanma konusunda bilgilendirilmelidir (4).

Kaynaklar

1. Gelberman, RH., et al: High-pressure injection injuries of the hand. JBJS 57-A: 935, 1975.
2. Gillespie, CA., et al: Airless paint gun injuries: Definition and management. Am. J. Surg. 128, 383, 1974.
3. Kaufman, HD.: The Clinicopathological correlation of high-pressure injection injuries BR. J. Surg. 55, 214, 1968.
4. Neal, NC., Burke, FD.: High-pressure injection injuries. Br. J. Accident Surg. 22-6, 467, 1991.
5. Rees, CE.: Penetration of tissue by fuel oil under high pressure from diesel engine. JAMA, 109, 866, 1937.
6. Smith, FH.: Penetration of tissue by grease under pressure of 7000 pounds. JAMA, 118, 907, 1939.
7. Stark, HH., et al.: Paint-gun injuries of the hand. JBJS 49-A, 637, 1967.

Yazışma adresi:
Uzman Dr. Arslan Bora
1418 Sokak No. 14
35230 Kahramanlar, İzmir, Türkiye