T.C.
SAĞLIK BAKANLIĞI
İZMİR ATATÜRK EĞİTİM VE ARAŞTIRMA HASTANESİ
2. ORTOPEDİ VE TRAVMATOLOJİ KLİNİĞİ
Klinik Şefi: Prof. Dr. Osman Arslan BORA

EL PARMAK AMPUTATLARININ DAMAR YATAKLARININ İNCELENMESİ VE GÖRÜNTÜLENMESİ (KADAVRA ÇALIŞMASI)

UZMANLIK TEZİ

Dr. Mehmet Ali UYSAL

İZMİR/2011

T.C.
SAĞLIK BAKANLIĞI
İZMİR ATATÜRK EĞİTİM VE ARAŞTIRMA HASTANESİ
2. ORTOPEDİ VE TRAVMATOLOJİ KLİNİĞİ
Klinik Şefi: Prof. Dr. Osman Arslan BORA

EL PARMAK AMPUTATLARININ DAMAR YATAKLARININ İNCELENMESİ VE GÖRÜNTÜLENMESİ (KADAVRA ÇALIŞMASI)

UZMANLIK TEZİ

Dr. Mehmet Ali UYSAL

TEZ DANIŞMANI

Prof. Dr. Osman Arslan BORA

YARDIMCI ÖĞRETİM GÖREVLİLERİ

Yrd. Doç. Dr.Selçuk TUNALI
Hacettepe Üniversitesi Tıp Fakültesi Anatomi Anabilim Dalı

Uzm. Dr. Arzu AVCI
İzmir Atatürk Eğitim ve Araştırma Hastanesi Patoloji Anabilim Dalı

İZMİR/2011

İÇİNDEKİLER

1. GİRİŞ, AMAÇ VE VARSAYIM 1
1.1. GİRİŞ 2
1.1.1. Göreceli Endikasyon?(Zorlamalı Endikasyon?) 2
1.1.2. Hangi parmaklar? 2
1.2. AMAÇ 3
1.3. VARSAYIM 3
2. GENEL BiLGiLER 4
2.1. Mikrovasküler Cerrahinin Tarihsel Gelişimi 4
2.2. Tıbbi Görüntüleme Yöntemlerinin Tarihçesi 5
2.3. Parmak Kopmalarının ve Replantasyonların Tanımı, Yaygınlığı ve Maliyeti 5
2.3.1. Replantasyon Tanımı 5
2.3.2. Cerrahi Yönetim (Sırasıyla) 5
2.3.3. Epidemiyoloji (Yaygınlık, Maliyet) 6
2.4. Ampute Parçanın Taşınması ve Saklanması 7
2.5. Endikasyonlar 8
2.5.1. Hastaya Bağlı Endikasyonlar 8
2.5.2. Yaralanma Şekillerine Bağlı Endikasyonlar 8
2.5.3. Lokalizasyon ve/veyaTekli, Çoklu Amputasyonlar 9
2.5.4. Özellikli Durumlara Bağlı Endikasyonlar 9
2.5.5. Süreye Bağlı Endikasyonlar 9
2.6. Hücre Ölümü Fizyopatolojisi ve Doku Değişiklikleri 10
2.6.1. Kan Akımı Ne İçin Gereklidir? 10
2.7. Damarın Yapısı, İşlevi ve Hemodinamiği 13
2.7.1. Parmak Replantasyonu; Hangi Damarlar? 13
2.7.2. Mikrodolaşım Bileşenleri ve Görevleri 14
2.8. Plastinasyon Tanımı ve Uygulanımı 17
2.9. Konvansiyonel Anjiografi, Çok Kesitli Bilgisayarlı Tomografi ve Üç Boyutlu Görüntülemelerin Tanımı, Yarar ve Zarar İlişkileri 20
2.9.1. Klasik Anjiografi ve BT Anjiografi 20
2.9.2. Anjiyografi 21
2.9.3. Anjiyografinin Komplikasyonları 22
2.9.4. Rekonstrüksiyon ve Reformasyonların Oluşturulması 23
2.10. Elde Damarsal Anatomi 24
3. GEREÇ VE YÖNTEM 25
3.1. Gereçler 27
3.2. Yöntem 27
3.2.1. I.Aşama: Parmak Amputatlarının Damarlarının Boyanması 27
3.2.2. II.Aşama: Dinamik Konvansiyonel Anjiografi Uygulanması 28
3.2.3. III.Aşama : Çok Kesitli BT ve (3 D) Rekonstrüksiyonu 28
3.2.4. IV.Aşama: Dinamik Anjiografide Belirlenen Şüpheli Bölgelerin Cerrah Mikroskop Yardımıyla Keşfedilmesi ve Mikroskobik görüntü Alınması 28
3.2.5. V.Aşama: Aksiyel BT Uygulanan Amputatlardan Aksiyel Doku Kesiti Alınması 28
3.2.6. VI. Aşama: Histomorfolojik İnceleme 29
3.2.7. VII. Aşama: Plastinasyon 30
4. BULGULAR 31
4.1. Amputatların Yaralanma Çeşitlerine Göre Görüntü Özellikleri 33
4.1.1. Avulze Grup 33
4.1.2. Lokal Ezici Grup 47
4.1.3. Geniş Ezici Grup 63
4.2. Verilerin İstatistiksel Analizi 81
5. TARTIŞMA VE SONUÇ 86
6. ÖZET 89
7. KAYNAKLAR 90

1. GİRİŞ, AMAÇ VE VARSAYIM

Resim 1: Sanatçı Guido Reni tarafından resmedilen Roma Pauline Kilisesi'ndeki portrede; St. John Damascus'un kopan sağ elinin melekler tarafından onarıldığı tasvir edilmektedir.(1575–1642). Martin A. Posner, MD, Elio Rinaldi, MD 'Upper Extremity Replantations in Renaissance Art' . JHS; Vol 33A, (1440-1441),October 2008. den Türkçeye çevrilerek alınmıştır.

1.1. GİRİŞ

1.1.1. Göreceli Endikasyon? (Zorlamalı Endikasyon?)

Mikrovasküler anastomoz, mikrocerrahinin temel uygulamalarından biridir. Günümüzde başarılı bir serbest doku naklinin veya uzuv replantasyonunun kilit basamağı mikrovasküler anastomoz aşamasıdır. Günümüze kadar çok çeşitli dikiş tekniklerinin yanı sıra damar içi ve dışında kullanılan aletler, mikrovasküler staplerler, çeşitli yapıştırıcılar ve lazer teknolojisi kullanılarak gerçekleştirilen damar anastomozları tarif edilmiştir.

Literatürde birçok klinik ve deneysel çalışma yapılmış olmasına rağmen; Replantasyon için objektif kriterlerin sınırlarının keskin olarak çizilememiş olması, zamanla mikrocerrahinin gelişimine paralel olarak; 'Göreceli Endikasyonlar' ve 'Nadir Endikasyonlar' başlıklarını doğurmuştur. (1, 2, 3, 4, 44, 46)

El cerrahisinde; replante edilmiş uzuvlarda, perfüzyonun devamlılığının araştırılmasında; klinik muayene yanı sıra birçok non-invaziv görüntüleme araçları ile birlikte konvansiyonel anjiografi kullanılabilir olmasına rağmen(5); ampute olmuş parmaklarda replantasyonun uygun olup olmamasına karar vermede; mevcut objektif kriterler, klinik muayene yöntemleri, direk radyografik tanı yöntemleri ile sınırlı kalınması; başka görüntüleme yöntemlerinin varlığı ve geliştirilebilmesi ile sağlanacak katkılar şüphesiz yararlı olacaktır.

Replante edilmesi uygun bulunmayan, çöpe atılacak veya çürüyecek olan parmak amputatlarından nasıl yararlanabiliriz sorusu çalışmamızda görüntüleme yöntemleri üzerine odaklanmaya yöneltmiştir.

Çalışmamızda damar yataklarında gerçekleşen olayların; konvansiyonel anjiografik incelenmesi, bunların tomografik görüntülerinin 3-boyutlu olarak bilgisayar ortamına aktarılmasının sağlanması ile tıbbi görüntüleme yöntemlarından ve gelişen bilgisayar teknolojilerinden faydalanarak, tanı koymada ve replantasyon endikasyonlarının net belirlenemediği veya göreceli endikasyon durumlarında mikrocerrahlara faydalı olabileceğini ve fikir verebileceğini düşündük.

Ayrıca çalışmamızda plastinasyon yöntemini kullanmamızın, zamanı durdurarak, anatomi dersleri ve mikrocerrahi eğitimlerinde, parmakların yaralanma şekillerine göre uğradıkları hasarların sergilenmesinin görsel tıp eğitiminde katkı sağlayacağını düşündük.

1.1.2. Hangi Parmaklar?

1) El birinci parmakları; replantasyon kararı için, zorlamalı endikasyon olup mutlaka replante edilmesi önerildiği için,

2) Çocuk hastalara ait parmaklar; yine zorlamalı endikasyonlar içerisinde olup, ayrıca gerek ritüeller, gerekse ailelerin travma sonrası olay karşısında kriz yönetimlerinin yetkin olamayışı, tutumları ve yargılarında daha tepkisel ve beklentilerinin daha yüksek oluşu, etik kurullar açısından ayrı bir tabloda değerlendirilmesi nedeniyle çalışma dışı bırakıldılar.

Bu nedenle bu çalışmada **çeşitli nedenlerle kopmuş, giyotin tipi amputasyonlar haricindeki lokal ezici, geniş ezici ve avulsiyon tipi yaralanmış ve mikrocerrahlar tarafından replante edilmesi uygun görülmeyen 2., 3., 4. ve 5. parmak total amputatlardan soğuk iskemi sınırları içerinde olanlar** değerlendirme ve gözleme alındı.

Literatürde "What to do with non-replanted hands?" Stenekes M.W. ve Nicolai P.A.'nın tümör nedeniyle bir eli ampute olmuş tek olgu örneği dışında, amputatların değerlendirilmesi ile ilgili çalışmalara rastlanmadı.

Bu çalışma özgün, bağımsız, müdahalesiz, tarafsız, gözlemsel yaklaşım ve metodoloji içeren kadavra çalışmasıdır.

1.2. AMAÇ

El parmak total amputasyonlarının replantasyonu, çeşitli yaralanma tiplerine bağlı amputatlarda, damar yataklarına lateks – kontrast madde karışımı uygulanarak konvansiyonel, 3 boyutlu anjiografik, plastinasyon gibi görüntüleme yöntemleriyle;

1) Amputatda oluşan hasarın doğasını ortaya koymayı,

2) Ampute parçaların, değerlendirilebilir, kullanılabilir ve kalıcı olabilmelerini,

3) Tanısal katkı sağlamayı

4) Uygulanacak mikrocerrahi yönteme yol göstermeyi amaçlar

1.3. VARSAYIM

Farklı yaralanma tiplerine bağlı, parmak amputasyonlarında, amputatlarda damarsal ağlardaki patolojik sürecin, farklı tip görüntüleme ve boyama yöntemları ile benzer özellikler gösterebileceğinin araştırılması.

2. GENEL BİLGİLER

2.1. Mikrovasküler Cerrahinin Tarihsel Gelişimi

Vasküler cerrahi uygulamalarının başlangıcı oldukça eskidir. Milattan sonra ikinci yüzyılda antik Efes'te Ruphus, M.S. 130-200 yıllarında Galen, ve M.S. 500-550 yıllarında Amida'h Aetius'un kanayan arter ve venleri bağlayarak kanamayı durdurdukları bilinmektedir.

Mikrocerrahinin gelişimi ile damarların tamiri ve anostomozu önem kazanarak, birçok yenilikler ve gelişmeler eklendi.1887 de Halstead major replantasyonla işe başladı. 900'lü yıllarda intimal iyileşmenin Jones tarafından fark edilmesiyle ciddi bir ilerleme sağlanmıştır (6).

1996 da Carrel ve Guthrie köpekte başarılı uzuv replantasyonu uyguladılar.

1950'lerde organ transplantasyonları alanında gelişmeler sayesinde mikrocerrahi sütur teknikleri gelişmeye başladı.

Mikroskobun icadıyla beraber mikrovasküler cerrahide basamak atlanmış oldu. 1960'da Jacobson ve Suarez mikroskop yardımıyla küçük damarları tamir etti(8).

1963 de Kleinert ve arkadaşları, 1968'de Lendvay ve arkadaşları ilk olarak tam olmayan parmak amputasyonlarında dijital arter tamiri yaptılar.

1962'de Malt ve McKhann 12 yaşında hastada ilk başarılı ön kol replantasyonunu gerçekleştirdiler(9). Bu başarılı replantasyon haberi Japonya ve Çin'e sıçradı.1964'de Tamai mikrocerrahi alanında araştırmalara başladı.

Birçok başarısız deneyimin ardından Kamatsu ve Tamai 28 yaşında erkek hastada MCP eklemden total olarak ampute 1. parmak replantasyonunu gerçekleştirdiler (10).

1967'de Çin'de 20 adet başarılı parmak replantasyonunu(11) yayınladılar. Böylece replantasyon merkezlerinin kurulması ve çoğalması Amerika ve Avustralya'da da mikrocerrahinin doğmasına sebep oldu.

Yaşargil ve arkadaşları ilk yüzeyel temporal arter -orta serebral arter anastomozunu uygulayan, ilk otogrefti kullanan ve ilk mikrocerrahi kursu düzenleyen kişilerdir. Ülkemizde ilk mikrocerrahi uygulamaları 1970'li yıllarda başlamıştır. İlk replantasyon ve ilk ayaktan ele parmak transferi 1978 yılında Gülgönen tarafından uygulanmıştır. İzmir'de ilk kez Dr. Arslan Bora tarafından Temmuz 1986'da revaskülarizasyon, 1987'de replantasyon uygulanmıştır.

Daha sonraları Gülgönen ve arkadaşlarının Fransız Pasteur Hastanesi Mikrocerrahi Merkezi'nde uzun yıllar sürdürdükleri uluslararası düzeydeki mikrocerrahi uygulamaları bu tekniğin ülkemizde gördüğü ilgi artarak, verici–alıcı arasındaki transplant rejeksiyonu (nakil reddi) üzerinde ve nakil sonrası kullanılacak olan bağışıklık sistemini baskılayan ilaçların etkileri hakkında daha fazla bilgi sahibi olunması, uygun endikasyon seçimi, yaygınlaşmasına katkıda bulunmuştur.

Ülkemizde ilk olarak 26 Eylül 2010 da Akdeniz Üniversitesi Tıp Fakültesi'nde Doç.Dr. Ömer Özkan'ın başkanlığındaki ekip tarafından aynı hastaya çift kol nakli olarak uygulanmıştır.

2.2. Tıbbi Görüntüleme Yöntemlerinin Tarihçesi

1959 yılında koroner damarların görüntülemede anjiografinin önemi vurgulanmış, böylece diğer cerrahi alanların da dikkatini çekmiştir(7).

BT teknolojisinde ulaşılan son nokta, çok kesitli BT'dir (ÇKBT). Helikal taramanın geliştirildiği 1989 yılından sonra 1991'de 1 mm'nin altında kesit alabilen cihazlar üretilmiştir. Aynı yıl bugünkü ÇKBT teknolojisinin öncüsü ikiz detektörlü helikal BT'de geliştirilmiştir. 1993'te gerçek zamanlı BT'nin kullanıma sokulmasıyla BT floroskopi altında biyopsi işlemlerinin yapılabilmesi, damar yapıları ya da organlar içindeki kontrastlanmanın monitörizasyonu (otomatik bolus yakalama programları) mümkün hale gelmiştir. 1998 yılında da ilk çok kesitli bilgisayarlı tomografi klinik kullanıma girmiştir (12, 13, 14). *"Multislice CT", "multidetectör CT"* gibi isimler ile anılmaktadır. Gelişen teknolojiyle beraber 2000'li yıllarda kesit sayıları giderek artmıştır. Bilgisayarlı tomografi teknolojisindeki gelişmeler sayesinde çok küçük damarların da görüntülenebilir olması, hem beyin damarlarının hem de koroner vasküler yapıların tomografi ile değerlendirilmesine imkan sağlamıştır (15, 16, 17).

2.3. Parmak Kopmalarının ve Replantasyonların Tanımı, Yaygınlığı ve Maliyeti

2.3.1. Replantasyon Tanımı:

Başarılı replantasyon için esas sadece katı mikrovasküler cerrahi özenle damar anastomozları değil, kopan sinir uçlarının yeterli adaptasyonu, tendon ve kemik onarımı olmak üzere tüm organın tamirini içerir.

Replantasyon, tamamıyla kopmuş ve hastaya ait amputasyon sonrası tamamen ayrılmış geride kalan 'güdük' denilen uçla, kopan parçanın (uzvun) tekrar bir araya getirilme ve onarılması işlemidir.

Revaskülarizasyon ise, yumuşak doku bağlantısının devam ettiği (cilt, tendon, sinir gibi) yaralanan kısımdan tamamıyla ayrılma olmayan durumlarda yapılan tamir işlemidir. Burada önemli olan, arada besleyici bir akımın devam edip etmediğidir.

Hem endikasyonu hem de sonucu etkileyen en önemli parametrelerden olan, dokunun canlılığını sürdürme ihtimali, revaskülarizasyonda, replantasyona göre yüksektir. En azından sağlam venöz drenaj mevcut olabilir(3, 4, 33, 44, 45, 46). Bu çalışmada, sınırları daraltmak için, öncelik ve önem sırası bakımından revaskülarizasyon üzerinde durarak, damarları incelemeyi planladık.

2.3.2. Cerrahi Yönetim (Sırasıyla):

Cerrahinin hızlı, etkin, titiz ve sorunsuz sürmesi için;

1) Damarlar ve sinirlere işaret konulması,
2) Debritman,
3) Kemiklerin koşullara göre kısaltılıp, fiksasyon uygulanması
4) Ekstensör tendonların tamiri
5) Fleksör tendonların tamiri

6) Arterlerin anastomozu; (Kritik Aşama: Literatürde Replantasyonların %35'i ikincil cerrahi düzeltme prosedürleri gerektirmekte (2, 20) olduğu, uç uca anastomoz yerine, ilk müdahalelerde uygun uzunlukta ven greftlerinin seçiminin özellikle avulze veya geniş ezilme yaralanmalarda bir mihenk taşı olduğunu göstermektedir. Bu yaralanma tiplerinde, ilk müdahalelerde mutlaka primer uç uca anastomoz yerine ven grefti ile tamir konusunda ısrar etmenin, başarı şansını yükselterek, hem ikincil operasyon oranlarını, hem de maliyeti azaltacağını düşünmekteyiz. Dolayısıyla, bu çalışma anjiografik olarak, damar yatakları (çap, uzunluk ve hasar) ve kemik ilişkilerinin hızlı ve etkin şekilde, gözlenebilmesi ve değerlendirilebilmesi imkânı sağlamaktadır.

Chang ve ark. replantasyonun sırasıyla ilgili basit manevralar geliştirmişlerdir.(21)

İleride bu konuda yapılacak ilave araştırmalarla beraber, Per-op, güdük ve amputat kısmın, damar yataklarının çap ve uzunluklarının, kemikle ilişkilerinin güncel görüntüleme yöntemlarıyla ve 3 boyutlu rekonstrüksiyonlar ile birleştirilmesiyle, rutin kullanılabilir bir yöntem haline geleceğini ön gördük.

7) Sinirlerin tamiri,

8) Venlerin anostomozu Distal uç amputasyonlarında ven anostomozu uygulanmadan başarılı sonuçlar literatürde, mevcuttur (3, 4, 20, 22, 44, 46).

9) Cilt örtüsünün değerlendirilmesi ve şartlara göre tedavi seçimi:

a) Greft

b) Flep

c)Primer Tamir

d) Sekonder iyileşme.

2.3.3. Epidemiyoloji (Yaygınlık, Maliyet):

Replantasyonun son 30 yıldır uygulanabiliyor olmasına rağmen bu konu ile ilgili literatürde sınırlı sayıda epidemiyolojik bilgi verilmiştir. Bu bilgiler hem doktorlar hem de sağlık politikası ile uğraşanlar için çok faydalıdır. 2000 yılı öncesi iki adet epidemiyolojik çalışma dikkat çekmiştir. 1976 Danimarka'da Kiil ve arkadaşlarının yaptığı çalışmada; '' 445 adet el ve parmak replantasyonu incelendi. Bu sayının %90'ı parmaklardı. %70'i DİP ve DİP eklem distali seviyesi idi.(23)"

1979 İsveç'te Nylander ve arkadaşlarının yaptığı çalışmada iş kazalarına bağlı amputasyonlar incelendiğinde 70'in üzerinde amputatın replante edilmeye uygun olduğu ancak %10'u kadarının replante edilebildiği gözlendi. Bu da o dönemde İsveç'te replantasyonun kullanım azlığı açısından dikkat çekici bulunmuştur(24).

Chung ve arkadaşlarının 1996'daki derlemelerinde, 'Sağlık Korumaları Bedeli ve Kullanım Projesi–3 ve Ülke çapında Hastanede Yatan Hastalar -5' eldeki verileri açıkladılar. Bu verilerin %20'si kamu hastanelerini içeriyordu. On dokuz eyaletteki 906 hastanede toplam 6,5 milyon hastanın yatmış olduğu bilgisine ulaşıldı. Bunlardan 304 hastanın parmak replantasyonu nedeniyle yatarak tedavi gördüğü gözlendi. Çok ilginç olarak sadece %15 (yaklaşık 13) hastanede replantasyonların

uygulanabildiği sonucuna ulaşıldı. Birçok hastanede (%60) senede sayıca yalnız 1(bir) olguda replantasyon yapıldığı, %2 kadar hastanede senede sayıca 10'un üzerinde replantasyon uygulandığı gözlendi. Üniversite hastanelerinde bu replantasyon olgularının sadece %24'lük kısmının tedavi gördüğü bilgilerine ulaşıldı. Aynı raporda Chung ve arkadaşları Amerika'da uygulanan toplam replantasyon sayısının '*Healthcare Cost and Utilization Project'* verilerine göre sayıca (1.153: başparmak ve diğer parmaklar dahil), hastane maliyetlerinin toplamda 24 milyon dolar civarında olduğunu buldular. Bu sonuçlar doğrultusunda uygulanan replantasyon sayısının ülkeleri için az olduğunu düşündüler ve bu sayının az olmasını hastanelerin çoğundaki sınırlı mikrocerrahi deneyim olduğuna bağladılar(25).

Eskişehir Osmangazi Üniversitesi Tıp Fakültesi Plastik Rekonstrüktif ve Estetik Cerrahi Adanda Ocak 2004-Aralık 2008 yılları arasında yatarak tedavi edilen 1205 adet el travmalı hastaya ait verilerin retrospektif analizi incelendiğinde;

Hastaların 1053'ü (%87,3) erkek, 152'si (%12,7) kadın olduğu, 157 hasta (%13) 18 yaş altı pediatrik grupta yer alırken, 980 hasta (%81,3) genç erişkin-erişkin yaş grubunda, 68 hasta (%5,7) ise geriatrik yaş grubunda olduğu, etiyolojik faktörler incelendiğinde 393 hasta ile (%32,6) kesici-delici alet yaralanmaları ilk sırada yer almakta olup, ikinci sıklıkta 103 hasta ile (%8,5) cama yumruk atma bulunmaktaydı. 228 hasta (%18,9) iş kazası nedeniyle kliniğe başvurmuş olup adli vaka olarak değerlendirilmişti(26).

2.4. Ampute Parçanın Taşınması ve Saklanması:

Kanayan damarlar kanamanın durdurulması için asla klemple kıstırılmaz. Extremite yukarda ve hareketsiz tutularak lokal bası uygulanır. Temiz bir gazlı bez (salin veya ringer laktat ile ıslatılmış) içine sarılarak bir plastik poşet içine konurken, başka bir poşet içine de buz konur (buzla direk temas önlenmelidir). Bu karışım ortalama 4-6 santigrat derece olmalıdır. Bu işlem iskemi süresine uzatarak dokunun canlı kalmasını sağlar (27).

Taşıma esnasında ampute parçada, sağlam dokuya göre; **1)** Kan akımının (perfüzyon ve oksijen içeriği)olmaması, **2)** Boyut olarak küçük olması, **3)**Bulunduğu kap ve içindeki sıvı ile ısı alışverişi olması gibi olumsuzluklar ısı kaybını artırıcı etki yaparlar(28, 29). Bu nedenle bir taraftan soğuğa maruz bırakılmış amputatda iskemi süresinin uzamasından kaynaklanan replantasyon başarısızlıklarından bahsederken, diğer taraftan uygun olmayan ısıların da (aşırı soğuk) direk soğuk hasarı oluşturduğu ya da pre-op gizli kalmış soğuğa bağlı hücre hasarının, post-op dönemde iskemi - reperfüzyon oluşumu sonucu reperfüzyon hasarı oluşturduğu literatürde gösterilmiştir. En çok damar endoteli, kemik ve cilt etkilenir. Damarlarda oluşan vazokonstrüksiyonlarla ve değişikliklerle oluşan trombotik oklüzyonlar, kan akımını azaltarak sürece olumsuz katkı yaparlar(30, 31).

Çocuklarda 1-2 yıl soğuğa maruziyet sonrası büyüme gecikmesi, epifizyel hasar, fleksiyon deformiteleri, tırnak yatağı problemleri olduğuna dikkat çekilmiştir(31).

Literatürde hipotermik doku hasarı, kontrendikasyon olarak kaydedilmemiştir(32,34)

2.5. Endikasyonlar:

Leung ve arkadaşlarının 1985'de yaptığı çalışmayla başlayan ve hala güncelliğini koruyan konu, ampute parçaların nasıl replante edileceği değil, nasıl fonksiyonellik kazandırılabileceğidir. Bu, bize replante edilecek uzuvlarda, seçme ve eleme kriterleri açısından ışık tutabilir.

''Replantasyonda temel amaç, replante edilen uzuvda fonksiyonel kazancın, amputasyon veya ray rezeksiyon uygulanmasından daha avantajlı olması gerektiğidir. Aksi takdirde endikasyonlar tekrar gözden geçirilmelidir.''

Beris ve arkadaşları 'fonksiyonun öncelik ve önem teşkil ettiğini' savunarak katı ve titiz eleme kriterleri olması gerektiğini savunmuşlardır(3). Yine de endikasyonların arada olduğu koşullar devam etmektedir.

2.5.1 Hastaya Bağlı Endikasyonlar:

Hastaların;

1) Fizyolojik ve kozmetik beklentileri; Waikakul ve arkadaşlarının yaptığı geniş çaplı çalışmada: 552 hastanın, 1018 replante edilmiş parmakları incelendiğinde, izole tek parmak amputasyonları sonrası replantasyon uygulananlarda memnuniyet oranı düşüktü(2).

2) İş gücü kaybı: Kar-zarar durumu?.

3) Mesleği: Özellikle izole tek parmak amputasyonları için göreceli endikasyon oluşturabilir.

4) Hasta yaşı: İleri yaş hastalar.

5) Ek sağlık problemleri: Özellikle, otoimmun, periferik damar hastalıkları, diyabet gibi.

6) Hayati önemi olan diğer ek organ yaralanmalar, varlığı.

7) Özellikle, psikiyatrik hastalarda seçici davranılmalı post op çok yakın takip edilmelidirler.

8) Sigara alışkanlığı

2.5.2. Yaralanma Şekillerine Bağlı Endikasyonlar:

Replantasyonlar ile ilgili yapılmış çalışmalar incelendiğinde yaralanma tipi kurtarılma oranını ve fonksiyonel sonucu en çok etkileyen faktör olduğu görüldü (1, 2, 3, 4, 6, 7, 33, 44, 46).

2006 da yapılan meta analiz sonuçlarına göre keskin, giyotin tipi parmak amputasyonlarında kurtarılma oranları, ezici veya avulze tipi yaralanmalara göre 5,17 kat yüksekti. Başarı oranları sırasıyla, giyotin tip (%91,4), ezici tip (%68,4) ve avulze tip (%66,3) idi. Ayrıca bu çalışmada amputasyonun seviyesi ile replantasyonun başarısı arasında ilgi olmadığı gözlendi(1).

Avulze yaralanmalarda '*ribbon sign'* (kurdele işareti) gözlenmesi, özellikle travmanın damar duvarını bu işaret boyunca, longitudinal olarak geçtiğini ve hasarın oldukça fazla olduğuna dikkat çeker. Bu yaralanmalar da bu özellikleri ile kötü prognoz gösterir(35).

Geniş ezilme amputasyonları literatürde kesin kontrendikasyon olarak bildirilmektedir(36).

2.5.3. Lokalizasyon ve/veya Tekli, Çoklu Amputasyonlar:

1992'de 'izole tek parmak endikasyonları için zahmete değer mi?' sorusu ile W.Boeckx ve arkadaşları replante ettikleri 34 hastanın uzun dönem sonuçlarını incelediklerinde PİP eklem distalinden olan amputasyonlar için genel sonuçların başarılı olduğu ve tek parmak için bu seviyelerde olan amputasyonlarda zahmete değer olduğu sonucuna varmışlardır(13).

Özellikle izole tek parmak amputasyonlarından; ikinci ve beşinci parmakların FDS tendonlarının sonlandığı yerin proksimalinden ampute olma durumlarında, replantasyon işlemi göreceli kontrendikasyon olarak kabul edilmektedir. Çünkü post op dönemde bu parmaklarda gelişebilecek hareket kısıtlılığı ve fleksiyon kontraktürleri, parmakların birbiri üzerine binmesi, *grip strenght* (5.parmak için, cismi kuvvetli kavrama, sıkma)de azalma ve genel el fonksiyonlarında azalma oluşturma riskleri yüksektir.

FDS tendonun sonlandığı yerin, distalinden olan amputasyonlarda, fonksiyonel sonuçlar daha iyi iken, daha proksimalden olanların sonuçları, el fonksiyonlarına olumsuz etki yapmaktadırlar(2, 38, 39, 44, 45, 46, 48).

Distal falanks amputasyonları venöz anastomoz uygulanmadan, izole tek arter onarımı ile başarılı olarak tamamlanabilir. Venöz dönüş sülükler yardımıyla sağlanabilir(40).

İzole tek parmak avulze tip yaralanmalar (tip2 veya tip3-a) FDS tendonu sağlam kaldığı ve fonksiyonel sonuçları iyi beklendiği için replantasyon önerilir(41).

Ezici ve avülze yaralanmalarının çocuk hastalar ve/veya birinci parmak amputasyonlarında, replantasyon endikasyonu ile değerlendirildikleri veya başka bir parmağın ampute olan parça yerine, tamir edildiği gözlenmiştir.

Çoklu parmak yaralanmaları parsiyel el amputasyonları, ön kol ve dirsek amputasyonları protezlerle karşılaştırıldığında fonksiyonel sonuçlar, replantasyon uygulananlarda daha iyidir(20).

2.5.4. Özellikli Durumlara Bağlı Endikasyonlar:

Özellikle çocuk hastalarda meydana gelen parmak amputasyonları ve başparmak amputasyonlarında endikasyonlar zorlanmalıdır. Çocuk hastalar, dikkat çekici iyileşme ve fonksiyonel kazançlarının iyi seyretmesi nedeniyle, izole tek parmak avulze veya ezici yaralanmalar, herhangi bir seviyede teknik olarak mümkünse mutlaka replante edilmelidir(38).

Başparmak kaybı çok büyük biçimde elin fonksiyonunu bozar opozisyon hareketi için gereklidir.

2.5.5. Süreye Bağlı Endikasyonlar:

Uzamış iskemi süresi, amputatın canlılığını ve replantasyon sonrası süreci olumsuz etkiler. Ampute parçayı soğutarak, bu hücresel metabolizmayı yavaşlatmış ve kritik iskemi süresini uzatmış oluruz. Yoğun kas ihtiva eden dokular için sıcak iskemi süresi 6 saat iken, parmaklarda bu süre ortalama 12 saattir. 4 santigrat derecede korunma ile bu süre, yoğun kas ihtiva eden dokular için 12

saat, parmaklar için 24 saate kadar çıkabilir. Literatürde 33 saatlik sıcak iskemi sonrası ve 94 saatlik soğuk iskemi sonrası başarılı replantasyon sonuçları bildirilmiştir(42, 43).

2.6. Hücre Ölümü Fizyopatolojisi ve Doku Değişiklikleri:

2.6.1. Kan Akımı Ne İçin Gereklidir?

Beslenme, uzaklaştırma, enerji üretimi(ATP); hücre doku, organ ve organ sistemlerinin canlılığını sürdürebilmesi;

1) Oksijenin dokuya taşınması,

2) Glukoz, yağ asitleri, amino asitlerin dokuya taşınması,

3) Karbondioksitin uzaklaştırılması,

4) Hidrojen iyonlarının dokulardan uzaklaştırılması,

5) Doku iyon konsantrasyonlarının dengelenmesi,

6) Hormon ve haberci moleküllerin dokuya ulaştırılması için gereklidir

Hipoksi: Kan akımının devam etmesine rağmen oksijen miktarının azalmasıdır.

İskemi: Kan akınının azalması (daha ağır tablo) olarak ifade edilebilir. İskemi yaşayan canlıda devam ederse geri dönüşsüz aşama olan nekroz oluşabilir. Burada Akut hipoksi sonrası iskemi nedeniyle, önce ATP kaynağı tükenir, oksijen azalmasına bağlı bir süre sonra hücrede anaerobik solunum başlar. Hücresel ATP üretimi ve miktarı azalır. Laktik asit birikimi olur. GER'de bulunan 'sodyum-potasyum -ATP az' kanalı çalışmaz ve geri dönüşsüz olarak hücre içinde sodyum ve su birikir. Hücre hasarını tanımlayan 'hidrofik şişme' gerçekleşir. 'ATP bağımlı çalışan kalsiyum kanalları da bozularak hücre içi kalsiyum iyon oranı artar. Sitoplazmada vakuollü dejenerasyon, apikal hücre ödemi ve hücresel şişme ile beraber piknotik çekirdek görülür.

Akut lokal hipoksi: DNA ve RNA hasarı sonrası, reperfüzyon ile sonuçlanırsa, parankimal doku stromaya göre daha hassastır. Serbest oksijen radikalleri hücrede hasar oluşturur.(ksantin oksidaz enzimi anahtar rol alır)

Kronik hipoksi: Sürenin uzamasıyla ilişkili kombinasyonlar şeklinde oluşabilir.(19, 48)

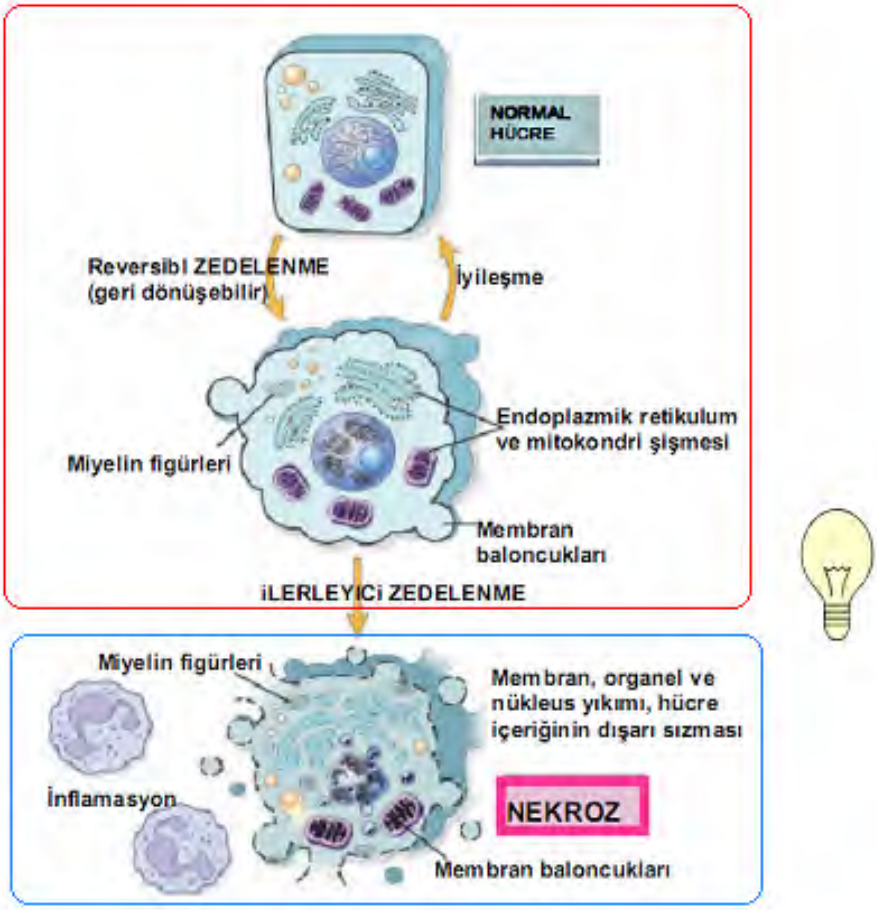

Resim 2: Robbins & Cotran Pathologic Basis of Disease, 7th Edition Elsevier Inc, St. Louis, MO (2005) p.3-46.den Türkçeye çevrilerek alındı(19, 48)

DOKU	*İSKEMİYE DAYANMA SÜRESİ*
KAS	**4 Saat**
SİNİR	**8 Saat**
YAĞ	**13 Saat**
DERİ	**24 Saat**
KEMİK	**4 Gün**

TABLO 1: Messina LM,Faulkner JA. The skeletal muscle. In Clinical Ischemic Syndromes, ed. G.B. Zelenock. CV Mosby Co, Philadelphia, pp. 457–481, Chap 24, 1990.'den Türkçeye çevrilerek alındı.

Nekroz, sadece yaşayan canlıda gerçekleşen, kısmi veya tam hücre ölümü sonucudur. ‘Sekestrum’ ve ‘otofaji’ söz konusudur. Yangı hücreleri süreçte rol oynar. Örneğin, iskemiye bağlı nekroz oluşan ekstremitede, yaşayan canlıda koagulasyon nekrozu olur, otolizis gözlenmez.

Apopitoz, programlı hücre ölümüdür. Burada bir takım genler rol oynamaktadır. Tümör hücrelerinde de görülür. Karyoheksis ve apopitotik cisimler rol alır. Aynı tip, farklılaşmış hücrelerde meydana gelir. Yangı hücreleri yoktur.

Ampute olup dışarı bırakılan amputatda, anaerop bakterilere bağlı ve lizozamal membran hasarı sonrası açığa çıkan lizozomal enzimlere bağlı otolizis gerçekleşir. Nekroz beklenmez. Otolitik hücreler söz konusudur. Ancak, biz bu çalışmada bütün amputatlara iskemi süreleri sınırlarında, işlem uygulayarak, formol solüsyonları içerisinde saklayarak süreci durdurduk.

Kas içeriği yoğun olan büyük ekstremite amputasyonlarında, kas dokusunun iskemi dayanıklılık süresinin kısa olması nedeniyle, daha aceleci olunmalıdır. Bu süre aşıldıktan sonra replantasyon uygulanırsa, ezilme sendromu, hiperkalemi, rabdomyolizis, Akut Tubüler Nekroza kadar ilerleyebilen olumsuz bir süreç başlayabilir.(iskemi- reperfüzyon hasarı ile açıklanabilir).

İskemi reperfüzyon hasarında, yangısal yanıt (nötrofil ve kompleman sistemi) ve oksidan üretimi suçlanmıştır.

Serbest oksijen radikallerinin direk hasarı yanı sıra kontrolsüz kalsiyum akışı da iskemi-reperfüzyon hasarında önemlidir.

2.7. Damarın Yapısı, İşlevi ve Hemodinamiği:

2.7.1. Parmak Replantasyonu; Hangi damarlar?

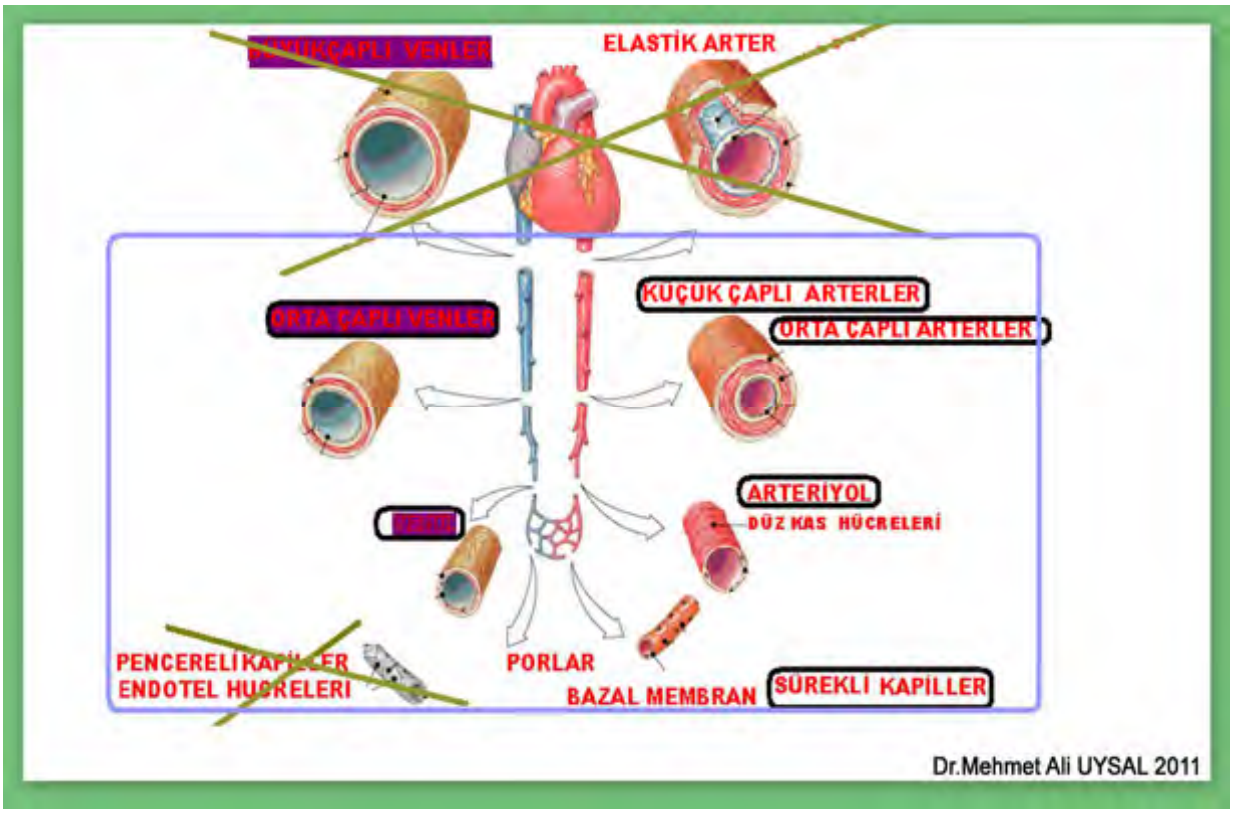

Resim 3: http://www.docstoc.com/docs/50495715/Blood-Vessels-and-Circulation'den Türkçeye çevrilerek alındı (erişim tarihi:01Kasım2010). Bu çalışmada, üzerinde çarpı işareti bulunmayan alanlardaki damar tipleri kastedilmektedir.

Kapiller damarlar ve venüller dışındaki bütün kan damarları genel olarak üç tabakadan oluşur

1) Tunika intima (İç tabaka):

2) Tunika media (Orta tabaka): Esas olarak sirküler düzenlenmiş düz kas hücrelerinden meydana gelir. Bu tabaka arterlerde iyi gelişmiştir. Kapiller ve postkapiller venüllerde bu tabakayı perisitler oluşturur.

3) Tunika adventisya (Dış tabaka): En dış tabakadır. Daha çok uzunlamasına düzenlenmiş kollajen ve elastik fibrillerden oluşur.

İntima ve medianın en iç tarafı damarsızdır ve kandan diffüzyonla beslenir. Elde, parmaklar düzeyinde kan damarı duvarlarındaki düz kaslar sadece myelinsiz sempatik sinir ağı (vazomotor sinirler) ile uyarılır (iskelet kasından farklı olarak.). Bu sinirler norepinefrin içerirler. Norepinefrin salınımı damarlarda vazokonstriksiyona neden olur.

Metarteriol, kapiller ve prekapiller sfinkterlerin çoğunun sempatik innervasyonu yoktur.

Venlerde sinir uçları hem adventisyada hem de mediada bulunur. Fakat total yoğunluk açısından arterler daha zengindir. Bu arterlerin gittikçe dallanmaları ile büyük çaptan daha küçük çaplı

damarlar (arteriyoller) oluşur ve bu dallanma damarın tek bir endotel hücreli tabaka (kapiller) olmasına kadar devam eder. Kapillerler, kardiyovasküler sistemin en küçük fonksiyonel elementidir.

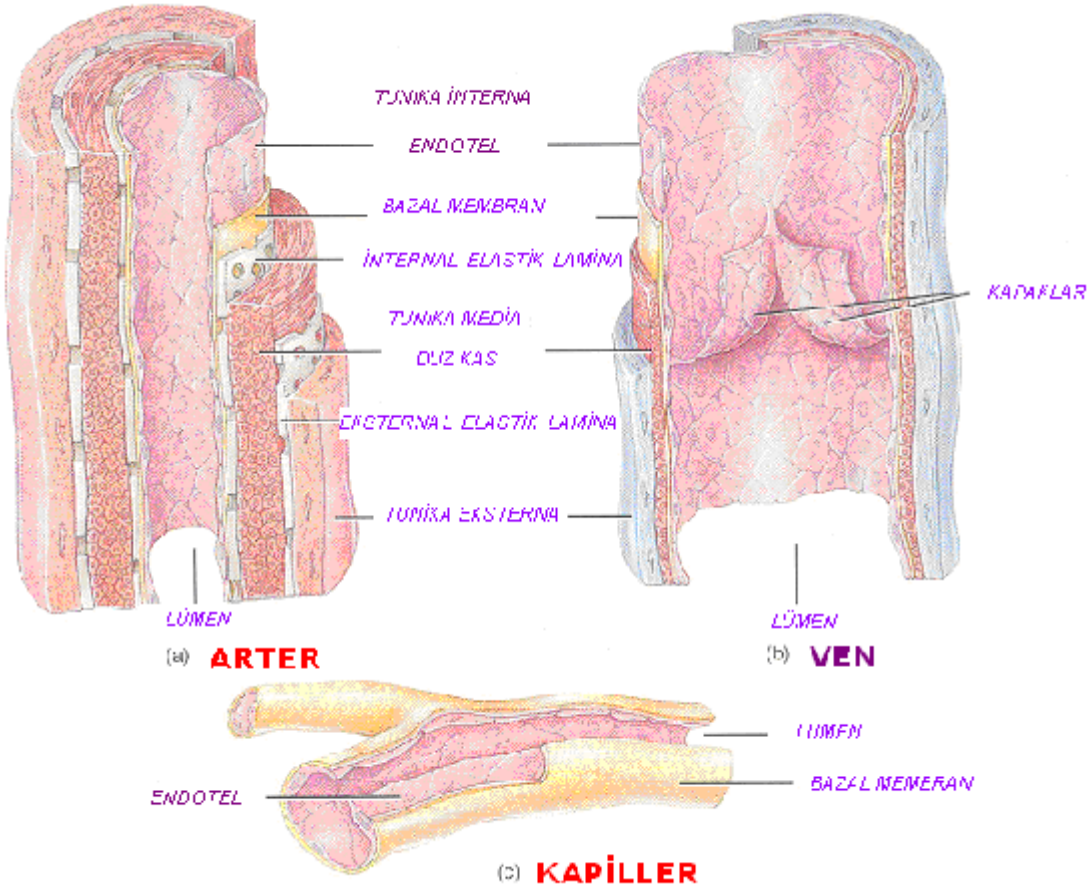

Resim 4: Tortora G, Derrickson B; Principles of Anatomy and Physiology, 11th Edition 2006 Wiley, chapt:21'den Türkçeye çevrilerek alınmıştır. *Arter*, kapiller ve venlerde farklar.

2.7.2. Mikrodolaşım Bileşenleri ve Görevleri:

Küçük bir kan damarında basınç azaldığında, basınç sıfır olmadığı halde, bir noktada akımın sıfırlandığı görülür. Bu olay kısmen eritrositlerin kendi çaplarından küçük kapiller yumaktan geçebilmesi için bir miktar zorlanmalarına bağlıdır. Diğer bir faktör ise, damarların kendilerine küçük de olsa belirli bir basınç uygulayan dokularla çevrili olmasıdır. Bu durumda damar içi basınç doku basıncının altına düştüğünde damarın kollabe olduğu (büzüştüğü) görülür (*Laplace* kanunu).

Arteriyoller, kapilleri ya da bazı dokularda daha sonra kapilleri oluşturacak olan Metarteriyolleri meydana getirir. Arteriyoller prekapiller sfinkteri kasarak ya da gevşeterek kapillerdeki kan akımını düzenlerler.

Metabolik aktivitesi fazla olan dokular (iskelet ve kalp kası) kapillerden zengindir.

Düz kaslar, tendon, sıkı bağ dokusu ve seröz membranlar gibi yapılar ise kapillerlerden fakirdir.

Kapiller yatak kan ve doku arasında gaz ve katı maddelerin karşılıklı olarak değişimini sağlar (**Beslemeli Akım**).

Kapillerden bir metarteriyol veya şant aracılığıyla pas geçen (**Beslenmesiz Akım veya Şant Akım**)olarak bilinir. Arteriyovenöz anastomozlar deride belirli bölgelerde (dudaklar, burun, kulak, el ve ayak parmağı gibi) yaygın olarak bulunur. Bunlar ısı yönetiminde önemli rol oynarlar.

Gerçek kapillerler arteriyel uçtan venöz uca doğru genişleyen bir özellik gösterirler (ortalama 5 µm'den 9 mµ'ye kadar) ve prekapiller sfinkterler gevşek iken eritrositlerin ancak tek sıra halinde geçişine izin verirler.

Kesintisiz kapiller 'kaveol' denen çukurcuklar ve veziküller maddeleri stoplazma boyunca iki yönlü (transsitoz) taşırlar.

Dolaşımdaki kanın ancak %5 kadarı kapillerlerde olmakla birlikte, doku solunumu ve beslenmesinin yerine getirildiği bölümü kapsaması nedeniyle, dolaşımın en önemli bölümüdür.

. Endotel hücrelerinden yapılmış ince bir zar olan kapiller duvarın iki tarafı arasındaki taşıma işlemi, veziküler taşıma, difüzyon (oksijen-karbondioksit) ve filtrasyon (kitle akışı) ile olur. Beyin kapilleri için geçerli olan dördüncü bir mekanizma ise aracılı transporttur. Bunun yanında, lipidlerde eriyebilen maddeler endotel hücresi sitoplazması üzerinden de geçebilmektedir. Doku hücreleri ile kapiller arasında yaklaşık 0,01 cm'lik bir interstisyel saha vardır ve madde alış-verişi bu saha üzerinden gerçekleşir. Oksijen-karbondioksit alım-verimi ile birçok besin maddesinin atık maddeler ile yer değiştirmesi olayları ağırlıklı olarak difüzyon ile gerçekleşir. Kapiller bölgedeki filtrasyon olayı ise '*Starling kuvvetleri'* olarak adlandırılan birtakım kuvvetler arasındaki dengeye bağlıdır. Bu dengenin bozulması ödemle sonuçlanır (49, 50).

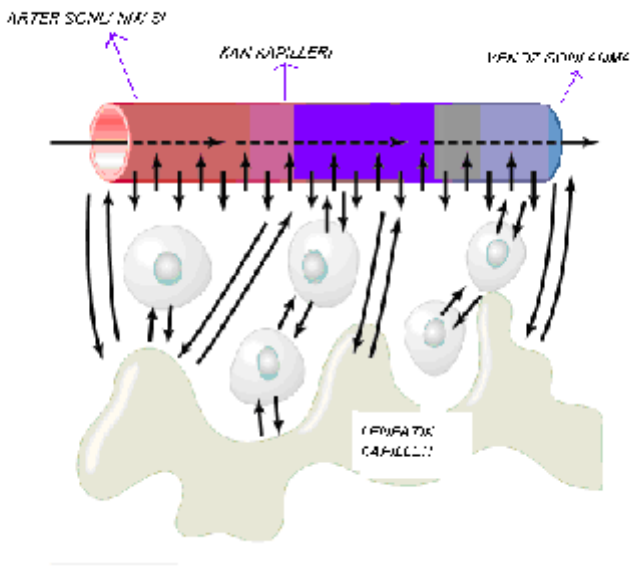

Resim 5: Guyton AC & Hall JE. *Textbook of Medical Physiology* 9 th Edition 1996; Philadelphia, W.B. Saunders. p.183-197'den Türkçeye çevrilerek alınmıştır.(49)

Damar Sisteminde Hemodinami ve Düzenleyici Mekanizmalar:

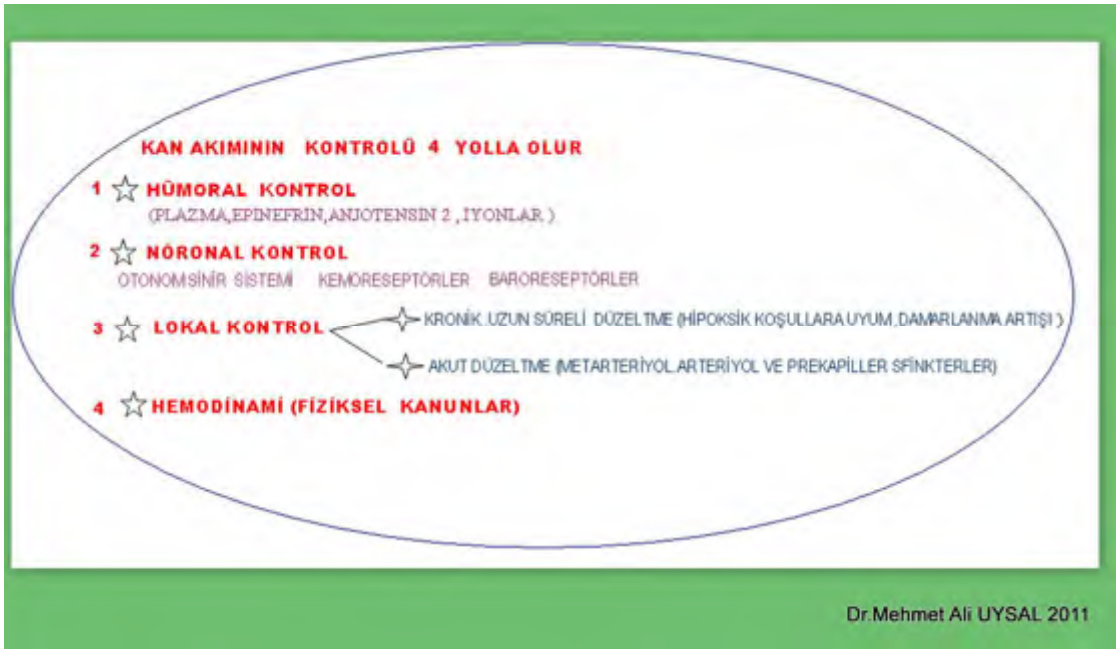

Resim 6: Mikrosirkulasyonun dengesi ve kontrolü özetlenmesi.

2.8. Plastinasyon Tanımı ve Uygulanımı:

Plastinasyon tekniği, 1978 yılında Heidelberg Üniversitesi'nde Dr. Gunther von Hagens tarafından bulunmuştur. O tarihten bu yana, bu benzersiz yöntem üzerinde birçok uygulama yapılmış ve birçok yeni teknik uyarlanmıştır. Dünya çapında birçok merkezde uygulanmakta olan plastinasyon; kullanışlı olması, uzun süre dayanabilmesi ve en önemlisi değerli bir eğitim-öğretim aracı olması sebebiyle büyük kabul görmektedir. Plastinasyon, dokuların canlı gibi görünmesinin sağlandığı, eşsiz bir koruma yöntemidir. Biyolojik yapılara vakum yardımıyla silikon, epoksi veya polyester gibi reaktif polimerlerin emdirilmesi esasına dayanır. Kullanılan polimerin türüne göre, plastine edilen dokunun optik (saydam veya opak) ve mekanik (esnek veya sert) özellikleri değişmektedir. Plastine spesimenler kuru, kokusuz, dayanıklı ve en ince ayrıntısına kadar korunurlar. Doku yüzeyinin rölyefi ve hücresel özellikleri mikroskopik düzeyde korunabilmektedir. Silikon, polimerize emülsiyon, epoksi rezin ve polyester-kopolimer olmak üzere dört temel plastinasyon tekniği vardır. Bunlardan en yaygın olanı silikon tekniğidir. Silikon ile plastine edilen dokular esnek olup esas olarak eğitimde kullanılır. Silikon tekniğinin yaygın olarak tercih edilmesinin başlıca nedeni, her tür dokuda, en az ekipmanla tatmin edici sonuçlar elde edilebilmesidir.

Plastine edilen organların uzun süre yakından izlendiği bir çalışmada, beş yıl ve daha uzun süre sonra bile plastine materyalin rengini ve esnekliğini koruduğu; sağlam ve kokusuz olma özelliklerini de kaybetmediği belirtilmiştir.

Kadavra temininde güçlüklerin yoğun olduğu ülkemizde zaten kısıtlı miktarda olan spesimenlerin bu yöntemle korunmasının, eğitimdeki pratik uygulama açığının kapatılmasında büyük yarar sağlayacağı düşünülerek bu çalışma gerçekleştirilmiş; ayrıca, özel yöntemlerle yapılan diseksiyonların sürekli tıp eğitimi kapsamında, başka disiplinlerden araştırıcıların hizmetine sunulmasıyla ülkemizde anatomi eğitiminde önemli bir aşama kaydedilmesi amaçlanmıştır. Organların en iyi şekilde ekspozisyonunu sağlayacak biçimde diseksiyon yapıldıktan sonra plastinasyon işlemine geçilir. Standart silikon plastinasyon işlemi **dört aşamada** gerçekleşir:

1) Fiksasyon:

"Organlar formalin ile standart fiksasyon işleminden geçirilir. Bu işlem yaklaşık 3-4 gün sürmektedir. Akciğer, kalp ve böbrekler ise fiksasyondan önce 6-24 saat süreyle çeşme suyu ile yıkanır. Daha sonra organlar %5'lik formalin solüsyonu içinde 2-3 gün bekletilerek fiksasyon gerçekleştirilir. Ekstremitelerde ve belirgin arterleri olan organlarda ise formalin solüsyonu içinde bekletme aşamasından önce arteriyel formalin enjeksiyonu yapılır.

2) Dehidrasyon ve yağdan arındırma:

Polimerlerin su ve yağ dokusuyla yer değiştirmelerinin sağlanması için yapılması gereken bir işlemdir. Bu amaçla aseton kullanılır. Dehidrasyon ve yağdan arındırma özelliklerinin bulunması ve vakum sırasında aracı bir solvent olması sebebiyle aseton bu amaçla kullanılabilecek ideal kimyasal maddedir. Dehidrasyon için organlar üç defa –25°C'deki plastinasyon derin dondurucusunda saf aseton banyosuna tabi tutulur. Doku/aseton oranı 1/10 olmalıdır. Her gün aseton banyosundaki aseton yoğunluğu ölçülmelidir. Aseton yoğunluğunun birbirini takip eden 3 gün boyunca değişmemesi durumunda bir sonraki banyoya geçilir. Son banyoda su oranının %1'in altına düşmesi amaçlanmaktadır. Dehidrasyon sırasında dokulardaki yağ dokusu da aseton ile yer değiştirmektedir, bir başka deyişle dehidrasyon sırasında aynı zamanda yağdan arındırma da gerçekleşmektedir. İşlemin bu aşaması spesimenin büyüklüğüne bağlı olmakla birlikte, yaklaşık 4 hafta sürmesi planlanır.

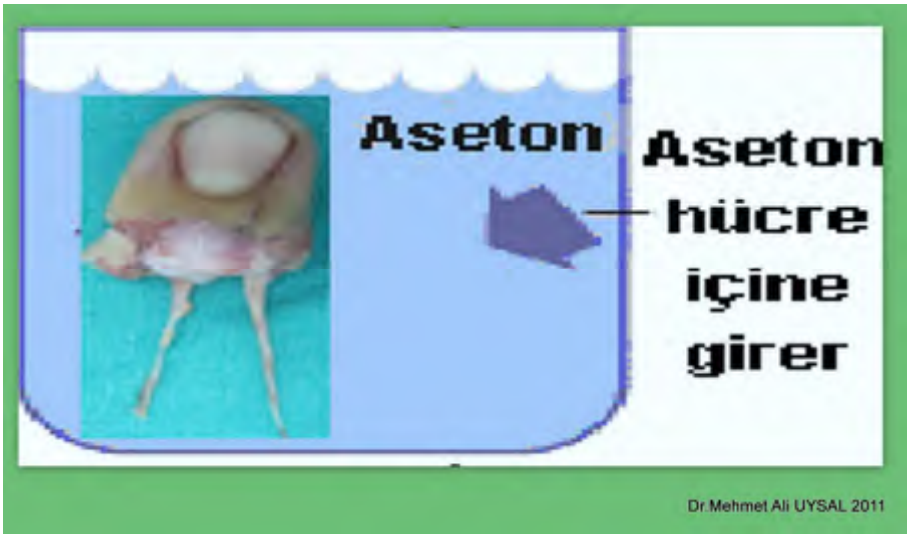

Resim 7: Dehidrasyon ve yağdan arındırma

3) Zorlu impregnasyon (Emdirme):

Plastinasyonun en önemli aşamasıdır. Bu işlemde, vakum kullanılarak dokudaki asetonun polimer ile yer değiştirmesi sağlanır. Bu aşamada S10 silikon ile S3 sertleştirici 100/1 (S10/S3) oranında karıştırıldıktan sonra –25°C'deki plastinasyon derin dondurucusunda zorlu impregnasyon işlemi yapılır. Spesimenlerin tamamen gömüleceği miktarda polimer içeren özel plastinasyon kazanlarına vakum hortumları bağlanarak , zorlu impregnasyon işlemi başlatılır. Plastinasyon kazanlarının üstüne kapatılan camlar aracılığıyla aseton kabarcıklarının çıkışı takip edilir. Vakum hızı her 10 kg polimer için 1 m^3/saat olarak ayarlanır. 5 mm Hg basınçta aseton kabarcıkları oluşumunun sona erdiği tespit edilene kadar vakum uygulanır. Spesimen türüne göre 2-4 hafta arasında sürmesi planlanan zorlu impregnasyon aşaması tamamen –25 °C'de gerçekleştirilir.

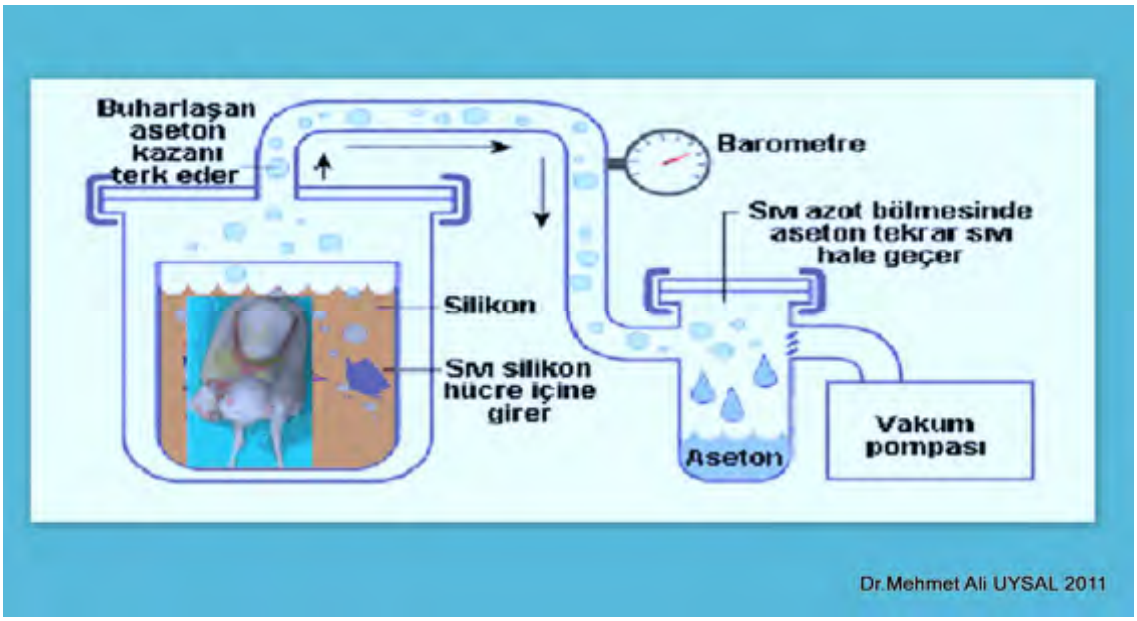

Resim 8: Zorlu impregnasyon

4) **Kurutma:**

Vakumla zorlu impregnasyon gerçekleştirildikten sonra gaz ile spesimen kurutulur. Zorlu impregnasyon banyosundan alınan spesimenlerin üzerindeki fazla polimerler kağıt mendil ile silinerek uzaklaştırılır. "*Precuring*" adı verilen bu işlemde spesimenler 4-6 hafta süreyle oda sıcaklığında tutulur ve her gün üzerlerindeki fazla polimer uzaklaştırılır. Oda sıcaklığındaki "*precuring*" işleminde S10 ile S3 silikonlar arasında bağlar oluşmakta ve doku sertleşmektedir. Spesimenlerin üzerinden polimer sızıntısı bittiğinde ise gaz ile kurutma yapılır. Bu amaçla gaz ile kurutma ünitesi ve S6 polimer kullanılır. Yaklaşık 3-4 gün süren gaz ile kurutma işleminde, kurutma ünitesinin tabanı S6 polimer ile kaplanır, bunun üzerine konulan ızgaranın üstüne ise spesimenler yerleştirilir. Üzeri kapatılan ünitede 2-4 gün bekletilecek olan spesimenlerin yüzeyi yapışkanlığını kaybettiğinde plastinasyon işlemi sona erdirilir.(53-65)

2.9. Konvansiyonel Anjiografi, Çok Kesitli Bilgisayarlı Tomografi ve Üç Boyutlu Görüntülemelerin Tanımı, Yarar ve Zarar İlişkileri

2.9.1. Klasik Anjiografi ve BT Anjiografi

Arterlerin görüntülenmesine arteriografi, venlerin görüntülenmesine ise venografi adı verilmektedir. Çalışmamızda sadece arterler ele alındığı için; kullanılan anjiografi terimi, arteriografi için kullanılmaktadır. Vücudumuzdaki damarları görüntülemek amacıyla değişik yöntemler kullanılmaktadır. Bunların başlıcaları; ultrasonografi, Doppler ultrasonografi, bilgisayarlı tomografi ve bilgisayarlı tomografi anjiografi (BTA), manyetik rezonans görüntüleme ve manyetik rezonans anjiografidir (MRA). Ancak, bu yöntemlerin ne denli başarılı oldukları, *dijital substraksiyon anjiografi (DSA)* adı verilen ve damarın içerisine kontrast maddenin direkt olarak verilmesiyle elde edilen görüntüleme tekniğine ne denli yakın bulgular verdikleri ile değerlendirilir. Bu nedenle DSA, günümüzde damar görüntülenmesi amacıyla kullanılan yöntemler arasında "altın standart" olarak kabul edilmektedir.

Damar ağacı üç boyutlu olarak veya istenen planda görüntülenebilir. Kemik yapının damar ile ilişkisi gösterilebilir. Kolay, hızlı, yaygın ve MR'a göre ucuz bir tetkiktir. Özellikle acil ve akut nörolojik olaylarda önemini korumaktadır. Yeni BT teknolojileri bu tetkikin hız ve anatomik çözümleme gücünü arttırmış ve multiplanar ve üç boyutlu rekonstrüksiyonlar, BT anjiyografi ve BT perfüzyon gibi tetkiklerin yapılmasına zemin oluşturmuştur. Özellikle son 15 yıl içinde gelişen spiral BT ve ardından multidetektör (*multislice*) BT teknolojisi bu yöntemin vazgeçilmez yerini perçinlemiştir.

Klasik uygulamada kesitler halinde görüntü alan BT cihazları gelişerek bilginin hacimler halinde elde edildiği spiral ve multidetektör teknolojilere ulaşılmıştır. Modern BT teknolojisi hastaların tetkiklerinin birkaç dakika içinde tamamlanmasına olanak sağlar. Yeni cihazlar ile yapılan incelemelerde yüksek rezolüsyonlu çok ince kesitler ile geniş vücut alanları, çok kısa süre içinde taranır. Bu hem daha mükemmel inceleme ve istenen planda ve düzlemde rekonstrüksiyona imkân sağlarken, hem de tetkikin hastalar tarafından çok daha kolay tolere edilmesine olanak vermektedir.

Uygun BT cihazı ve yazılımı olan gelişmiş merkezlerde "multimodal BT" uygulaması da yapılabilir. Bu uygulamada hasta BT cihazına alınarak öncelikle kontrastsız incelemesi yapıldıktan sonra aynı seansta gerekirse BT-anjiografi, BT-venografi, BT-perfüzyon tetkikleri de eklenerek radyolojik tanı aşaması son derece kısa sürede ve etkin olarak tamamlanmış olur. Travma olgularında çekim protokolü uygun olarak yeni nesil cihazlarda bu inceleme çekim süresinde artışa yol açmaz ve elde edilen bilgi daha sonra kemik yapıya yönelik multiplanar ve üç boyutlu görüntülerin uzak konsolda elde edilerek irdelenmesi ile zenginleştirilir. Bu incelemelerin tek seansta geniş olarak yapılması, hastaya acil ekibinin yanında diğer yaralanmalara yönelik olarak genel cerrahi, üroloji, beyin cerrahi ve el cerrahi ekiplerinin de erken müdahalesine olanak sağlayarak hastanın prognozuna olumlu katkı sağlar.

BTA'daki gelişmeler bu incelemenin özellikle acil durumda tercih edilen, etkin ve güvenli bir tetkik olmasını sağlamıştır. Bununla beraber, vasküler lezyonların tanısında kateter anjiyografisi altın standart olmaya devam etmektedir. Kateter anjiyografisi noninvazif tetkiklerden farklı olarak yalnız tanıya değil, vasküler lezyonların endovasküler tedavisine de olanak sağlayan çok önemli bir yöntemdir.

Yeni nesil BT cihazları ile yapılan bir diğer tetkik ise BT-perfüzyondur. Bu incelemede intravenöz bolus olarak verilen kontrast maddenin beynin mikrosirkülasyonunda görüntülenmesi yoluyla parenkimdeki perfüzyon değişiklikleri tespit edilebilir. Perfüzyon azalması özellikle iskemik infarktların erken döneminde önem taşır.

Sonuç olarak BT, nöroradyolojik incelemeler arasında en sık istenen kolay, hızlı, yaygın ve MR'a göre ucuz bir tetkiktir. Özellikle acil ve akut nörolojik olaylarda önemini korumaktadır. Yeni BT teknolojileri bu tetkikin hız ve anatomik çözümleme gücünü arttırmış ve multiplanar ve üç boyutlu rekonstrüksiyonlar, BT anjiyografi ve BT perfüzyon gibi tetkiklerin yapılmasına zemin oluşturmuştur.

2.9.2. Anjiyografi :

Anjiyografide kontrast madde, arter ya da vene, direkt perkütan iğne enjeksiyonu, perkütan yerleştirilen kateter veya cerrahi teknik yoluyla verilebilir. Erişkin ya da koopere olabilen hastalarda, tüm anjiografik işlemler, lokal anestezi altında yapılabilmektedir. DSA'de temel teknik kontrast madde verilmeden ve verildikten sonra görüntüler almak ve pre-kontrast görüntüleri post-kontrat görüntülerden çıkarmaktır. Bu sebeple hasta çekim sırasında kesinlikle hareket etmemelidir. Hasta tamamen koopere olsa da intestinal peristaltizm, vasküler ya da kardiyak pulsasyonlar gibi bir dizi biyolojik hareketler imaj kalitesini düşürebilmektedir.

Anjiyografi için ideal kontrast madde, damarı tamamen opasifiye eden, ancak toksik ya da fizyolojik değişikliğe yol açmayan kontrast maddedir. En son jenerasyon kontrast maddeler iyonik ve noniyonik olarak sınıflandırılmaktadır. Bunlardan noniyonik olanlar, düşük osmolariteleri nedeniyle daha güvenlidir. Verilecek kontrast maddenin miktarı ve enjeksiyonun hızı ise incelenecek bölgeye göre değişmektedir. Genel kural olarak, enjekte edilecek kontrast madde dozu, damardaki akım hızı ile orantılıdır. Örneğin, arkus aorta vücuttaki en yüksek akım hızına sahip damar olup, 40 mL kontrast madde, 20 mL/sn hızla verilebilir. İnternal karotid arter ve vertebral arterlere 8–10 mL kontrast madde 4–5 mL/sn hızla verilebilirken (68) koroner anjiyografide sağ ve sol koroner sisteme sırasıyla 5–8 ml kontrast madde 3–4 ml/sn hızla verilmektedir(67).

2.9.3. Anjiyografinin Komplikasyonları

İyotlu kontrast maddelere karşı intolerans, ciddi koagülasyon problemleri ve böbrek yetmezliği anjiyografi için kabul edilen kontraendikasyonların başında gelmektedir(68). Genel olarak komplikasyonlar şu şekilde özetlenebilir:

Genel Komplikasyonlar:

A) Kontrast madde reaksiyonları:

Hafif: Esneme, hafif ürtiker, bulantı, kusma, üşüme, yanma hissi, taşikardi veya bradikardi, enjeksiyon yerinde ağrı. İyileşme hızlıdır. Tedavi gerektirmez.

Orta: Yaygın ürtiker, bronkospazm, laringospazm, anjionörotik ödem, orta derecede hipertansiyon. Acil tedavi gerektirir. Tedaviye cevap hızlıdır.

Şiddetli: Refrakter bronkolaringospazm, anaftaksi, şok, şiddetli hipotansiyon ile kardiyopulmoner kollaps, pulmoner ödem. Fatal olabilir.

B) Emboli: Pıhtı, hava veya kolesterol embolisi

C) Septisemi

D) Vagal inhibisyon: Hipotansiyon gelişir(66).

E) Myokard infarktüsü (%0,05)

F) Ritm bozuklukları (%0,38)

G) Nörolojik olay(%0,07)

Lokal Komplikasyonlar:

A) Giriş yerinde:

1. Hemoraji ve hematom,
2. Oklüzyon,
3. Psödoanevrizma,
4. Arteriyovenöz fistül,
5. Perivasküler veya subintimal kontrast madde enjeksiyonu,
6. Lokal tromboz,
7. Vazospazm,
8. Lokal enfeksiyon

B) Hedef organda hasar:

1. Fazla kontrast maddeye bağlı,
2. Kateter pıhtı embolisine bağlı (66).

2.9.4. Rekonstrüksiyon ve Reformasyonların Olusturulması:(69, 70, 81)

A. Multiplanar Rekonstrüksiyonlar(MPR)

Multiplanar rekonstrüksiyonlar voksellerin yeniden baska bir planda dizilmesi ile olusturulur. Yakın "izotropik" dogası nedeniyle (x, y ve z eksenlerinde esit voksel boyutları), görüntü verileri, aksiyel kesitlerdekilerle yakın kalitede görüntü niteligine sahip, isteğe bağlı olarak tekrar düzenlenebilir.

Aksiyel planda izlenen bir plagın sagittal ve koronal planlarda da değerlendirilerek natürü ve lokalizasyonu hakkında daha dogru veriler elde edilebilir. Ayrıca damarları tek planda gösteren, damar trasesini ardışık kesitlerle isaretleyerek elde edilen curved MPR görüntülerde elde edilebilir. Ancak bu yöntemin küçük çaplı damarlarda kullanımı sınırlıdır.

B. Maksimum İntensite Projeksiyon (MIP)

Üç boyutlu görüntüleme tekniklerinden birisi de maksimum intensite projeksiyon (MIP) görüntüleridir. Kontrastlı Koroner BTA'da koroner anatominin görüntülenmesi için, MIP görüntüleri klinik uygulamalarda veri gösteriminde oldukça iyi ve yapılması kolay bir görüntüleme aracıdır. Büyük hacimli ÇKBT koroner anjiyografi verilerinin rutin görüntülenmesinde, MIP rekonstrüksiyon teknikleri aksiyel kaynak görüntülere muhakkak ilave edilmelidir. Özellikle miyokardial bridging gibi vakalarda hacim görüntüleri ile hasta ve klinisyen sorunun ne oldugunu ve nerede oldugunu 3 boyutlu görerek anlayabilir.

C. Üç Boyutlu Volüm Rendering Teknigi (3D VRT)

Koroner arteryal agacın 3D gösterimi için kullanılan en yaygın teknoloji volüm rendering teknigidir. Çogunlukla iki boyutlu aksiyel imajları 3D anatomik görüntüler olarak hayal etmek, özellikle radyolog olmayanlar için zordur. 3D postprosesing genellikle tortiyöz koroner arterlerin komplike anatomilerini gösterim ve bilgisinin tasınımında kullanılan güncel bir yöntemdir. Bu amaçla sıklıkla kullanılan reformat teknikleri: "maximum intensity projection (MIP)", "multi-planar reconstruction (MPR)" ve "volume rendering (VR)"dir. ÇKBT'nin sağladığı izotropik rezolüsyon sayesinde reformat görüntülerde kalite kaybı ve distorsiyon oluşmamaktadır (71 - 97).

2.10. Elde Damarsal Anatomi:

	ARTER	ÇAP ÖLÇÜM(mm)
2.PARMAK	RADİAL	1,00
	ULNAR	1,36
3.PARMAK	RADİAL	1,18
	ULNAR	1,37
4.PARMAK	RADİAL	1,17
	ULNAR	1,06
5.PARMAK	RADİAL	1,20
	ULNAR	0,80

Tablo 2:Leslie BM, et al; 'Average size of palmar digital arteries middle third of proximal phalanx.' en Türkçeye çevrilerek alınmıştır

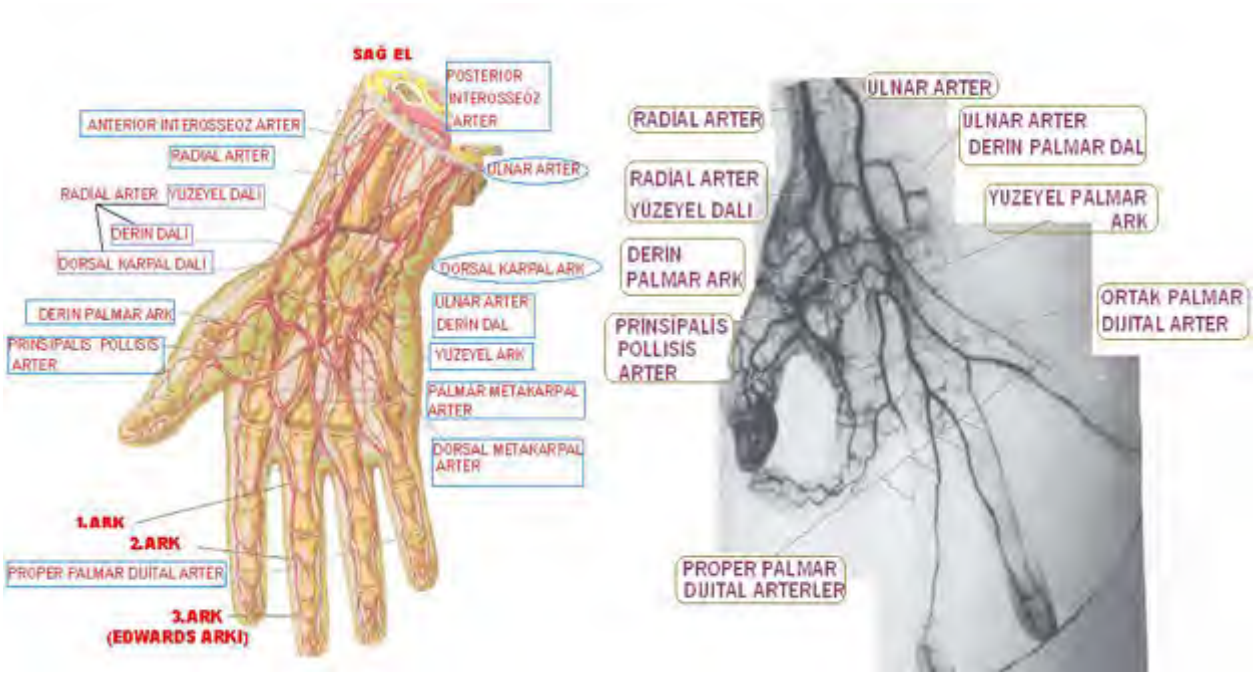

(a) (b)

Resim 9: Uflacker R. Atlas of Vascular Anotomy : An Angiographic Approach,2 Th Edition (2007) Chapt 15: 389-437'den Türkçeye çevrilerek alınmıştır (51).

(a) Elde damarsal arklar ve besleyici arterlerin resmi.

(b) Anjiografi çalışması.

Elde damarsal anotominin önemini kavramak anjıografiyi daha iyi değerlendirmemizi sağlamaktadır. Hem de hastaya uygulanacak olan cerrahi girişime yön göstermektedir. Örneğin elde cilt peforatörleri ve kasların damarsal anotomisi el yaralanmalarında oluşan defektlerin kapanabilmesi için amputasyon yerine en uygun flep seçim imkanı vererek avantaj sağlayabilmektedir (73, 74).

3. GEREÇ VE YÖNTEM

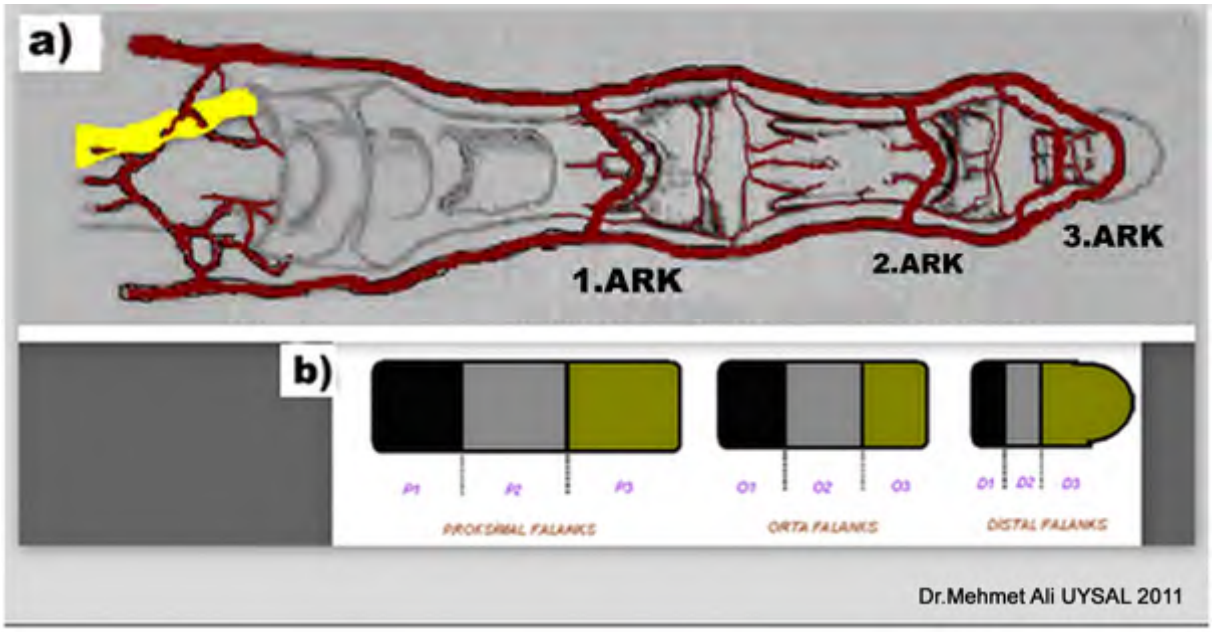

Resim 10- (a) Sarı renkle gösterilen (digital sinir) kaldırılarak gösterilen literatürde tanımlanmış üç adet damar arkı **(b)** Çalışmamızda, hasar yerlerini tasvir edebilmek için adlandırılan seviyeler.

13.07.2010 Tarih ve 22 Nolu karar ile T.C. İzmir Valiliği Atatürk Eğitim ve Araştırma Hastanesi Girişimsel Olmayan Klinik Çalışmalar Etik Değerlendirme Komisyonu tarafından onay alınarak, İzmir ili sınırlarında Eğitim ve Araştırma Hastaneleri, Üniversite Hastaneleri ve El Mikrocerrahi Hastanesinde gözlem ve çalışma planladık.

Çeşitli nedenlerle el 2.,3.,4.,5. parmaklarında total amputasyon ile başvuran hastaları gözledik. Ameliyathane koşullarında, el mikrocerrahları tarafından değerlendirilerek replantasyon işlemi uygun görülmeyen parmakları çalışma kapsamına aldık.

Çalışmamızda toplam 25 adet ampute parmak uçları üzerinde uygulamalar yaptık. Bunlardan ilk ikisi hazırlık ve uyum için kullanılarak. 23 adet ampute parmağı değerlendirmeye aldık.

Amputatları yaralanma şekillerine göre; lokal Ezici, geniş ezici, avulze olmak üzere üç gruba ayırdık. Tablo 3'de amputatlara yapılan işlemler gösterilmiştir.

Tablo 3: Amputatlara sırasıyla yapılan işlemler (Sütun sırasına göre)

OLGU	MAKROSKOBİK GÖRÜNTÜ	DİNAMİK ANJİO Prox. → Dist.	ÇKBT AKSİYEL (2 mm.) Dist.→ Prox.	ÇKBT KORONAL Ön→Arka	3D VRT	DİSEKSİYON SONRASI MİKROSKOPİK GÖRÜNTÜ	HİSTOLOJİK İNCELEME	AKSİYEL DOKU KESİTİ (2 mm.) Prox.→Dist. + HİSTOLOJİK İNCELEME	PLAST.
BY	(+)	(+)	(+)	(+)	(+)	(+)	(+)	(+)	
CT	(+)	(+)	(+)	(+)	(+)	(+)	(+)	(+)	
FA	(+)	(+)				(+)	(+)		
MH	(+)	(+)	(+)	(+)	(+)	(+)	(+)	(+)	(+)
YH	(+)	(+)				(+)	(+)		
İÖ-5	(+)	(+)				(+)	(+)		
MA	(+)	(+)				(+)	(+)		
AÜ	(+)	(+)				(+)	(+)		
EK-3	(+)	(+)	(+)	(+)	(+)	(+)	(+)	(+)	
GA	(+)	(+)				(+)	(+)		
İ K	(+)	(+)				(+)	(+)		
KA	(+)	(+)	(+)	(+)	(+)	(+)	(+)	(+)	
TD	(+)	(+)				(+)	(+)		
TY	(+)	(+)	(+)	(+)	(+)	(+)	(+)	(+)	
ZŞ-3	(+)	(+)	(+)	(+)	(+)	(+)	(+)	(+)	(+)
EK-2	(+)	(+)	(+)	(+)	(+)	(+)	(+)	(+)	
İÖ-3	(+)	(+)				(+)	(+)		
İÖ-4	(+)	(+)				(+)	(+)		
MB	(+)	(+)	(+)	(+)	(+)	(+)	(+)	(+)	(+)
MKT	(+)	(+)	(+)	(+)	(+)	(+)	(+)	(+)	
ZM	(+)	(+)				(+)	(+)		
ZŞ-4	(+)	(+)	(+)	(+)	(+)	(+)	(+)	(+)	(+)
FD	(+)	(+)				(+)	(+)		

ÇKBT: Çok kesitli bilgisayarlı tomografi, 3D VRT: Three Dimensional Volum Rendering Technic (Üç Boyutlu Hacim sunum Tekniği),
Prox. → Dist.: Proximalden distale doğru, Dist.→ Prox.: Distalden Proximale doğru, PLAST.: Plastinasyon

3.1. Gereçler:

1) 1 adet amputat
2) 24 gauge sarı renkli branül (Provein®)(20ml/dak) 0.5-0.7 mm çaplı.
3) İodiksanol (Visipaque ®)320 mg /200 ml/ 1 flakon.
4) 1 adet 2cc enjektör
5) 1 Litre lateks reçine
6) Kırmızı renkli toprak boya
7) 1 adet cerrahi mikroskop
8) 1 adet (Philips –BV Endura) C-kollu skopi cihazı ve monitörü
9) 1 adet fotoğraf makinası
10) 2 adet mikropenset
11) 1 adet mikromakas
12) 1adet damar içi basınç yansımasını ölçen cihaz
13) 1 adet basınç izlem monitörü (Datex Ohmeda)
14) Radyolüsen ameliyat masası
15) 1 adet papaverin ampul
16) 1adet heparin ampul
17) 20 ml 60 santigrad sıcak su
18) 1 adet plastik kap
19) 1 adet *Multi Slice – Toshiba Asteion – Super Four* -BT cihazı
20) 1adet,bilgisayar cihazı (*Toshiba*)

3.2. Yöntem:

3.2.1. I.Aşama: Parmak Amputatlarının Damarlarının Boyanması, Görüntülenmesi, Değerlendirilmesi

Ameliyathane koşullarında;

1) Amputat yüzlerinin fotoğrafları makroskopik olarak çekildi.

2) Taraflar (radyal veya ulnar) belirlendi.

3) Tüm amputatlarda deney süresince, mikrocerrahi tekniğe uygun olarak cerrahi mikroskop altında, mikrocerrahi aletler yardımıyla herhangi taraf arter lümenlerini bulundu.

24 Gauge sarı renkli (provein ®) branül ile dijital arterlerin lümeni bir uçtan serum fizyolojik ve heparin (1cc:1cc oranında) ile fizyolojik basınçlarda yıkanarak, (visipaque ®) İodiksanol/silikon lateks/toprak boya (1cc:1cc:0,5cc oranında) karıştırıldı. Karışımlar, fizyolojik basınçlarda lümen içine uygulandı (49, 50, 80) (Resim 11).

3.2.2. II.Aşama: Dinamik Konvansiyonel Anjiografi Uygulanması

Arteriografi Anı: Resim (11)

1) Arteriyel yol bir transduserle (Abbot Critical Care System) konnekte edildi ve invaziv basınç monitörü kullanılarak gözlendi.

2) Damar içi uygulama başlarken, skopi cihazı, radyolüsen masanın altına doğru getirilerek, skopi cihazı monitöründe, kontrastın seyri gözlendi. Şüpheli bölgeler belirlendi.

Resim 11 : Basınç izlem monitörü, Monitöre damar içi basıncı yansıtan sistem ve damar içi(boyalı lateks-İodiksanol) karışımın uygulanma anı .

3.2.3. III. Aşama: Çok Kesitli BT ve (3 D) Rekonstrüksiyonu:

23 adet parmak amputatlardan rasgele seçilen 11'i ek olarak çok kesitli BT cihazı ile incelendi. Tüm amputatlar için; BT'de aksiyel çekimler tırnak yatağı; seviye D3 'den başlayarak, kopmanın olduğu seviyeye kadar sürdürüldü ve önden arkaya doğru koronal kesitler eklendi.

Elde edilen kaynak görüntüler ayrı bir '*workstation*'(Toshiba ekran iş istasyonuna) yollandı. Bu kaynak kesitler üzerinden değerlendirme, *'volume-rendering technique'* (VRT) yöntemiyle yapıldı**.** Bu teknikle damarlarda dansite 120–130 HU (Hounsfield Ünitesi) çekim başlatıldı. 0.5 mm kolimasyon, 0.75 sn rotasyon süresi, (0.5 mm x 4) kesit kalınlığı, 0.6 pitch, X-ışını tüpünde 120 kV, 60 mAs, 20 cm *field of view* (FOV : görüntü alanı), 2 mm rekonstrüksiyon intervali kullanıldı ve her parmak amputatı için ortalama 100–150 arasında aksiyel imajlar elde edildi. Her parmak amputat için toplam çekim (tarama) süresi ortalama, 40 saniye sürdü.

3.2.4. IV. Aşama: Dinamik Anjiografide Belirlenen Şüpheli Bölgelerin Cerrahi Mikroskop Yardımıyla Keşfedilmesi ve Mikroskopik görüntü Alınması

3.2.5. V.Aşama: Aksiyel BT Uygulanan Amputatlardan Aksiyel Doku Kesiti Alınması

3.2.6. VI. Aşama: Histomorfolojik İnceleme

A) Çalışmamız bağımsız ve müdahalesiz olduğundan ve parmak amputatlarının boyları eşit olmadığı için, hem de hasarlı olan damar kısımlarını ortak dille anlatmak için lokalizasyonlar bölgelendi. Dinamik (konvansiyonel) anjiografide hasarlı olduğu düşünülen damarlar, bölgelere göre kaydedilerek proksimal ucu ve tarafı (radyal veya ulnar) boya ile işaretlenerek mikrocerrahi yöntemle; her bir örnek (2*1*1) mm boyutlarda zedelenmeden çıkarıldı. %10'luk formaldehid solüsyonu içinde incelemeler için patoloji laboratuvarına ulaştırıldı.

B) Aksiyel doku kesiti alınan amputatların; dekalsifiye edilerek doku takibi sonrasında 2'şer mm.lik aksiyel kesitlerinin eldesi ve her dilimin histolojik inceleme için %10 formolde bekletilen parmaklar formik asit ile dekalsifiye edildi. Her bir amputatdan ulnar tarafları işaretlenerek, proksimalden distale 2'şer mm.lik aksiyel kesitler alındı. Kesitler ayrı ayrı kasetlerde işleme alındı. Kasetler alkolden, ksilolden ve parafinden geçirilerek parafin bloklara gömüldü. Parafin bloklardan 4 mikrometrelik seri kesitler alındı. Deparafinize edilerek cam slaytlara monte edildi. Hematoksilen Eozin (HE) ile boyandı. Zedelenmenin her zaman diliminde aynı seviyeye denk gelen kesitleri sıra ile fotoğraflaranarak bilgisayar aracılığıyla haritalandı. Hem hasarlı olduğu düşünülerek patojiye gönderilen damar örnekleri, hem de aksiyel kesitlere ait örnekler; Histo *Olympus* BX51 model ısık mikroskopunda x20, x40, x100, x400 büyütme ile incelendi. Bu islemler sırasında fotoğraflama işlemi için *Olympus* DP 72 dijital fotograf makinesi kullanıldı.

3.2.7. VII. Aşama: Plastinasyon:

Resim 12: Hacettepe Üniversitesi Tıp Fakültesi Anatomi A.B.D.'ndaki Plastinasyon Laboratuvarında plastinasyon çalışmamızda kullanılan gereçler ve süreç.

Parmak amputatları sırasıyla;

1) **Fiksasyon,**

2) **Dehidrasyon ve yağdan arındırma,**

3) **Zorlu impregnasyon;** (S-10, S-6 polimerizasyonu): Çalışmamızda 'Modifiye S10 teknigi' kullanarak bu aşamayı hem oda sıcaklığında, hem de 3 gün gibi daha kısa sürede tamamladık.

4) **Kurutma,** aşamalarından geçirilerek, tamamlanmıştır.

4.BULGULAR

Tablo 4: Olguların demografik özellikleri dağılımı

OLGU	YAŞ (Yıl)	İSKEMİ SÜRESİ (Saat)	YARALANMA ŞEKLİ	AMPUTE .PARMAK	YARALANMA TİPİ	DÜZEY	MESLEK	DOMİNANT EL
BY	36	2	Traktör kayışı	2	Avulze	P2	Tarım sanayi	SOL
CT	48	4	Motor Kayışı	5	Avulze	P1	Oto sanayi	SOL
FA	25	3	Aspiratör kayışı	4	Avulze	D1	Tekstil sanayi	SOL
MH	35	3	Zincir kayışı	4	Avulze	D1	Tekstil sanayi	SOL
YH	54	3	Halat	2	Avulze	D1	Hayvancılık	SOL
İÖ-5	38	3	Dokuma tezgahı halatı	5	Avulze	O1	Dokuma tekstil sanayi	SAĞ
MA	41	3	Zincir kayışı	5	Avulze	O3	Oto sanayi	SOL
AÜ	47	3	Orak ile yaralanma	3	Lokal ezici	O1	Hayvancılık	SAĞ
EK-3	43	3	Mısır silaj makinası	3	Lokal ezici	P1	Tarım sanayi	SAĞ
GA	26	4	İş Makinası	4	Lokal ezici	O2	Ev hanımı	SAĞ
İ K	43	2	Testere	4	Lokal ezici	D1	Torna ustası	SAĞ
KA	49	2	El testeresi	2	Lokal ezici	O2	Çiftçi	SAĞ
TD	41	2	Dişli çark	3	Lokal ezici	D1	Çamaşırhane	SOL
TY	37	3	El Hizarı	2	Lokal ezici	O1	Marangoz	SAĞ
ZŞ-3	34	4	Tarak dişlisi	3	Lokal ezici	O3	Tekstil sanayi	SAĞ
EK-2	43	3	Mısır silaj makinası	2	Geniş ezici	P1	Tarım sanayi	SAĞ
İÖ-3	38	3	Dokuma tezgahı	3	Geniş ezici	P3	Dokuma tekstil sanayi	SAĞ
İÖ-4	38	3	Dokuma tezgahı	4	Geniş ezici	P3	Dokuma tekstil sanayi	SAĞ
MB	44	3	Testere	2	Geniş ezici	O1	Marangoz	SAĞ
MKT	35	3	Aspiratör kayışı	4	Geniş ezici	D1	Tekstil sanayi	SOL
ZM	57	2	Balyoz	2	Geniş ezici	O3	İnşaat işçisi	SOL
ZŞ-4	34	4	Tarak dişlisi	4	Geniş ezici	D1	Tekstil sanayi	SAĞ
FD	31	1	Press yaralanması	4	Geniş ezici	O1	Gıda sanayi	SAĞ

4.1.Amputatların Yaralanma Çeşitlerine Göre Görüntü Özellikleri:

4.1.1 Avulze Grup

OLGU	MAKROSKOBİK GÖRÜNTÜ	DİNAMİK ANJİO Prox. → Dist.	ÇKBT AKSİYEL (2 mm.) Dist.→ Prox.	ÇKBT KORONAL Ön→Arka	3D VRT	DİSEKSİYON SONRASI MİKROSKOPİK GÖRÜNTÜ	HİSTOLOJİK İNCELEME	AKSİYEL DOKU KESİTİ (2 mm.) Prox.→Dist. + HİSTOLOJİK İNCELEME	PLAST.
BY	(+)	(+)	(+)	(+)	(+)	(+)	(+)	(+)	

Resim 13:

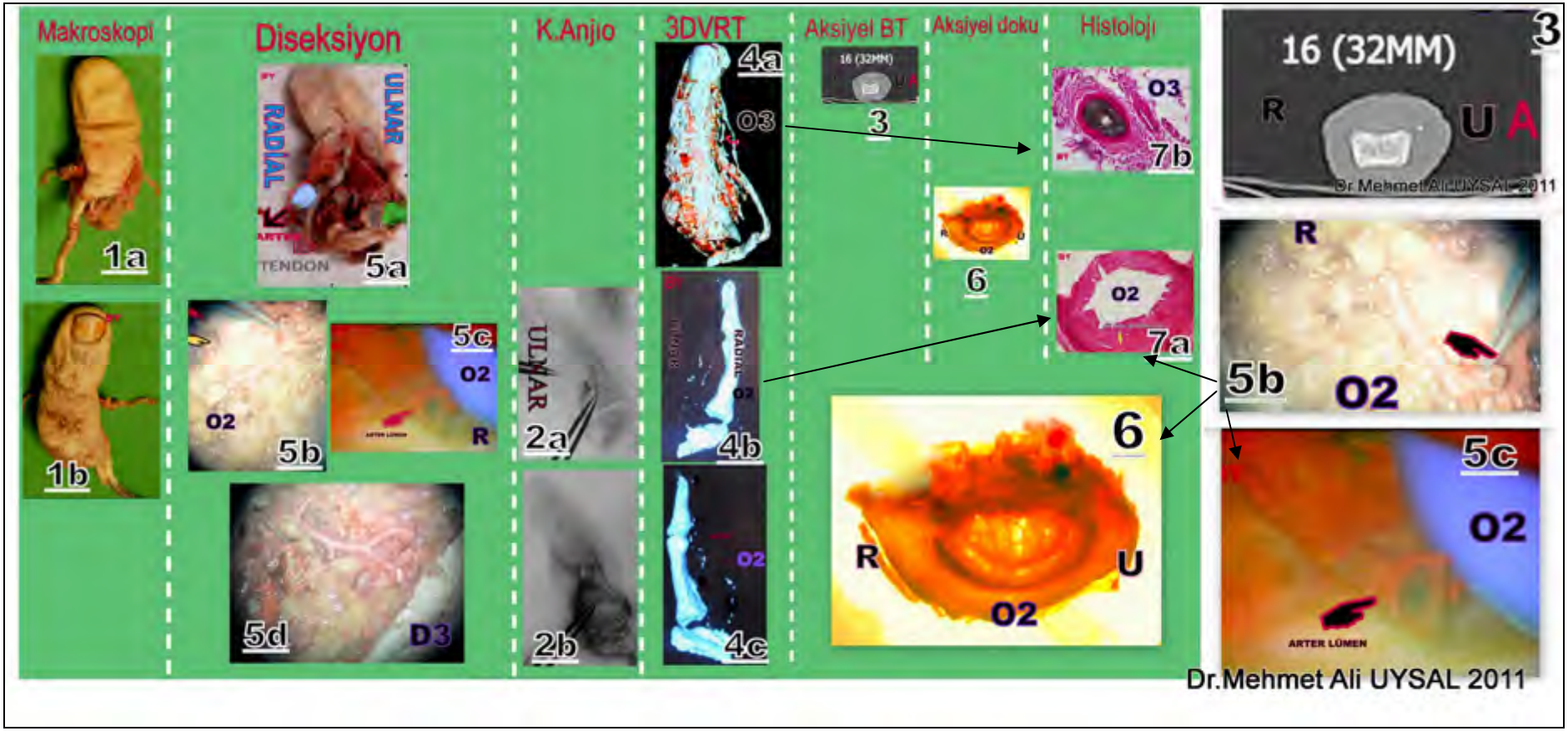

**3, 5b, 5c ve 6 numaralı resimler sağ tarafta büyütülmüş şekilde sunulmuştur.*

Resim 13/1a ve 1b'de P2 (proksimal falanks 1/3 orta bölgesi) seviyesinden total ampute, parmağa ait makroskopik volar ve dorsal yüzey görüntülerde sinir ve tendonlarda 'kurdele işareti' gözlenmiştir

Resim 13/2a ve 2b'de konvansiyonel(dinamik) anjıo anına ait görüntülerde O2 seviyesi distalinde (radyal ve/veya ulnar taraf) dolum olmadığı ve damar dışına kontrast madde karışımı ekstravazasyonu görüntülenmiştir.

Resim 13/3'de çok kesitli BT incelemelerde alınan aksiyel dilimlerden hasarlı olduğu şüphelenilen işaretli O2 seviyesinde (16*2.Dilim;32mm) radyal taraf arter izdüşümünde kontrast madde sinyali yokken ulnar tarafta kontrast maddeye ait tutulum olduğu gösterilmiştir.

Resim 13/4a, 4b, 4c'de çok kesitli bilgisayarlı tomografinin aksiyel ve koronal kesitlerinin birleştirilmesi ile oluşturulan 3DVRT(Üç boyutlu hacim sunumu) izlenmektedir

Ön ve arka oblik görüntülerde O2 seviyesi distalinde ulnar tarafta dolum eksikliği olmasına rağmen, parmak ucuna doğru dolum varlığı daha net gösterilmektedir. Özellikle tam yan görüntülerde (Resim 13/4b) tarif edilen arkları oluşturan proper dijital arterlerin dalları (1.ark, 2.ark ve 3.arklar) üst üste bindiği için tek bir çizgi şeklinde görüntü verdiği gözlenmiştir.

Resim 13 /4a 'de tendon kemik ve damar yapıları ve ilişkileri üç boyutlu olarak gösterilmiştir.

Resim 13/5a, 5b, 5c, 5d'de cerrahi mikroskop altında mikrocerrahi tekniklere uygun olarak yapılan diseksiyonda, anjıo sonrası işaretli seviyeler gösterilmiştir. Mavi renkli raptiye radyal taraf dijital arter, yeşil renkli raptiye ulnar taraf dijital arterlerin hasarlandığı alanlar olarak referans gösterilmiştir. Radyal taraf O2 ve ulnar taraf O3 seviyeleri için yakın görüntüler elde edilmiştir

Resim 13/5d'de D3 (distal falanks 1/3 distal bölgesi) proper dijital ve dalları, damar bütünlüğü salim ve silikon lateks boyanın refle verdiği gösterilmiştir.

Resim 13/6'da 2 mm'lik aksiyel doku kesitlerinden alınan, lam üzerine yatırılmış onaltıncı dilimin, arkadan ışık kaynağı verilerek fotoğrafik görüntüsü elde edilmiştir. (16*2; 32mm.) Ulnar tarafa ait arter kesiti aksiyel BT dilim incelemesi ile uyumludur.

Radyal taraf O2 ve ulnar taraf O3 için, aksiyel doku dilimlerinden şüpheli seviyelere ait 2*1*1 mm'lik alınan örnekler incelendiğinde

Resim 13/7a'da radyal taraf O2 (H&E, x40) Damar duvarında ödem olduğu, ancak devamlılığın korunduğu ve endotel cidarında düzensizlik olduğu gösterilmiştir.

Resim 13/7b'de ulnar taraf O3, (H&E, x20) damar duvarında devamlılığın ve bütünlüğün olduğu lümen içi kontrast madde varlığı ve endotelin düzenli olduğu gösterilmiştir.

OLGU	YARALANMA ŞEKLİ	MAK. GÖRÜNTÜ	DİNAMİK ANJİO Prox. → Dist.	ÇKBT AKSİYEL (2 mm.) Dist.→ Prox.	ÇKBT KORONAL Ön→Arka	3D VRT	DİSEKSİYON SONRASI MİKROSKOPİK GÖRÜNTÜ	HİSTOLOJİK İNCELEME	AKSİYEL DOKU KESİTİ (2 mm.) Prox.→Dist. + HİSTOLOJİK İNCELEME	PLAST.
CT	Avulze	(+)	(+)	(+)	(+)	(+)	(+)	(+)	(+)	(-)

Resim 14:

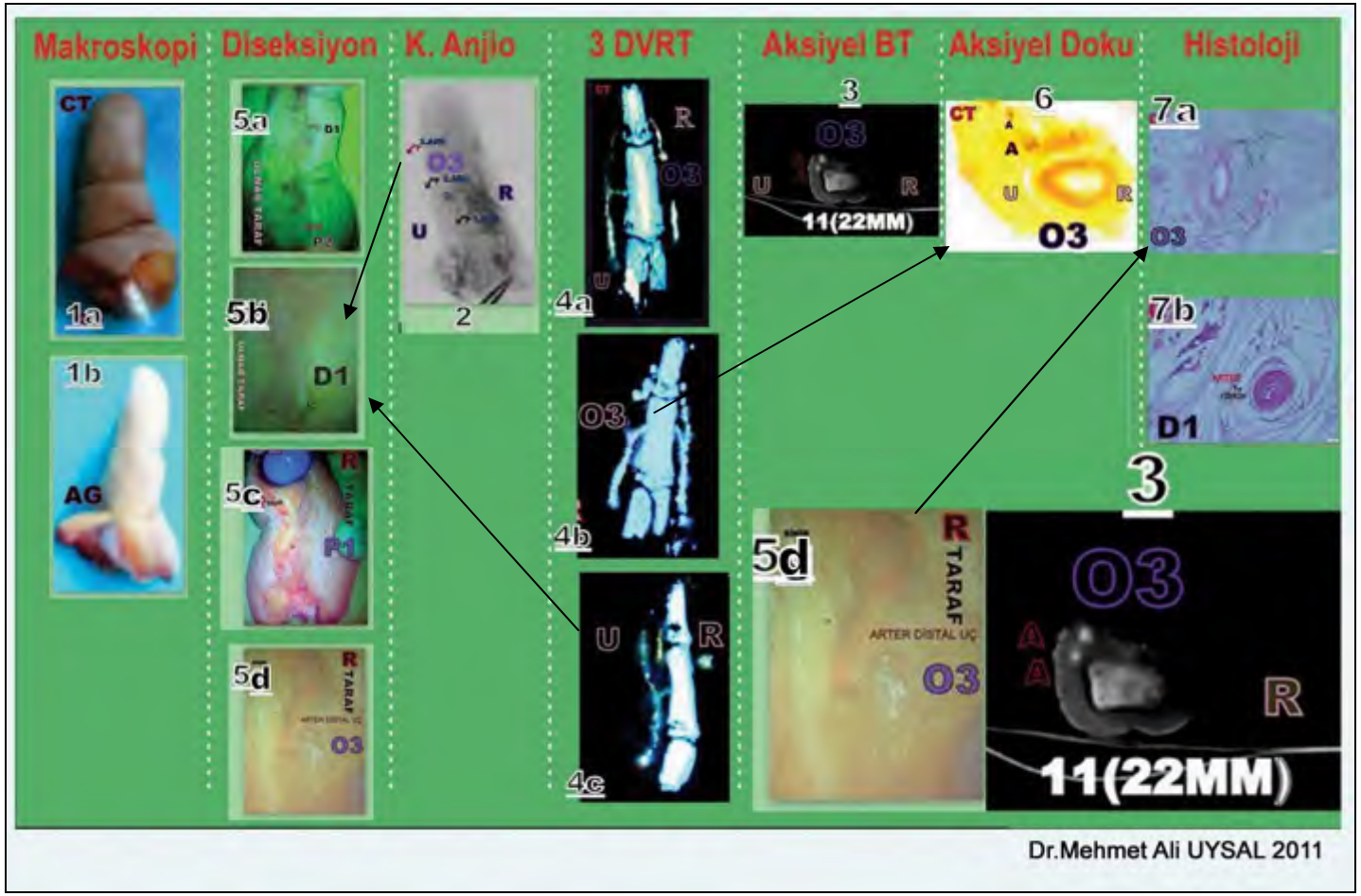

**3 ve 5d numaralı resim büyütülmüş şekilde sağ tarafta gösterilmiştir.*

Resim 14/1a ve 1b'de P2 seviyesinden total olarak kopmuş parmal amputata ait volar, dorsal makroskopik görüntülerde cildin 'degloving tarzı'nda soyulduğu izlenmektedir.

Resim 14/2'de Konvansiyonel anjio işlemi esnasında anlık görüntüde parmakta tüm arkların fizyolojık olarak dolduğu ve her iki taraf, akımların patent olduğu gösterilmiştir.

Resim 14/3 aksiyel BT dilim görüntülerde ulnar tarafta, arterde kontrast tutulumu (11.dilim:22mm:O3 seviyesi) olduğu radyal tarafta bu tutulumun olmadığı gösterilmiştir**.**

Aksiyel BT dilimlerinde birden fazla radyoopak madde sinyallerinin damar dışı doku dışına extravazasyon mu, yoksa damar trasesinin izdüşümü mü olduğunu araştırdık. Elde ettiğimiz görüntüleri retrospektif olarak tüm görüntüler (Dinamik anjiografi, 3D VRT, Aksiyel doku dilim kesit, mikrocerrahi diseksiyon görüntüleri) ile karşılaştırdığımızda, tüm görüntülemelerde bu sinyallerin ekstravazasyon olmadığını kanıtladık. Bu noktalarda görüntülerin tekrar etmesi nedeniyle **iki nokta üst üste işareti(:) görüntüsü** şeklinde isimlendirdik. Bu nokta şeklindeki sinyallerin dijital arterlerin dallanma noktaları (bifurkasyon) iz düşümü olduğunu, gösterdik.

Resim 14/4a, 4b ve 4c 3 boyutlu hacim sunum görüntülerinde, radyal tarafda O3 seviyesinde dolum olmadığı, distalinde dolum varlığı gösterilmiştir. Salim olan 2.ark ve ulnar taraf arterlerin anostomozu ve dolaşım sirkülasyonunu devam ettirmesi, bu hasarlı alana destek sağlamış olması kuvvetle muhtemeldir. Böylece hasarlı alanının tanımlanan köprüler sayesinde 'by pass' edildiği gösterilmiştir.

Resim 14/5a, 5b, 5c, 5d cerrahi mikroskop altında diseksiyon görüntülerinde ulnar taraf D1 seviyesine kadar damarlar intakt olduğu ve pulpa seviyesi (D1, D2, D3) yakın görüntülerde damarlarda bütünlük gözlenmiştir. Radyal taraf diseksiyon görüntülerinde O3 seviyesi (orta falanks 1/3 distal bölge) arter hasarı dikkat çekmektedir.

Resim 14/6; Hazırlanan aksiyel doku kesitlerinden hem anjıolarda hemde cerrahi diseksiyonlarda şüpheli olan (11.dilim:22mm:O3 seviyesi) incelendiğinde, radyal tarafta doku bütünlüğünde ve arteryel alanda kayıp gözlenirken, ulnar tarafa ait arterde,nokta şeklinde sinyaller gösterilmiştir.Aynı seviyede iz düşümü olan aksıyel BT kesitte olduğu gibi çapları farklı ,**iki nokta üst üste işareti** , damara ait dallar olduğunu düşündürmektedir.

Resim 14/7a Radyal O3 histopatolojik kesit örneğinde radyal taraf arter O3 seviyesinden alınan 2*1*1mm örnek incelendiğinde endotelde düzensizlik gözlenmiştir. Damar duvarında hasar, kontrast madde ekstravazasyonu, hemoraji ve yaygın ödem varlığı gösterilmiştir. (H&E, x10)

Resim 14/7b'de Ulnar D1 histolojik kesit incelenmesinde damar duvarı nispeten bütünve salim olmasına rağmen ,endotelde fibrilasyon (dalgalanma), lümen içinde fibrin plaklar olduğu gösterilmiştir (H&E, x10)

OLGU	YARALANMA ŞEKLİ	MAK. GÖRÜNTÜ	DİNAMİK ANJİO Prox. → Dist.	ÇKBT AKSİYEL (2 mm.) Dist.→ Prox.	ÇKBT KORONAL Ön→Arka	3D VRT	DİSEKSİYON SONRASI MİKROSKOPİK GÖRÜNTÜ	HİSTOLOJİK İNCELEME	AKSİYEL DOKU KESİTİ (2 mm.) Prox.→Dist. + HİSTOLOJİK İNCELEME	PLAST.
FA	Avulze	(+)	(+)	(-)	(-)	(-)	(+)	(+)	(-)	(-)

Resim 15:

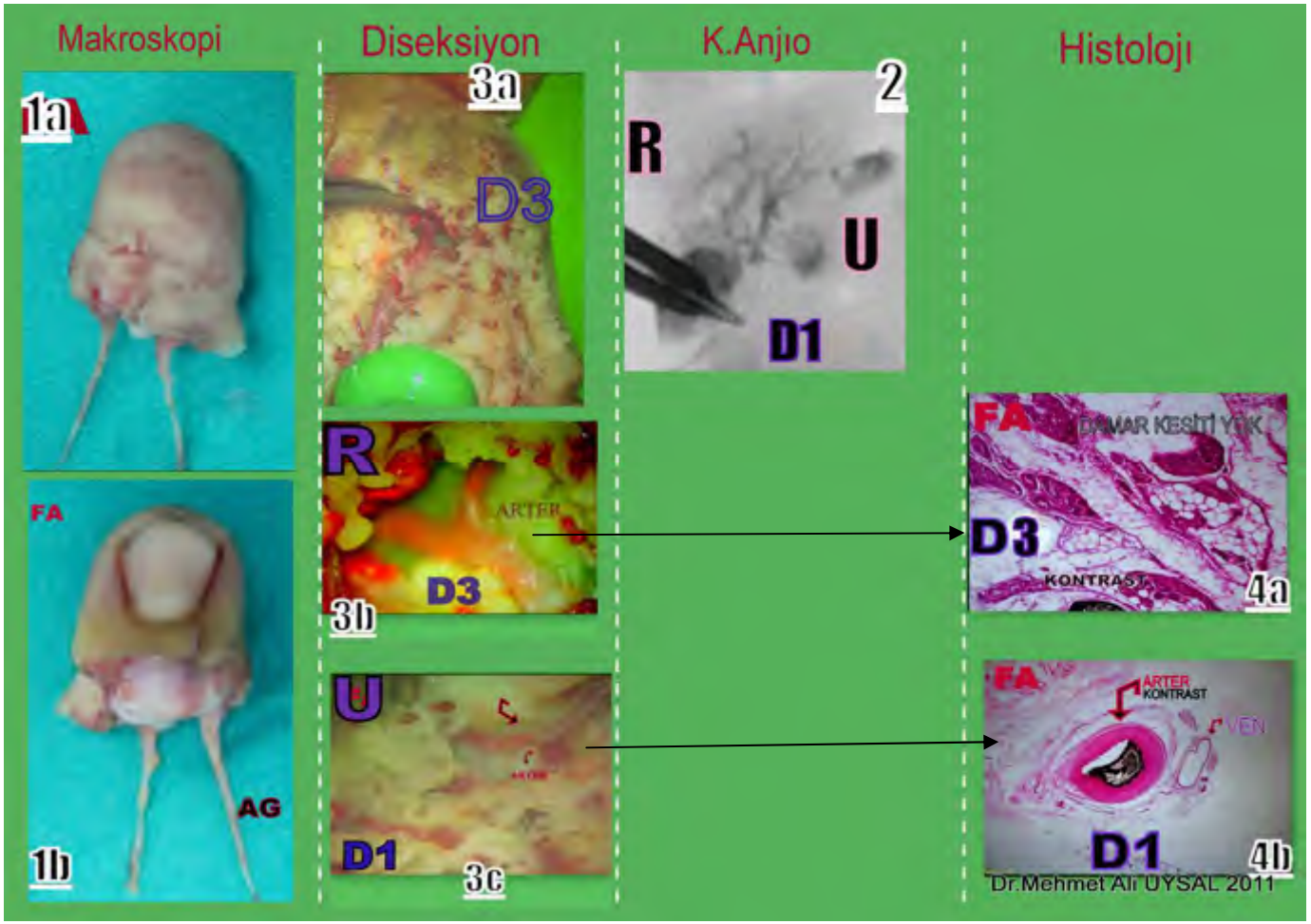

Resim 15/1a ve 1b'de D1 seviyesinde avulze yaralanma nedeniyle total kopmuş olan amputata ait volar ve dorsal yüzler makroskopik olarak görüntülenmiştir. Her iki taraf dijital sinirleri gösterilmiştir.

Resim 15/2'de dinamik anjio anlık görüntüsünde ulnar tarafda damar cidarında göllenme şeklinde kontrastın, ulnar taraf, seviye D1'den, radyal taraf seviye D1'e seyri gösterilmiştir.

Resim 15/3a, 3b, 3c'de cerrahi mikroskop altında diseksiyon görüntüleri incelendiğinde D3 seviyesine kadar silikon lateks boyanın damar içi seyri ve damar yapısının intakt oluşu anjıo görüntüleriyle uyumlu bulunmuştur.

Resim 15/4a'da radyal taraf D3 seviyesinden alınan (2*1*1mm) örneklerin histolojık incelenmesinde kontrast maddenin dokular arasına yayılımı, ödem varlığı damarların oblitere olduğu gösterilmiştir.(H&E, x20)

Resim 15/4b'de travma sonrası total kopmanın olduğu ulnar taraf D1 seviyesine yakın dokudan, alınan (2*1*1mm) örneklerin histolojık incelenmesinde arter içinde kontrast maddenin topaklaşması ve ven içinde kontrastın olmayışı dikkat çekmiştir.(H&E, x20)

OLGU	YARALANMA ŞEKLİ	MAK. GÖRÜNTÜ	DİNAMİK ANJİO Prox. → Dist.	ÇKBT AKSİYEL (2 mm.) Dist.→ Prox.	ÇKBT KORONAL Ön→Arka	3D VRT	DİSEKSİYON SONRASI MİKROSKOPİK GÖRÜNTÜ	HİSTOLOJİK İNCELEME	AKSİYEL DOKU KESİTİ (2 mm.) Prox.→Dist. + HİSTOLOJİK İNCELEME	PLAST.
MH	Avulze	(+)	(+)	(+)	(+)	(+)	(+)	(+)	(+)	(+)

Resim 16:

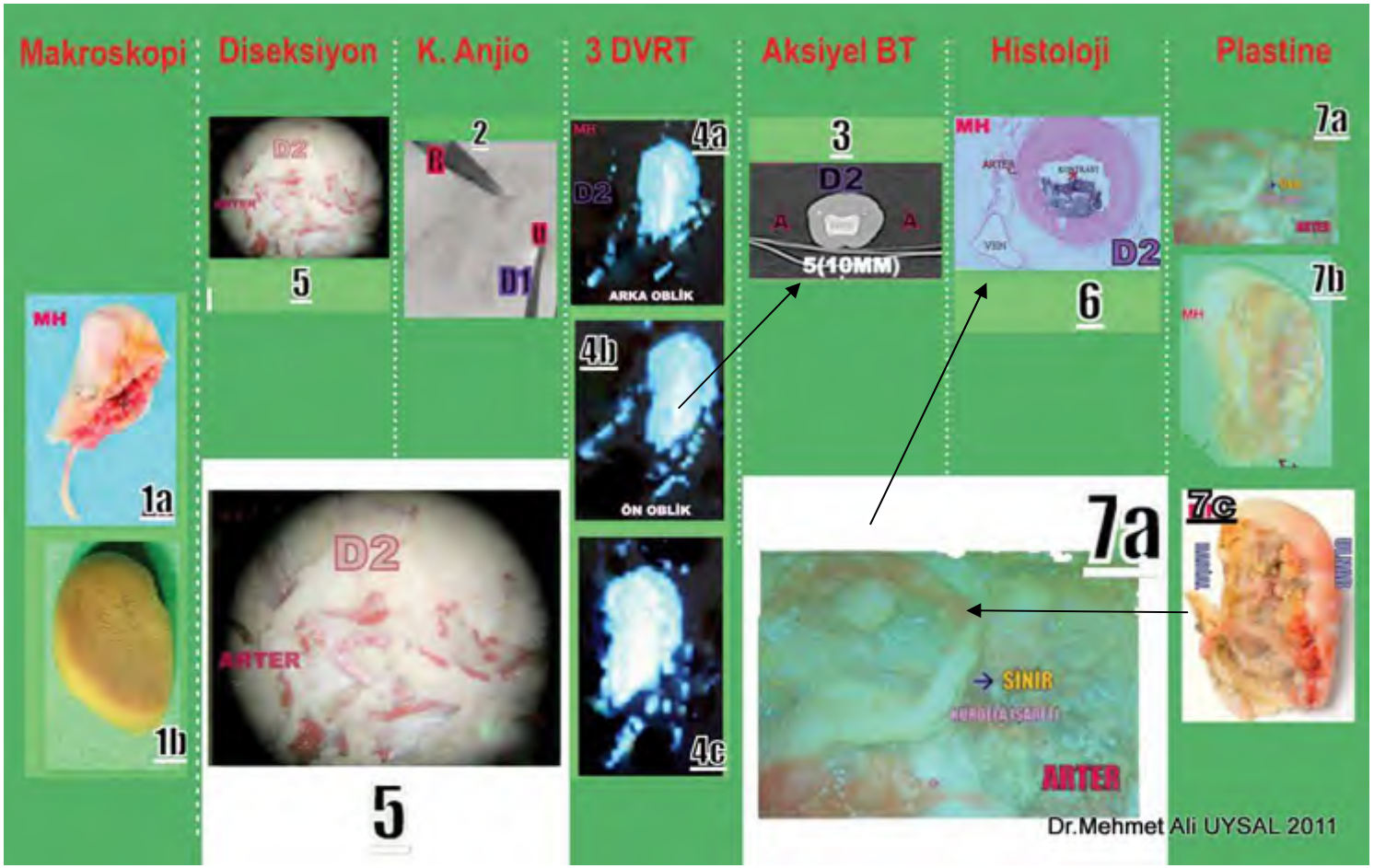

**5 ve 7a numaralı resimler büyütülmüş şekilde gösterilmiştir.*

Resim 16/1a ve 1b'de avulze yaralanma ile D1 seviyesinden total kopmuş olan amputat volar ve dorsal yüzleri makroskopik olarak görüntülenmiştir

Resim 16/2'de konvansiyonel anjio anlık görüntüde uygulanan kontrast maddenin, ulnar tarafdan verildiği ve karşı taraftan göllenerek çıkışı gösterilmiştir.

Resim 16/3'de aksiyel BT (5.Dilim;10mm) D2 seviyesi kesitinde ulnar ve radyal taraflarda kontrast madde tutulumu izlenmektedir.

Resim 16/4a, 4b ve 4c'de 3 boyutlu hacim sunum tekniği görüntülerinde oblik ve yan görüntülerde kontrast madde tutulumu ve seyri gösterilmiştir.

Resim 16/5'de D2 seviyesinde damar bütünlüğü ve damar içi refle veren silikon lateks boya izlenmektedir.

Resim 16/6'da D2 seviyesinden alınan 2*1*1 mmlik örneğin histolojık kesitinde arter duvarı nın salim olduğu ve endotel devamlılığın korunmuş olduğu arter lümeni içinde radyoopak maddenin varlığı gösterilmiştir.(H&E, x20)

Resim 16/7a'da plastine edilen amputatda, D2 seviyesinde sinirde 'kurdela işareti' ve hemen altında arter lümeni olduğu gösterilmiştir. Makroskopik görüntülerle plastine görüntülerin, birbirinin homoloğu ve aynı fiziksel özelliklere sahip olduğu sonucuna vardık. Bu nedenle, plastine amputatları **eşdeş görüntüler** olarak isimlendirdik.

OLGU	YARALANMA ŞEKLİ	MAK. GÖRÜNTÜ	DİNAMİK ANJİO Prox. → Dist.	ÇKBT AKSİYEL (2 mm.) Dist.→ Prox.	ÇKBT KORONAL Ön→Arka	3D VRT	DİSEKSİYON SONRASI MİKROSKOPİK GÖRÜNTÜ	HİSTOLOJİK İNCELEME	AKSİYEL DOKU KESİTİ (2 mm.) Prox.→Dist. + HİSTOLOJİK İNCELEME	PLAST.
YH	Avulze	(+)	(+)	(-)	(-)	(-)	(+)	(+)	(-)	(-)

Resim 17:

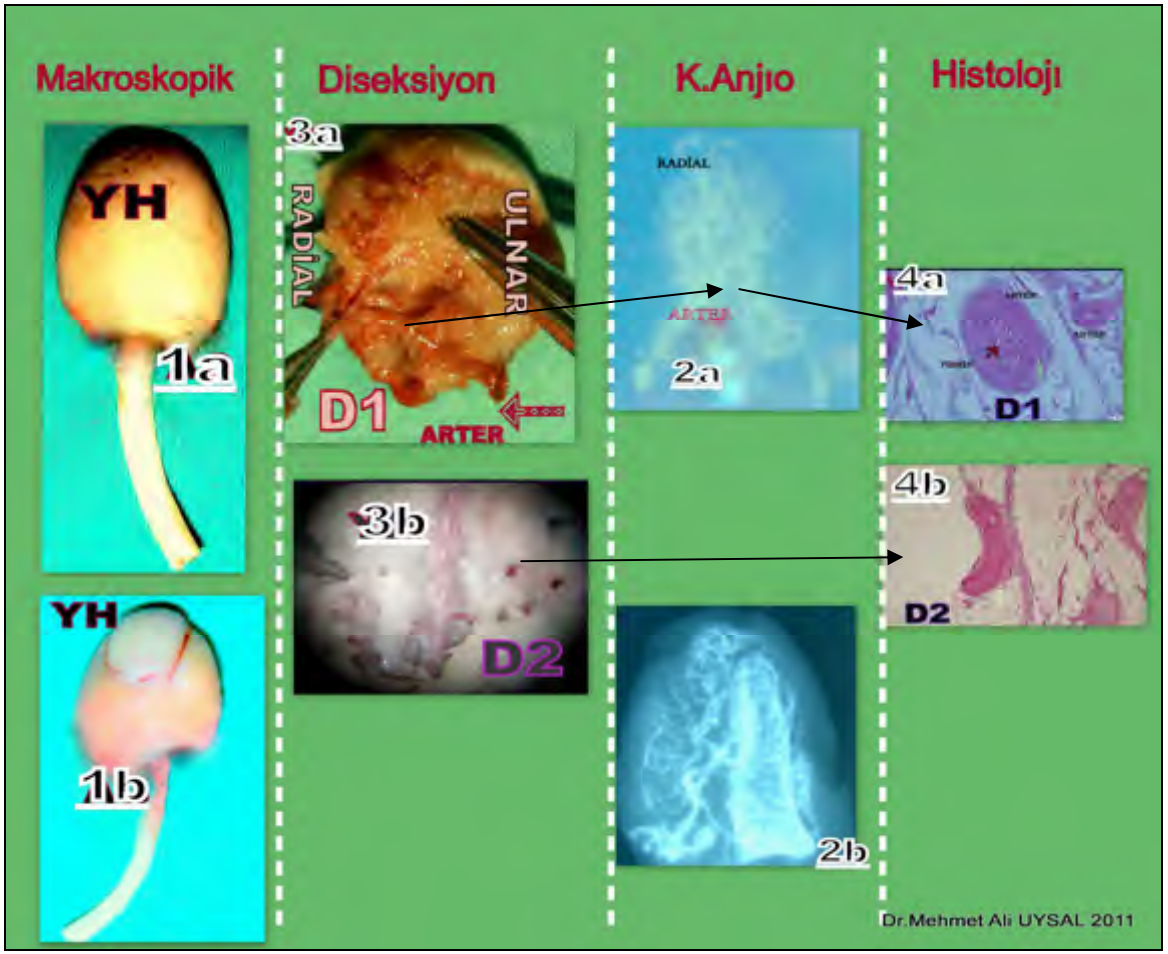

Resim 17/1a ve1b'de D1 seviyesinde avulze tip yaralanma ile total kopmuş olan amputat volar ve dorsal yüzleri görüntülenmiştir.

Resim 17/2a ve 2b dinamik anjio anlık görüntülerde hem ulnar hemde radyal tarafta, damar bütünlüğü varlığını düşündüren damar içi kontrast madde dolumu ve D1 seviyesinde kontrast maddenin göllenmesi gösterilmiştir.

Resim 17/3a ve 3b'de cerrahi mikroskop altında diseksiyon sonrası D1 ve D2 seviyeleri görüntülerde arterlerde, damar içi boyalı silikon lateks ve olağan seyirleri izlenmektedir.

Resim 17/4a D1 seviyesinden alınan (2*1*1mm) örneğin histolojik incelenmesinde, damar duvarının ve endotelin salim olduğu, arter lümeni içerisinde yoğun fibrin birikimi dikkat çekmektedir (H&E, x20)

Resim 17/4b'de D2 seviyesinden alınan (2*1*1mm) örneğin histolojik incelenmesinde, damar duvarı salim, ancak oblitere (büzüşme) olduğu gösterilmiştir (H&E, x20).

OLGU	YARALANMA ŞEKLİ	MAK. GÖRÜNTÜ	DİNAMİK ANJİO Prox. → Dist.	ÇKBT AKSİYEL (2 mm.) Dist.→ Prox.	ÇKBT KORONAL Ön→Arka	3D VRT	DİSEKSİYON SONRASI MİKROSKOPİK GÖRÜNTÜ	HİSTOLOJİK İNCELEME	AKSİYEL DOKU KESİTİ (2 mm.) Prox.→Dist. + HİSTOLOJİK İNCELEME	PLAST.
İÖ-5	Avulze	(+)	(+)	(-)	(-)	(-)	(+)	(+)	(-)	(-)

Resim 18:

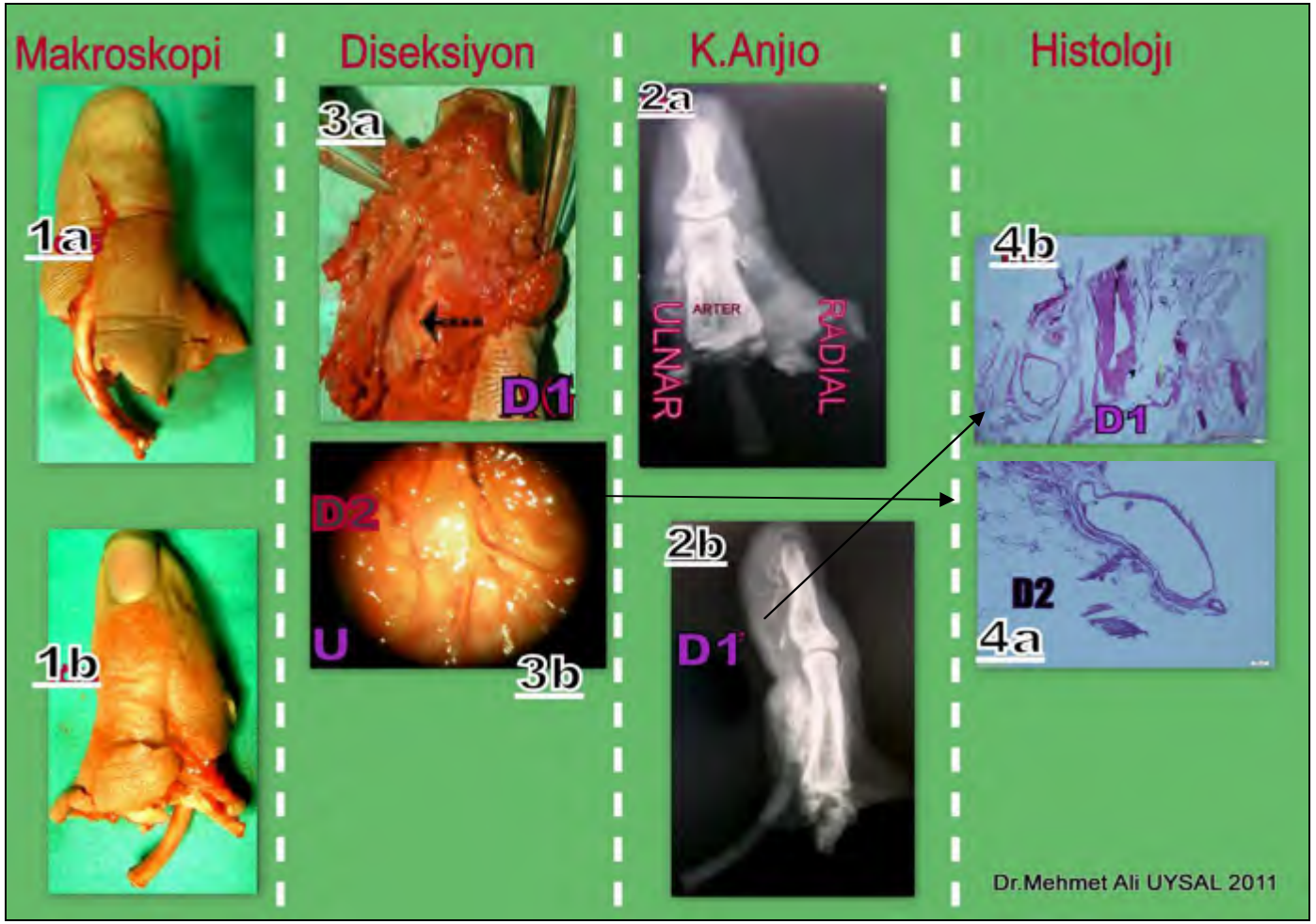

Resim 18/1a ve 1b'de O1 seviyesinden avulze yaralanma ile total kopma sonrası volar ve dorsal yüzler makroskopik olarak görüntülenmiştir.

Resim 18/2a ve 2b'de dinamik anjio anlık görüntülerde radyal ve ulnar taraf damarlarda düzenli damar içi kontrast varlığından söz edilememektedir. Direk yan radyografi (2b)de D1 seviyesinden başlayarak pulpada ilerleyen kontrast maddenin varlığı gösterilmiştir.

Resim 18/3a ve 3b'de işaretlenen D1 seviyesi ve distali araştırılmak üzere mikrocerrahi diseksiyon uygulanarak elde edilen görüntülerde, yoğun damarsal hasarın varlığını kanıtlanmıştır. D1 seviyesinde radyal tarafta arter ağacı gösterilmiştir. Ancak uygulanan damar içi boyalı lateks–kontrast madde karışımının ekstravazasyonu dikkat çekmektedir.

Resim 18/4a'da D2 seviyesinden alınan 2*1*1mm lik örneklerin histolojik incelenmesinde damar duvar hasarı, obliterasyon ve incelme olduğu gösterilmiştir. (H&E, x10).

Resim 18/4b'de D1 seviyesinden alınan 2*1*1mm lik örneklerin histolojik incelenmesinde damar duvar hasarı, kontrast maddenin damar duvarı dışına kaçışı ve yoğun hemoraji gösterilmiştir. (H&E, x10).

OLGU	YARALANMA ŞEKLİ	MAK. GÖRÜNTÜ	DİNAMİK ANJİO Prox. → Dist.	ÇKBT AKSİYEL (2 mm.) Dist.→ Prox.	ÇKBT KORONAL Ön→Arka	3D VRT	DİSEKSİYON SONRASI MİKROSKOPİK GÖRÜNTÜ	HİSTOLOJİK İNCELEME	AKSİYEL DOKU KESİTİ (2 mm.) Prox.→Dist. + HİSTOLOJİK İNCELEME	PLAST.
MA	Avulze	(+)	(+)	(-)	(-)	(-)	(+)	(+)	(-)	(-)

Resim 19:

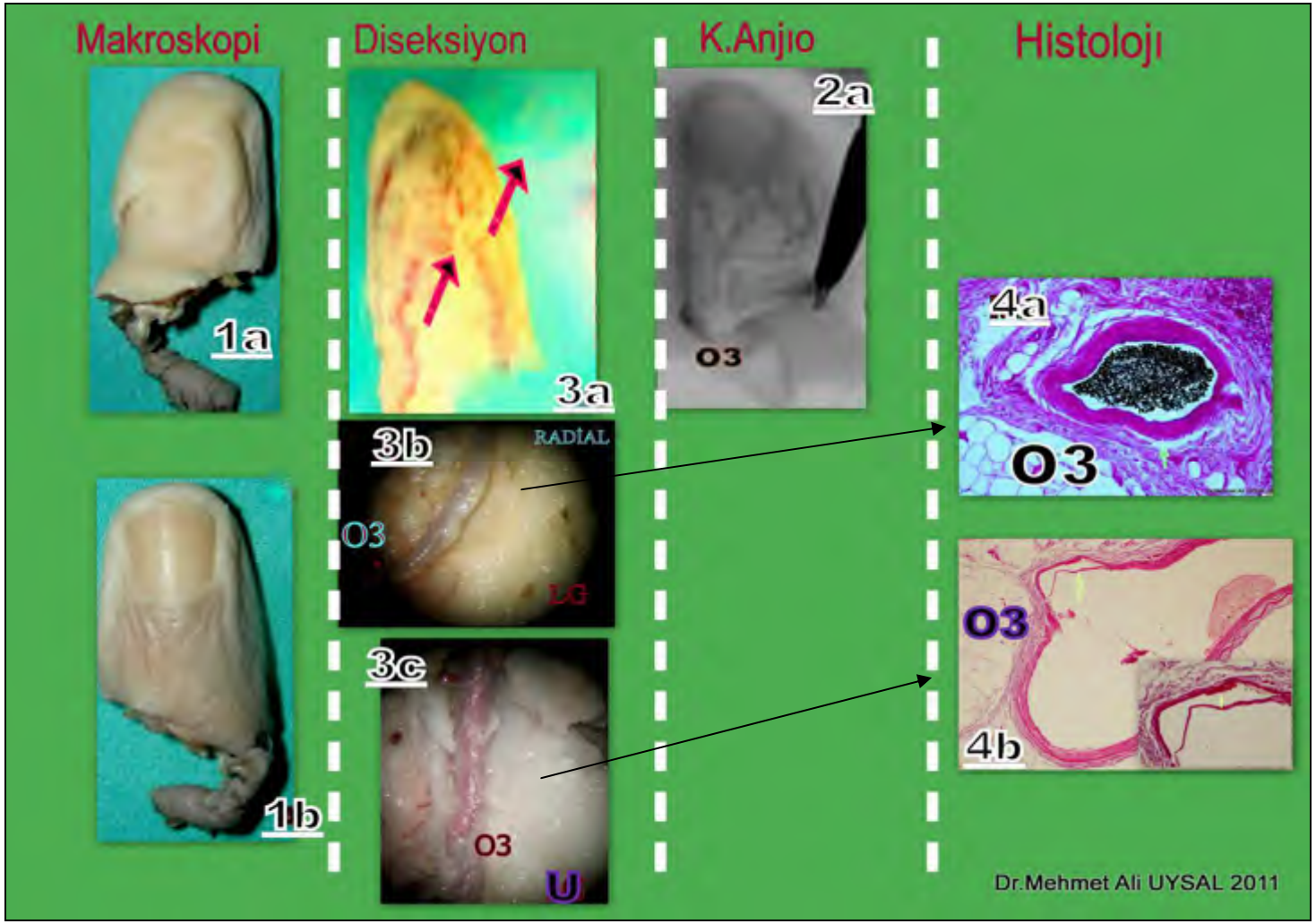

Resim 19/1a ve 1b'de avulze yaralanma ile O3 seviyesinden total kopmuş amputat volar ve dorsal yüzleri görüntülenmiştir.

Resim 19/2a'daki dinamik anjio anlık görüntülerde radyal veya ulnar taraflarda damarlarda kontrastın olağan seyri ve damar duvarı bütünlüğünün korunduğu ve ulnar taraf O3 seviyesinden damar içi verilen kontrast ajanın radyal taraf O3 seviyesinde damarı terk ederken göllendiği gösterilmiştir

Resim 19/3a, 3b ve 3c'de de mikrocerrahi diseksiyon sonrası görüntüler mevcuttur.

Resim 19/4a'de radyal taraf O3 seviyesinde travmanın uğradığı alana en yakın, hasarlı olduğu düşünülen alandan alınan 2*1*1 mm'lik örneğin histolojık görüntüsü gösterilmiştir. Damar duvarında bütünlüğün korunduğu, kontrast maddenin damar lümeni içinde korunduğu gözlenmiştir.(H&E, x40).

Resim 19/4b'de ulnar taraf O3 seviyesinde, hasarlı olduğu düşünülen alandan alınan 2*1*1 mm'lik örneğin histolojık görüntüsü gösterilmiştir. Damar duvarında internal elastik laminada ayrılma olduğu, lümeni içinde fibrin birikimi gözlenmiştir.(H&E, x40,20).

4.1.2. Lokal Ezici Grup

OLGU	YARALANMA ŞEKLİ	MAK. GÖRÜNTÜ	DİNAMİK ANJİO Prox. → Dist.	ÇKBT AKSİYEL (2 mm.) Dist.→ Prox.	ÇKBT KORONAL Ön→Arka	3D VRT	DİSEKSİYON SONRASI MİKROSKOPİK GÖRÜNTÜ	HİSTOLOJİK İNCELEME	AKSİYEL DOKU KESİTİ (2 mm.) Prox.→Dist. + HİSTOLOJİK İNCELEME	PLAST.
AÜ	Lokal Ezici	(+)	(+)	(-)	(-)	(-)	(+)	(+)	(-)	(-)

Resim 20:

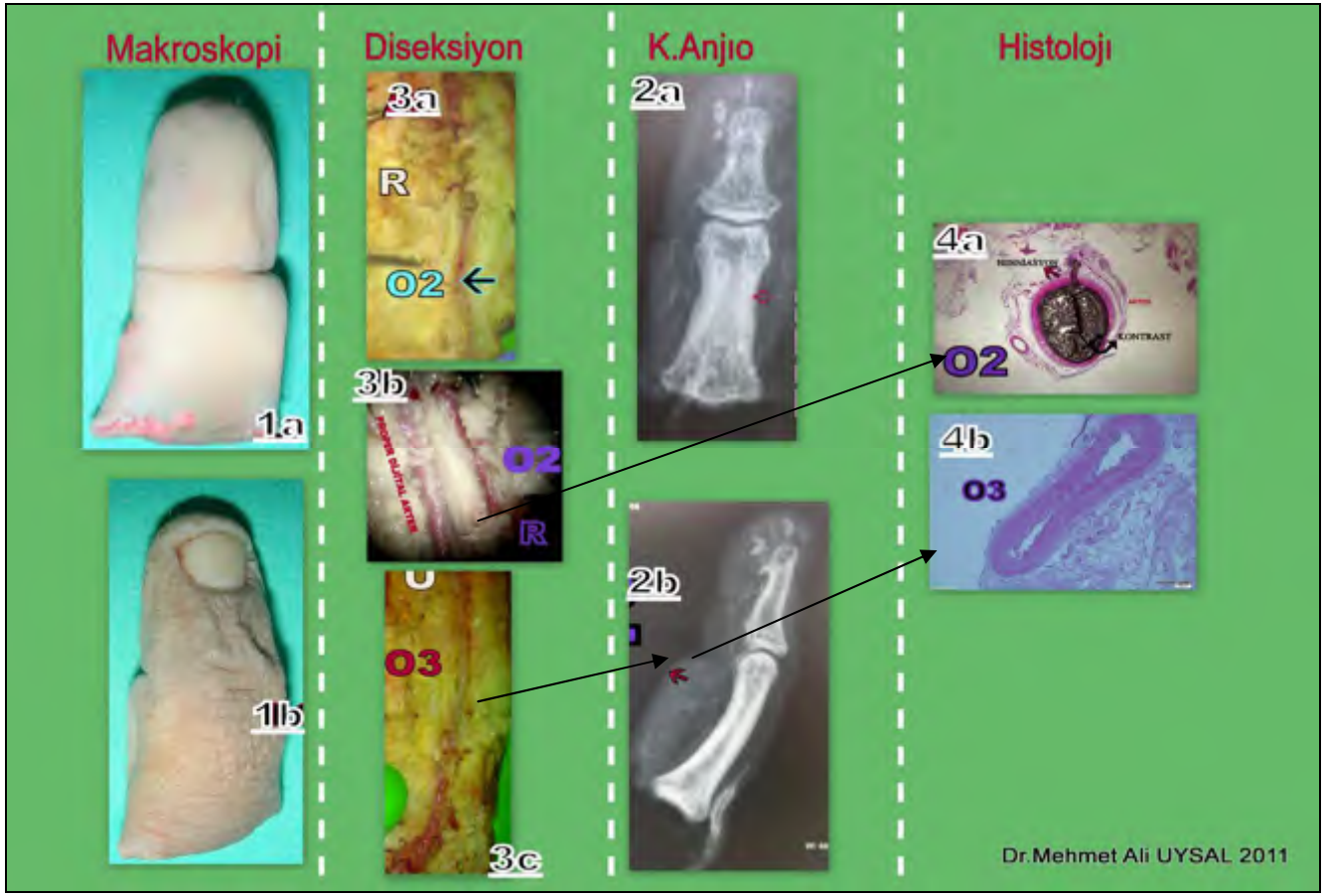

Resim 20/1a ve 1b'de lokal ezici yaralanma ile 01 seviyesinden total kopmuş amputatın volar ve dorsal yüzleri görüntülenmiştir.

Resim 20/2a ve 2b'de dinamik anjio anlık görüntülerde radyal ve ulnar taraflarda, parmak ucuna kadar kontrast maddenin damar içinde fizyolojık seyri ve damar bütünlüğünün korunmuş olduğu gösterilmiştir.

Resim 20/3a, 3b ve 3c'de işaretlenen alanların mikrocerrahi diseksiyon ile kontrolü sonrası görüntüler gösterilmiştir. Radyal tarafda O2 ve ulnar tarafta O3 seviyelerinde silikon lateks kontrast madde karışımının damar içinde sınırlı kalmış olması ve damar dışına belirgin ekstravazasyon olmaması, dinamik anjıo bulguları ile uyumludur

Resim 20/4a'da radyal taraf O2'den alınan (2*1*1 mm) örneğin histolojık incelemesinde, dinamik anjıoda salim olduğu düşünülen O2 seviyesinde, damar duvarında oluşmuş olan herniasyon ve kontrast madde ekstravazasyonu gösterilmiştir.(H&E, x20)

Resim 20/4b'de ulnar taraf O3'den alınan (2*1*1 mm) örneğin histolojık incelemesinde, dinamik anjıoda salim olduğu düşünülen O3 seviyesinde, damar duvarı sağlam, ancak oblitere olduğu gösterilmiştir.(H&E, x40)

OLGU	YARALANMA ŞEKLİ	MAK. GÖRÜNTÜ	DİNAMİK ANJİO Prox. → Dist.	ÇKBT AKSİYEL (2 mm.) Dist.→ Prox.	ÇKBT KORONAL Ön→Arka	3D VRT	DİSEKSİYON SONRASI MİKROSKOPİK GÖRÜNTÜ	HİSTOLOJİK İNCELEME	AKSİYEL DOKU KESİTİ (2 mm.) Prox.→Dist. + HİSTOLOJİK İNCELEME	PLAST.
EK-3	Lokal Ezici	(+)	(+)	(+)	(+)	(+)	(+)	(+)	(+)	(-)

Resim 21:

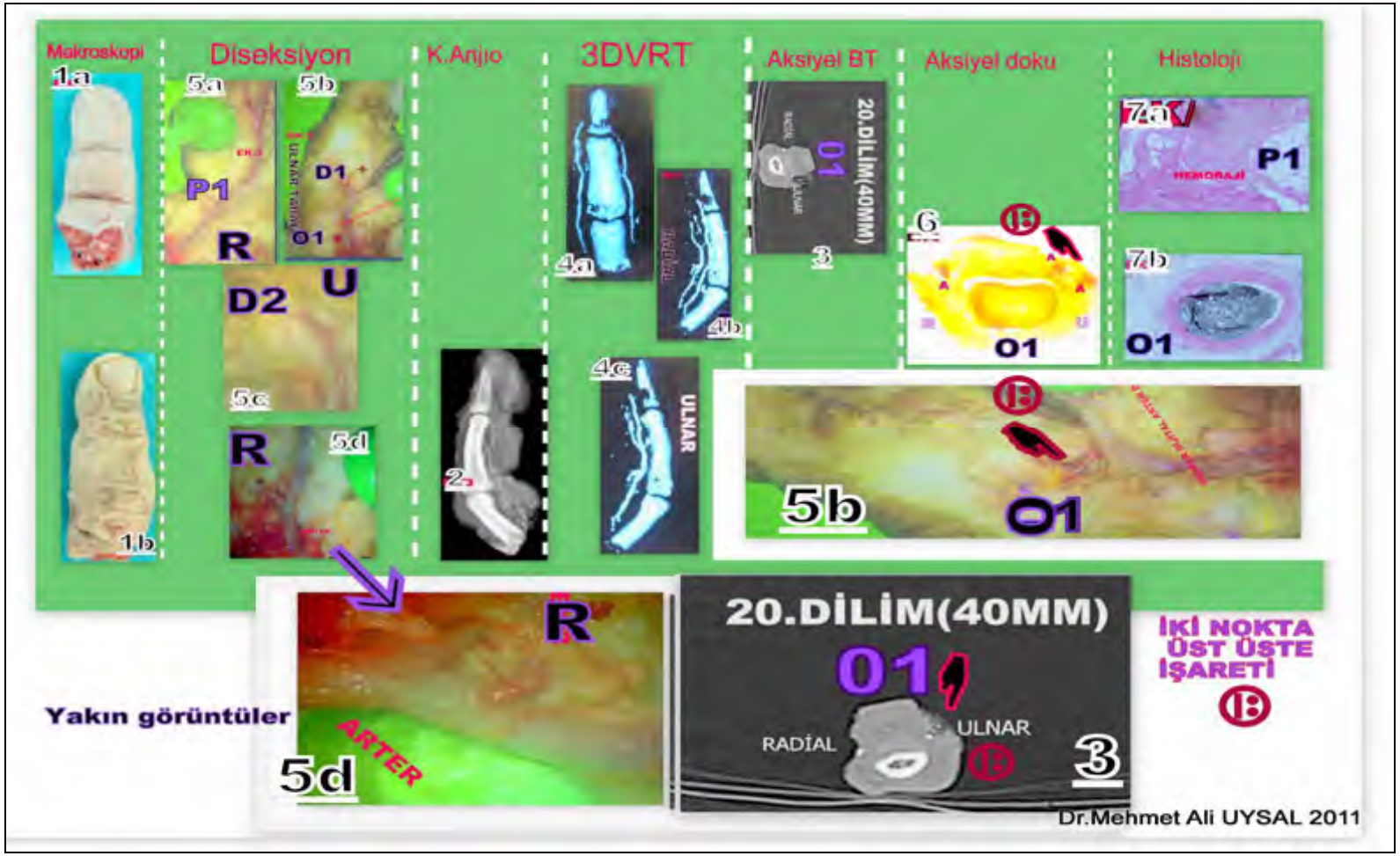

**3, 5b ve 5d numaralı resimler büyütülmüş olarak gösterilmiştir.*

Resim 21/1a ve 1b'de P1 seviyesinden lokal ezici hasar ile total kopmuş amputata ait volar ve dorsal yüz makroskopik görüntüler gösterilmiştir.

Resim 21/2'de konvansiyonel anjio anlık görüntülerde parmak amputatda tüm arkların fizyolojık olarak dolduğu, radyal ve ulnar taraflarda akımın patent izlendiği, damarların salim olduğu gösterilmiştir

Resim 21/3'de hazırlanan aksiyel BT görüntülerinde, O1 seviyesinde hem ulnar tarafda hem de radyal taraf arterlerde kontrast tutulumu olduğu dikkat çekici bulunmuştur

Resim 21/4a, 4b ve 4c'de üç boyutlu hacim sunum tekniği görüntülerinde her iki tarafa ait damarların intakt olduğu gösterilmiştir. Bu görüntülerin aksiyel BT kesitleriyle beraber değerlendilmesi ile dinamik anjıo ile uyumlu olduğu izlenmektedir. Ancak 3 boyutlu hacim sunum tekniği oluşturulurken rekonstrüksiyon aşamalarında oluşan kayıplar ve parmak ucuna doğru kapiller ağda damar çaplarının oldukça incelmesi ve üst üste binen kontrast maddelerin '**görüntü gürültüsü'** oluşturması, dinamik anjıo görüntülemeden eksik yönlerindendir.

Resim 21/5a, 5b, 5c, 5d'de cerrahi mikroskop altında diseksiyon görüntüleri izlenmektedir. Büyük çaplı damarların her iki tarafta, boyama sonrası tıbbi görüntüleme ve mikrocerrahi diseksiyon sonrası incelemeler ile sağlam olduklarının sağlamasınının yapılması sonucunda; büyük çaplı damarların salim olduğu düşünülmüştür. İnce çapları nedeniyle görüntüleme alanımızda net olarak seçilemeyen dijital arter dallarından radyal tarafta O1 seviyesinden (40mm) alınan aksiyel BT kesitleri geriye dönük incelendi. Elde ettiğimiz görüntülerde hem radyal taraf hemde ulnar taraflarda konrast madde izlendiği gösterilmiştir.

Resim 21/6 aynı seviyenin (40mm) aksiyel doku diliminde O1 seviyesinde kesite karşılık gelen alanda, her iki taraf arterde de bütünlüğün olduğu ve özelikle O1 seviyesinde dallanma varlığı nedenıyle alınan kesitlerde, tanımlamış olduğumuz **iki nokta üst üste işareti** (Resim 21/3, 5b, 6) görüntüsü şeklinde arter yapıları mikrocerrahi diseksiyon görüntüleri ile uyumlu olduğu gösterilmiştir.

Resim 21/7a radyal taraf P1 seviyesinden (kopmanın gerçekleştiği seviye) alınan dilime ait histolojık incelemede, hasara bağlı yoğun damar dışı eritrosit birikimi ve damar duvar hasarı gösterilmiştir. .(H&E, x40)

Resim 21/7b 'de ulnar taraf O1 den alınan dilime ait histolojık incelemede damar duvarının salim olduğu ve kontrast maddenin topaklasarak lümen içini doldurduğu gösterilmiştir (H&E, x20).

OLGU	YARALANMA ŞEKLİ	MAK. GÖRÜNTÜ	DİNAMİK ANJİO Prox. → Dist.	ÇKBT AKSİYEL (2 mm.) Dist.→ Prox.	ÇKBT KORONAL Ön→Arka	3D VRT	DİSEKSİYON SONRASI MİKROSKOPİK GÖRÜNTÜ	HİSTOLOJİK İNCELEME	AKSİYEL DOKU KESİTİ (2 mm.) Prox.→Dist. + HİSTOLOJİK İNCELEME	PLAST.
GA	Lokal Ezici	(+)	(+)	(-)	(-)	(-)	(+)	(+)	(-)	(-)

Resim 22:

Resim 22/1a ve 1b'de lokal ezici yaralanma ile O2 seviyesinden total kopmuş amputat volar ve dorsal yüzleri görüntülenmiştir.

Resim 22/2a ve 2b'de dinamik anjio anlık görüntülerde radyal taraftan damar içi uygulanmış kontrast maddenin damar içinde fizyolojık seyri ve ulnar taraftan çıkışı esnasında oluşturmuş olduğu göllenme, damarların salim olduğu gösterilmiştir.

Resim 22/3a ve 3b'de mikrocerrahi diseksiyon sonrası görüntülerde boyalı lateks kontast madde karışımının, pulpa seviyesine kadar damar bütünlüğü içinde dağıldığı D2 seviyesi yakın mikroskopik görüntülemede küçük çaplı damarsal yatağın dolduğu gösterilmiştir

Resim 22/4'de radyal taraf O3 seviyesinden travmanın etkilediği alandan, alınan 2*1*1 mm'lik örnek histolojik incelemesinde damar duvarında hasar ve kontrast maddenin damar dışına kaçışı gösterilmiştir.(H&E, x40)

OLGU	YARALANMA ŞEKLİ	MAK. GÖRÜNTÜ	DİNAMİK ANJİO Prox. → Dist.	ÇKBT AKSİYEL (2 mm.) Dist.→ Prox.	ÇKBT KORONAL Ön→Arka	3D VRT	DİSEKSİYON SONRASI MİKROSKOPİK GÖRÜNTÜ	HİSTOLOJİK İNCELEME	AKSİYEL DOKU KESİTİ (2 mm.) Prox.→Dist. + HİSTOLOJİK İNCELEME	PLAST.
İ K	Lokal Ezici	(+)	(+)	(-)	(-)	(-)	(+)	(+)	(-)	(-)

Resim 23:

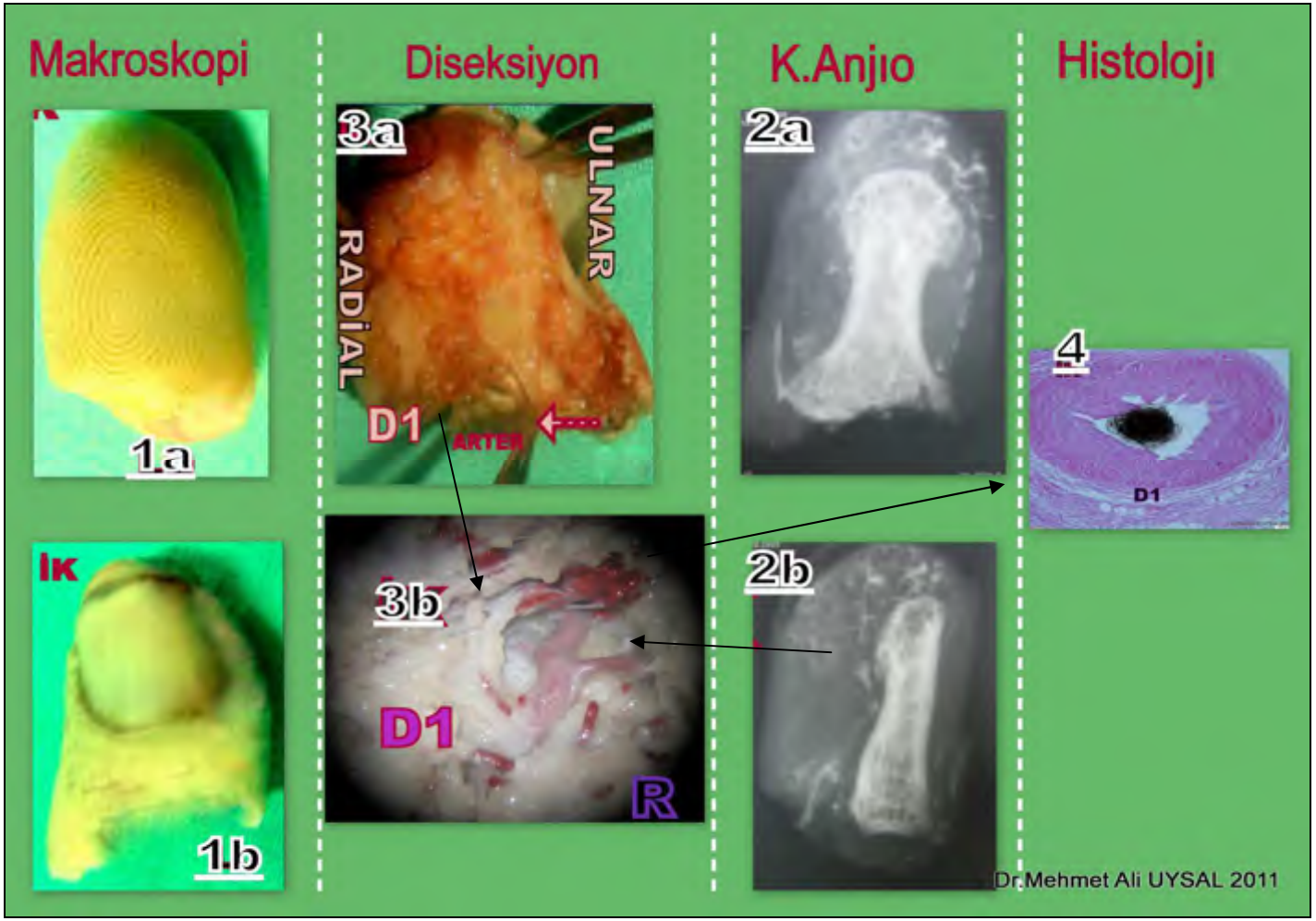

Resim 23/1a ve 1b'de lokal ezici yaralanma nedeniyle D1 seviyesinden kopmuş amputatın volar ve dorsal yüzleri görüntülenmiştir.

Resim 23/2a ve 2b de dinamik anjio anlık görüntülerde radyal ve ulnar tarafta damarların doluşu, damarsal ağın salim olduğu gösterilmiştir.

Resim 23/3a ve 3b'de mikrocerrahi diseksiyon sonrası görüntülerin dinamik anjıo bulguları ile uyumlu olduğu gösterilmiştir. Travmanın etkilediği seviye (D1) mikroskopik görüntüleri silikon lateks- kontrast madde karışımının küçük çaplı damarlara kadar ulaşabildiği gösterilmiştir

Resim 23/4'de travmanın etkilediği (D1 seviyesinden) alınan 2*1*1 mm'lik örneğin histolojık incelemesinde, damar duvarının bütünlüğünün korunduğu, topaklaşan kontrast maddenin lümen içinde hapsolduğu izlenmektedir Ancak damar endotelinde hafif düzeyde düzensizliğin olduğu gösterilmiştir. (H&E, x40)

OLGU	YARALANMA ŞEKLİ	MAK. GÖRÜNTÜ	DİNAMİK ANJİO Prox. → Dist.	ÇKBT AKSİYEL (2 mm.) Dist.→ Prox.	ÇKBT KORONAL Ön→Arka	3D VRT	DİSEKSİYON SONRASI MİKROSKOPİK GÖRÜNTÜ	HİSTOLOJİK İNCELEME	AKSİYEL DOKU KESİTİ (2 mm.) Prox.→Dist. + HİSTOLOJİK İNCELEME	PLAST.
KA	Lokal Ezici	(+)	(+)	(+)	(+)	(+)	(+)	(+)	(+)	(-)

Resim 24:

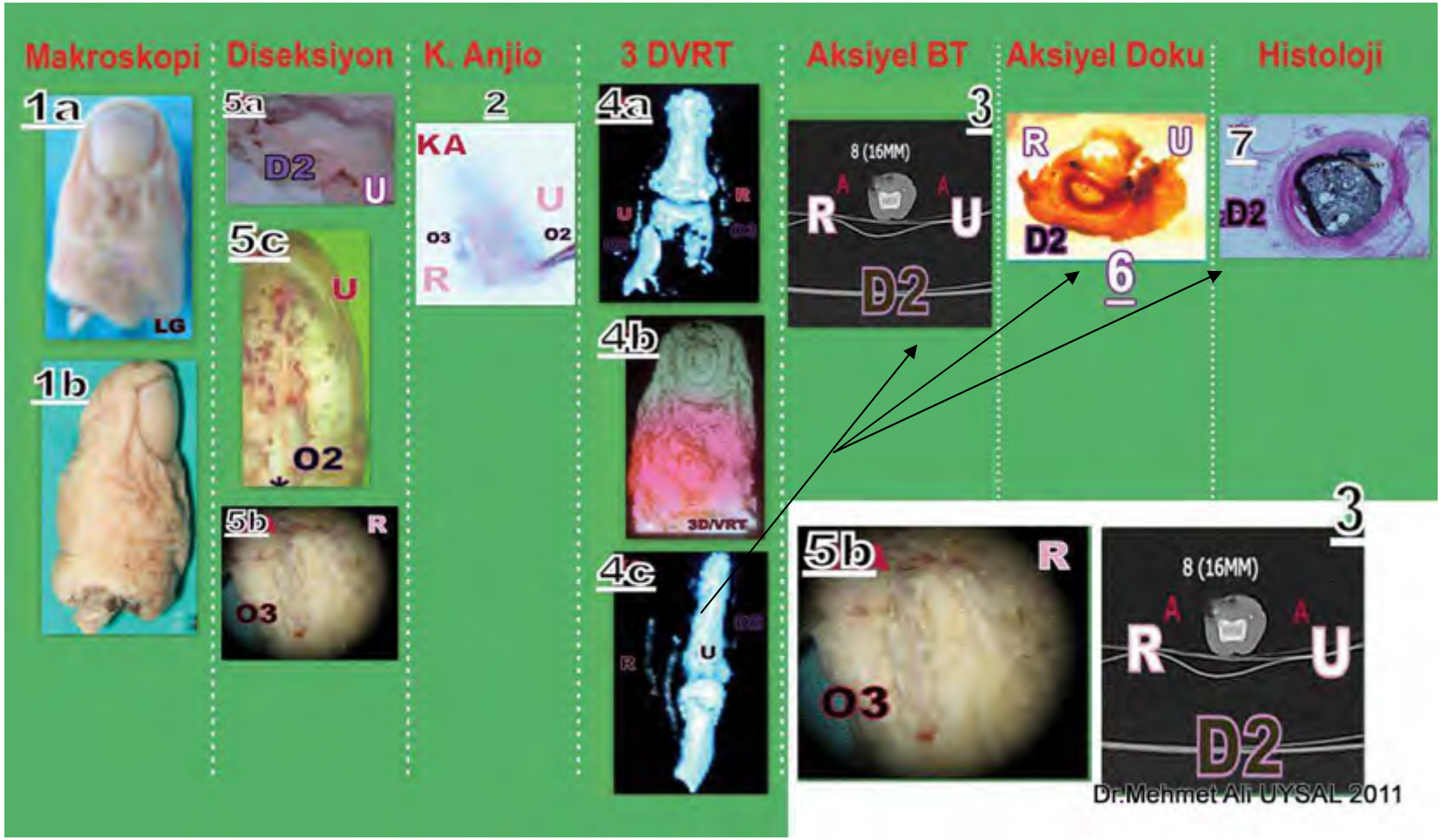

**3 ve 5b numaralı resimler büyütülmüş şekilde sunulmuştur.*

Resim 24/1a ve 1b'de lokal ezici yaralanma ile O2 seviyesinden total kopmuş amputatın volar, dorsal makroskopik görüntüleri izlenmektedir.

Resim 24/2 Konvansiyonel anjio anlık görüntülerde parmakta (3. ark)ın fizyolojık olarak dolduğu ve akımın intakt olduğu izlenmektedir. Ulnar taraf O2 radyal taraf O3 sevilerinde kontrast ajanın oluşturduğu göllenme dikkat çekmektedir.

Resim 24/3 çok kesitli BT aksiyel görüntülerinde hem ulnar taraf arter hemde radyal taraf arter iz düşümünde kontrast madde tutulumu (8.dilim*2;16mm;D2 seviyesi) gösterilmiştir

Resim 24/4a, 4b ve 4c 3 boyutlu hacim sunum tekniği görüntülerinde D3 seviyesinde kontrast maddeye ait sinyal olmadığı gösterilmiştir.

Resim 24/5a, 5b ve 5c'de cerrahi mikroskop altında diseksiyon görüntüleri izlenmektedir. Ulnar taraf arter travmanın etkilediği O2 seviyesinden D2 seviyesine dek salim izlenmektedir. Aynı şekilde radyal taraf arter travmanın etkilediği O3 seviyesi distalinde intaktdır

Resim 24/6'da hazırlanan aksiyel doku kesitlerinin (2mm.lik) lam üzerine yatırılarak, ışık kaynağı önünde çıplak olarak görüntülenmesi ile ulnar ve radyal taraf D2 seviyesine (16mm) karşılık gelen kesitlerinde arterlerin salim olduğu ve aksiyel BT izdüşümü bulguları ile uyumlu olduğu gösterilmiştir

Resim 24/7 histolojik kesit örneğinde ulnar taraf arter D2 seviyesinden alınan 2*1*1mm örnek incelendiğinde damar duvarının bütünlüğü ve lümen içerisinde kontrast madde varlığı, ancak endotelde orta düzeyde düzensizlik oluştuğu gösterilmiştir.(H&E, x10).

Ayrıca pulpa seviyesinde (D2) damarlarda bütünlüğün varlığı, konvansıonel anjio, mikroskopik diseksiyon, histololojık kesit ve çok kesitli aksiyel BT görüntülemelerde kanıtlanabiliyor olmasına rağmen, üç boyutlu hacim sunum tekniği görüntülerinde pulpa seviyesinde kontrast madde gözlenememiştir. Bu yetersizlikten damar çaplarının ince oluşu ve görüntü rekonstrüksiyonu esnasındaki kayıplar sorumlu tutulmuştur. Bu yüzden üç boyutlu görüntülerin, aksiyel BT görüntüleri ile beraber yorumlanması daha etkilidir. Ancak dinamik anjıo uygulanan extremitenin, ardından aksiyel çok kesitli BT dilimleri ile beraber incelenmesi en etkili görüntüleme yöntemi olacaktır. Üç boyutlu görüntülemenin en özgün yararı kemik tendon damar sinir ilişkisini en net ortaya koyan yöntemlerden olmasıdır.

OLGU	YARALANMA ŞEKLİ	MAK. GÖRÜNTÜ	DİNAMİK ANJİO Prox. → Dist.	ÇKBT AKSİYEL (2 mm.) Dist.→ Prox.	ÇKBT KORONAL Ön→Arka	3D VRT	DİSEKSİYON SONRASI MİKROSKOPİK GÖRÜNTÜ	HİSTOLOJİK İNCELEME	AKSİYEL DOKU KESİTİ (2 mm.) Prox.→Dist. + HİSTOLOJİK İNCELEME	PLAST.
TD	Lokal Ezici	(+)	(+)	(-)	(-)	(-)	(+)	(+)	(-)	(-)

Resim 25:

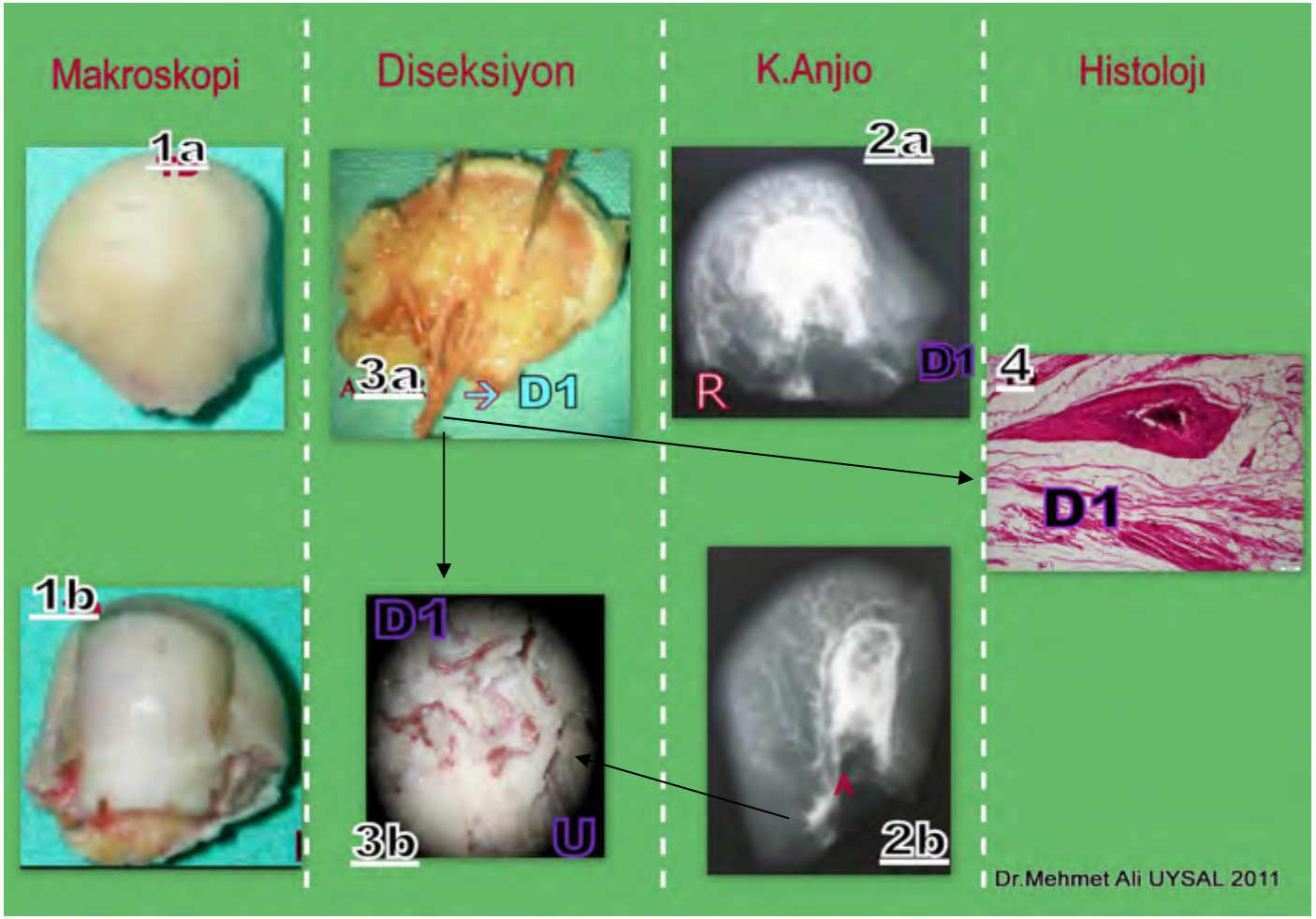

Resim 25/1a ve 1b'de lokal ezici yaralanma ile D1 seviyesinden kopmuş amputatın volar ve dorsal yüzleri görüntülenmiştir.

Resim 25/2a ve 2b 'de dinamik anjio anlık görüntülerde radyal ve ulnar tarafta damarsal yatağın doluşu ve bütünlüğü gösterilmiştir. Ulnar taraf arterden verilen kontrast –lateks karışımının, radyal tarafda damar içini terk edişi anında göllenmesi gösterilmiştir.

Resim 25/3a ve 3b'de mikrocerrahi diseksiyon sonrası mikroskopik görüntülerin anjıo bulguları ile uygumlu olduğu gösterilmiştir.

Resim 25/4'de D1 seviyesinden alınan 2*1*1 mmlik örnek histolojık incelemesinde, damar duvarının sağlam olduğu ve kontrast maddenin lümen içinde korunduğu ancak endotelde düzensizlik ve damar duvarında obliterasyon(büzüşme) olduğu gösterilmiştir.(H&E, x20)

OLGU	YARALANMA ŞEKLİ	MAK. GÖRÜNTÜ	DİNAMİK ANJİO Prox. → Dist.	ÇKBT AKSİYEL (2 mm.) Dist.→ Prox.	ÇKBT KORONAL Ön→Arka	3D VRT	DİSEKSİYON SONRASI MİKROSKOPİK GÖRÜNTÜ	HİSTOLOJİK İNCELEME	AKSİYEL DOKU KESİTİ (2 mm.) Prox.→Dist. + HİSTOLOJİK İNCELEME	PLAST.
TY	Lokal Ezici	(+)	(+)	(+)	(+)	(+)	(+)	(+)	(+)	(-)

Resim 26:

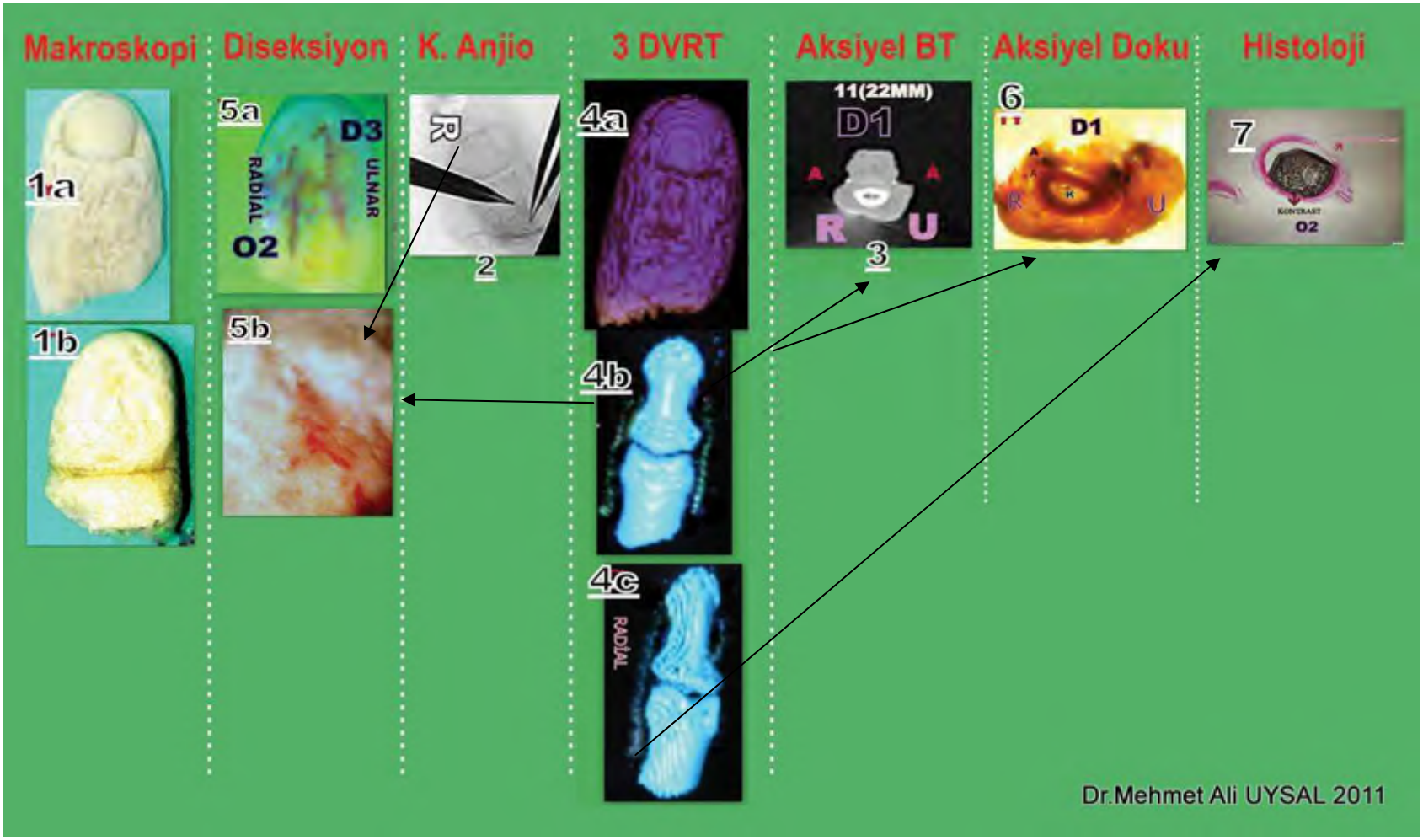

Resim 26/1a ve 1b'de lokal ezici yaralanma sonrası O1 seviyesinden total kopmuş amputat volar ve dorsal yüzler makroskopik olarak görüntülenmiştir.

Resim 26/2'de Konvansiyonel anjioda anlık görüntüsünde parmak damarsal yatağının (3. arkın) fizyolojık olarak dolduğu ve akımın intakt olduğu izlenmektedir.

Resim 26/3'de çok kesit BT aksiyel dilimlerden (D1seviyesi; 22mm) ele alındığında her iki taraf arter izdüşümlerinde kontrast madde varlığı ve bütünlüğün korunduğu gösterilmiştir.

Resim 26/4a, 4b ve 4c'de üç boyutlu hacim sunum tekniği görüntülerinde, posterior–anterior, posterior oblik, anterior oblik görüntülerinin dinamik anjıo bulgularıyla uyumlu olduğu gösterilmiştir.

Resim 26/5a ve 5b'de cerrahi mikroskop altında diseksiyon görüntüleri izlenmektedir. Radyal taraf diseksiyon görüntülerinde O2 seviyesinden (orta falanks 1/3 orta bölge) D3 e dek damarsal ağın bütünlüğünü koruduğu gösterilmiştir.

Resim 26/6 hazırlanmış aksiyel doku kesitlerinden (D1 seviyesi;22mm) incelendiğinde hem ulnar hem de radyal taraf arterlerin bütünlüğü gösterilmiş ve aynı seviyede izdüşüm oluşturan aksiyel BT incelenme bulgularıyla uyumlu olduğu gösterilmiştir.

Resim 26/7'de radyal taraf arter O2 seviyesinden alınan 2*1*1 mm örneğin histolojik incelenmesinde damar duvarında hasar, endotelde düzensizlik ve kontrast maddenin damar içinde topaklaşması ve damar dışına sızmadığı gösterilmiştir. (H&E, x20)

OLGU	YARALANMA ŞEKLİ	MAK. GÖRÜNTÜ	DİNAMİK ANJİO Prox. → Dist.	ÇKBT AKSİYEL (2 mm.) Dist.→ Prox.	ÇKBT KORONAL Ön→Arka	3D VRT	DİSEKSİYON SONRASI MİKROSKOPİK GÖRÜNTÜ	HİSTOLOJİK İNCELEME	AKSİYEL DOKU KESİTİ (2 mm.) Prox.→Dist. + HİSTOLOJİK İNCELEME	PLAST.
ZŞ-3	Lokal Ezici	(+)	(+)	(+)	(+)	(+)	(+)	(+)	(+)	(+)

Resim 27:

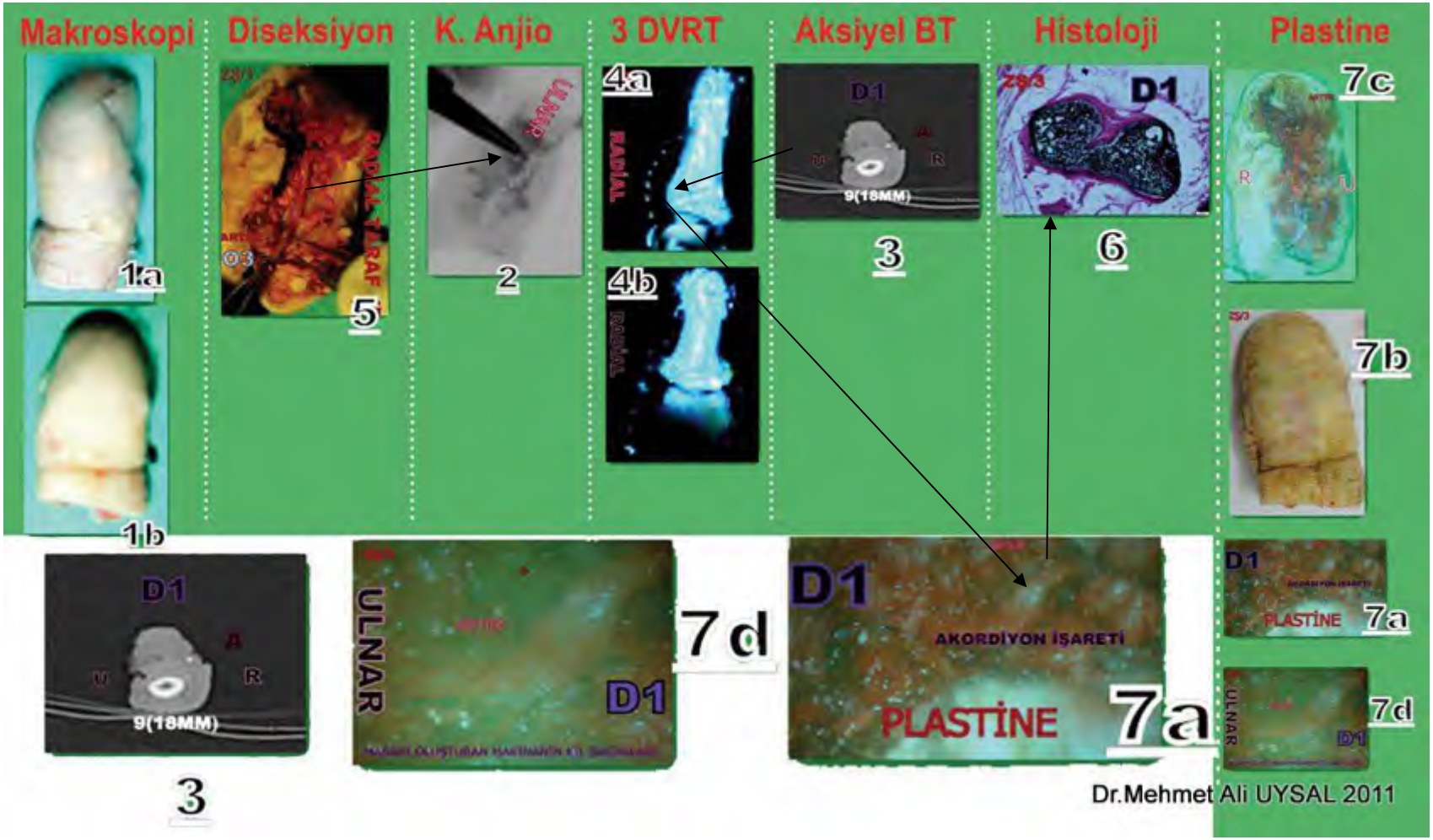

**3, 7a ve 7b numaralı resimler büyütülmüş şekilde gösterilmiştir.*

Resim 27/1a ve 1b'de lokal ezici yaralanma ile O3 seviyesinden total kopmuş amputat volar ve dorsal yüzleri makroskopik olarak görüntülenmiştir.

Resim 27/2'de konvansiyonel anjio anlık görüntüde ulnar taraf arterde bütünlük olmadığı, radyal taraf arterde O3 seviyesi distalinde devamlılık olduğu gösterilmiştir

Resim 27/3 çok kesitli BT aksiyel görüntülemelerden 9.dilim, D1 seviyesi 18mm'de radyal taraf arterin iz düşümünde kontrast madde varlığı ve bütünlüğü izlenirken, ulnar taraf arterde hasar nedeniyle tutulum olmadığı gösterilmiştir.

Resim 27/4a ve 4b üç boyutlu hacim sunum tekniği görüntülerinde, ulnar taraf arterde bütünlük olmadığı, radyal taraf arterde O3 seviyesi distalinde devamlılık olduğu ve dinamik anjıo bulgularıyla uyumlu olduğu gösterilmiştir.

Resim 27/5 cerrahi diseksiyon sonrası, O3 seviyesi distalinde damar içi refle veren silikon lateks- kontrast madde karışımının dağılımı, pulpa seviyesinde damar bütünlüğü gösterilmiştir

Resim 27/6 'da ulnar taraf D1 seviyesi nden alınan 2*1*1 mm'lik örneklerin histolojık incelenmesinde arter duvarında hasar ve endotel devamlılığında azalma ve kontrast maddenin damar dışına sızması gösterilmiştir .(H&E, x20)

Resim 27/7a, 7b, 7c ve 7d'de amputata ait plastinasyon sonrası görüntülerden;

Resim 27/(7b ile 1b) ve (1a ile 7c)'nin tanımladığımız **eşdeş görüntüler** ile uyumlu olduğu gösterilmiştir.

Resim 27/7a ve 7d'de mikroskopik yakın resimlerde D1 seviyesinde, dokuda hasarı olusturan makinaya ait metal saçakların gösterilmesi, travma sonrası ilk saatlerde amputatda hasarın doğasını göstermede, plastinasyon modelinin ne denli değerli olduğunu kanıtlamaktadır. Plastinasyon öncesi ve sonrasında D1 düzeyinde hasar nedenıyle damarsal ağda fiziksel görüntüsünün özgünlüğü nedeniyle, **akordiyon işareti *(accerdeon like image)*** olarak isimlendirdik.

4.1.3. Geniş Ezici Grup

OLGU	YARALANMA ŞEKLİ	MAK. GÖRÜNTÜ	DİNAMİK ANJİO Prox. → Dist.	ÇKBT AKSİYEL (2 mm.) Dist.→ Prox.	ÇKBT KORONAL Ön→Arka	3D VRT	DİSEKSİYON SONRASI MİKROSKOPİK GÖRÜNTÜ	HİSTOLOJİK İNCELEME	AKSİYEL DOKU KESİTİ (2 mm.) Prox.→Dist. + HİSTOLOJİK İNCELEME	PLAST.
EK-2	Geniş Ezici	(+)	(+)	(+)	(+)	(+)	(+)	(+)	(+)	(-)

Resim 28:

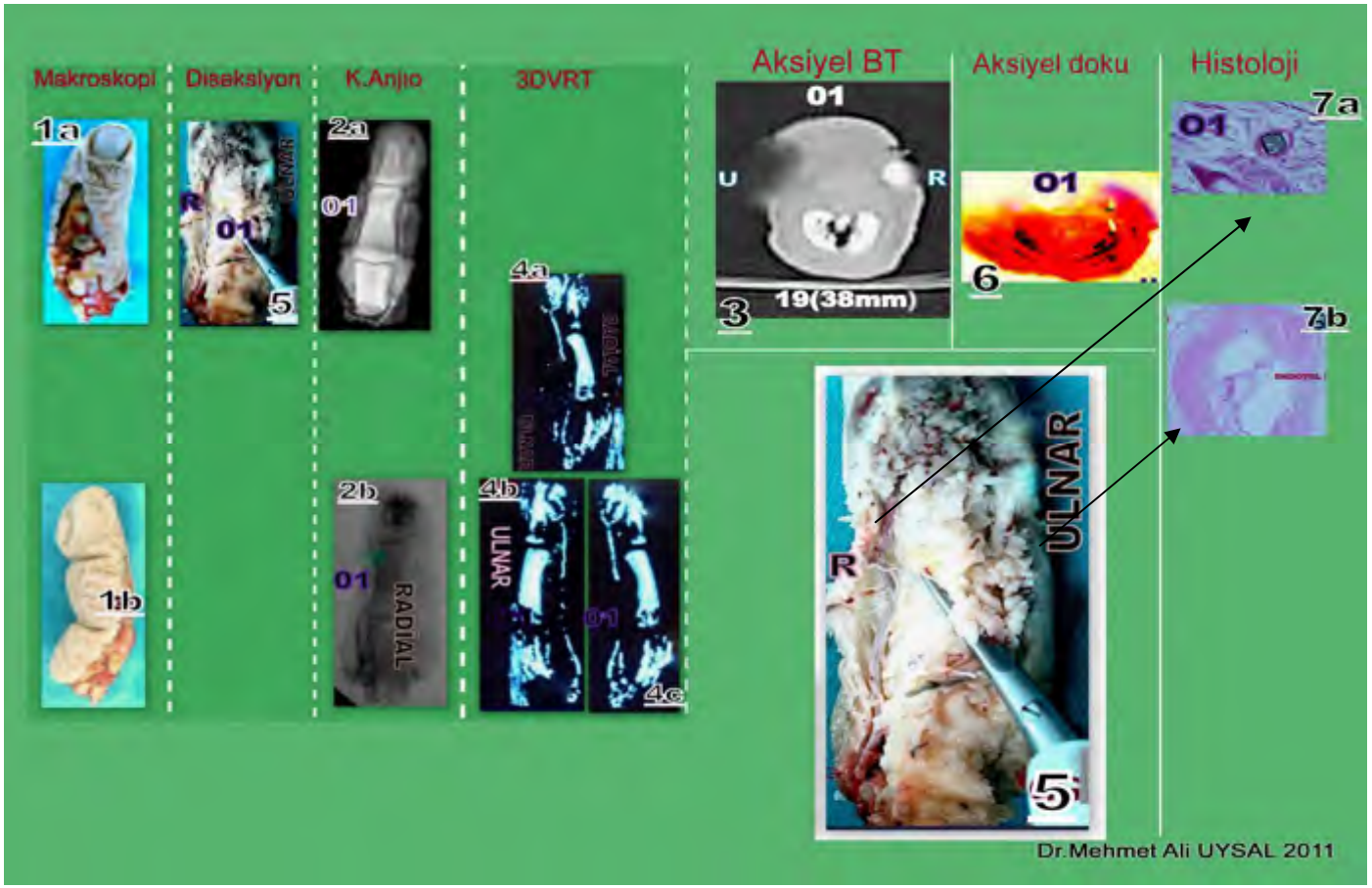

** 5 numaralı resim büyütülmüş şekilde sunulmuştur.*

Resim 28/1a ve 1b de geniş ezici yaralanma ile P1 seviyesinden total kopmuş amputatın volar ve dorsal yüzleri makroskopik görüntülerde gösterilmiştir.

Resim 28/2a ve 2b'de Konvansiyonel anjio anlık görüntülerde parmak amputatda radyal tarafta doluşun yeterli olduğu, P1 seviyesinin distalinde damarsal ağın intakt seyri gözlenmiştir. Ulnar taraf için O1 seviyesinin proksimal ve distalinde akımın intakt oluşu, ilgili seviyelerdeki arkların (damar köprülerinin) salim olduğunu kanıtlamaktadır

Resim 28/3 Çok kesitli aksiyel BT görüntülerinden O1 seviyesi 38mm'nde ulnar tarafda arterlerin iz düşümünde kontrast madde tutulumu olmadığı doku kaybı varlığı, radyal tarafta kontrast madde tutulumu olduğu ve bütünlüğün korunduğu gösterilmiştir.

Resim 28/4a, 4b, 4c üç boyutlu hacim sunum tekniği görüntülerinde dinamik anjio incelenmesindeki bulgular ile uyum mevcuttur. Bu görüntüler aksiyel BT görüntüleri ile beraber ele alındığında, O1 seviyesinde ulnar taraf arterlerde kontrast tutulumu olmadığı dikkat çekici bulunmuştur

Resim 28/5 cerrahi mikroskop altında diseksiyon görüntüleri izlenmektedir

Resim 28/6 aksiyel doku kesit örneğinin histololojik incelenmesinde O1 seviyesinde ulnar tarafda arterlerin iz düşümünde doku hasarı ve radyoopak maddenin dokular arasına dağıldığı, radyal tarafta bütünlüğün korunduğu gösterilmiştir.

Resim 28/7a'da radyal taraf arter O1 seviyesinden alınan 2*1*1 mm'lik örnekler incelendiğinde damar duvarının sağlam, çevre dokuda yaygın ödem ve lümen içinde kontrast madde birikimi gösterilmiştir. (H&E, x10.)

Resim 28/7b'de ulnar taraf arter O1 seviyesinden alınan 2*1*1 mm'lik örnekler incelendiğinde endoteldeki düzensizlik, damar duvarında hasar ve lümen içinde biriken fibrin gösterilmiştir. (H&E,x40.)

OLGU	YARALANMA ŞEKLİ	MAK. GÖRÜNTÜ	DİNAMİK ANJİO Prox. → Dist.	ÇKBT AKSİYEL (2 mm.) Dist.→ Prox.	ÇKBT KORONAL Ön→Arka	3D VRT	DİSEKSİYON SONRASI MİKROSKOPİK GÖRÜNTÜ	HİSTOLOJİK İNCELEME	AKSİYEL DOKU KESİTİ (2 mm.) Prox.→Dist. + HİSTOLOJİK İNCELEME	PLAST.
İÖ-3	Geniş Ezici	(+)	(+)	(-)	(-)	(-)	(+)	(+)	(-)	(-)

Resim 29:

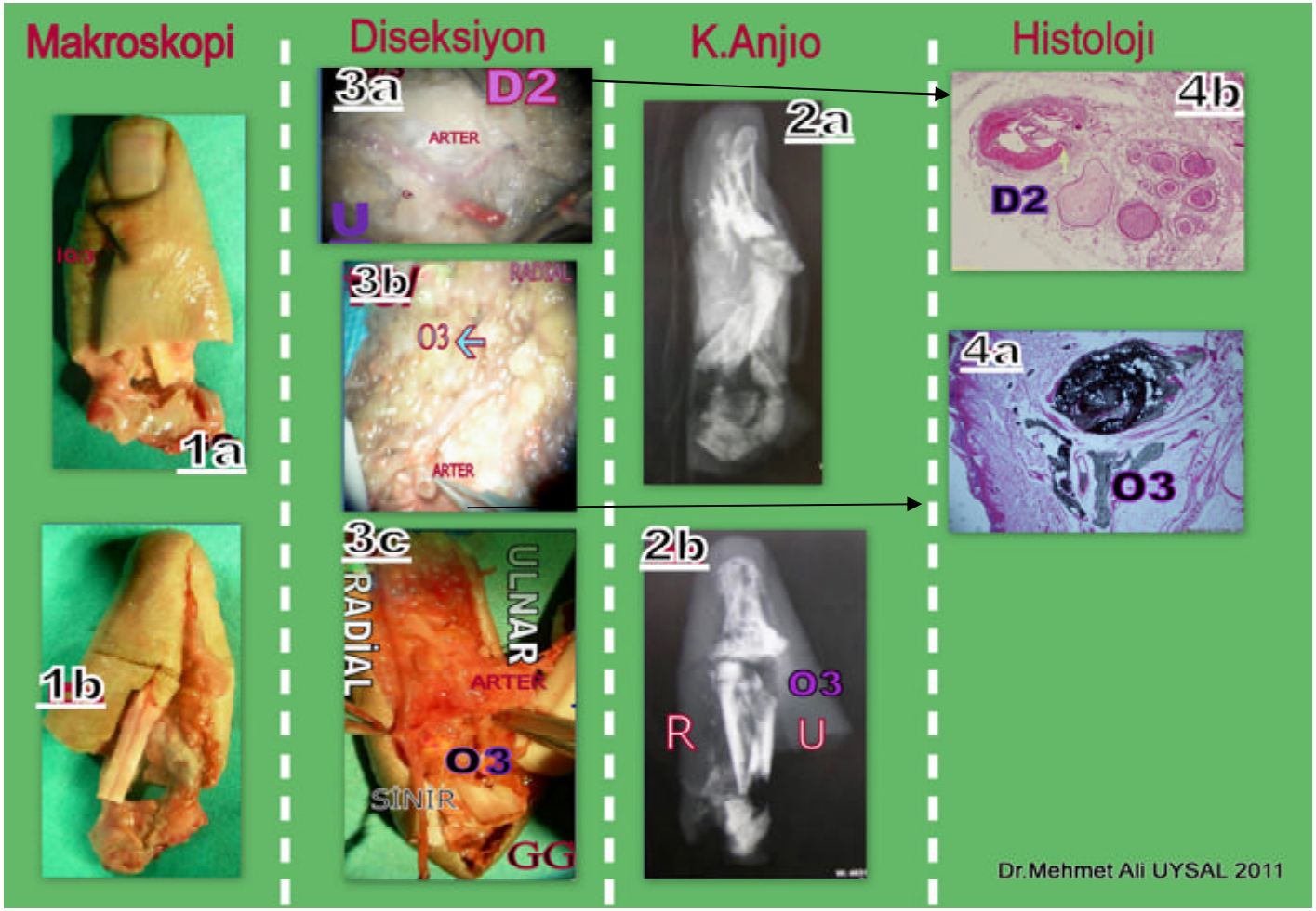

Resim 29/1a ve 1b'de geniş ezici yaralanma ile P3 seviyesinden total kopmuş amputat volar ve dorsal yüzleri görüntülenmiştir.

Resim 29/2a ve 2b de dinamik anjio anlık görüntülerde radyal ve ulnar tarafta damarlarda kontrast madde ile dolum olmadığı, P3 den, D1 seviyesine kadar travmanın neden olduğu çok parçalı kırık ve yan radyografide(2b), O3 seviyesinde kontrast maddenın dokuda ekstravazasyonu gösterilmiştir.

Resim 29/3a, 3b, 3c'de mikrocerrahi diseksiyon sonrası görüntüler mevcutdur. Radyal taraf O3 seviyesinde damarsal ağda devamlılığın kesilmesi ve boyalı lateks-kontrast madde karışımının dokular arasına düzensiz olarak dağılması gösterilmiştir. D2 seviyesinde damar yatağında hasar gösterilmiştir.

Resim 29/4a'da radyal taraf O3 seviyesinden hasarlı olduğu düşünülen alandan alınan 2*1*1 mmlik örneğin histolojık incelemesinde damar duvarında yaygın hasar ve çevre dokuda yaygın ödem gösterilmiştir. (H&E, x20.)

Resim 29/4b'de ulnar taraf D2 seviyesinden hasarlı olduğu düşünülen alandan alınan 2*1*1 mmlik örneğin histolojık incelemesinde damar duvarında yaygın hasar ve kontrast maddenin sızdığı gösterilmiştir. (H&E, x20.)

Dinamik anjıo inceleme bulguları, diseksiyon sonrası mikroskopik görüntü inceleme bulguları ve histolojık inceleme bulguları arasında uyum olduğu gösterilmiştir.

OLGU	YARALANMA ŞEKLİ	MAK. GÖRÜNTÜ	DİNAMİK ANJİO Prox. → Dist.	ÇKBT AKSİYEL (2 mm.) Dist.→ Prox.	ÇKBT KORONAL Ön→Arka	3D VRT	DİSEKSİYON SONRASI MİKROSKOPİK GÖRÜNTÜ	HİSTOLOJİK İNCELEME	AKSİYEL DOKU KESİTİ (2 mm.) Prox.→Dist. + HİSTOLOJİK İNCELEME	PLAST.
İÖ-4	Geniş Ezici	**(+)**	**(+)**	(-)	(-)	(-)	**(+)**	**(+)**	(-)	(-)

Resim 30:

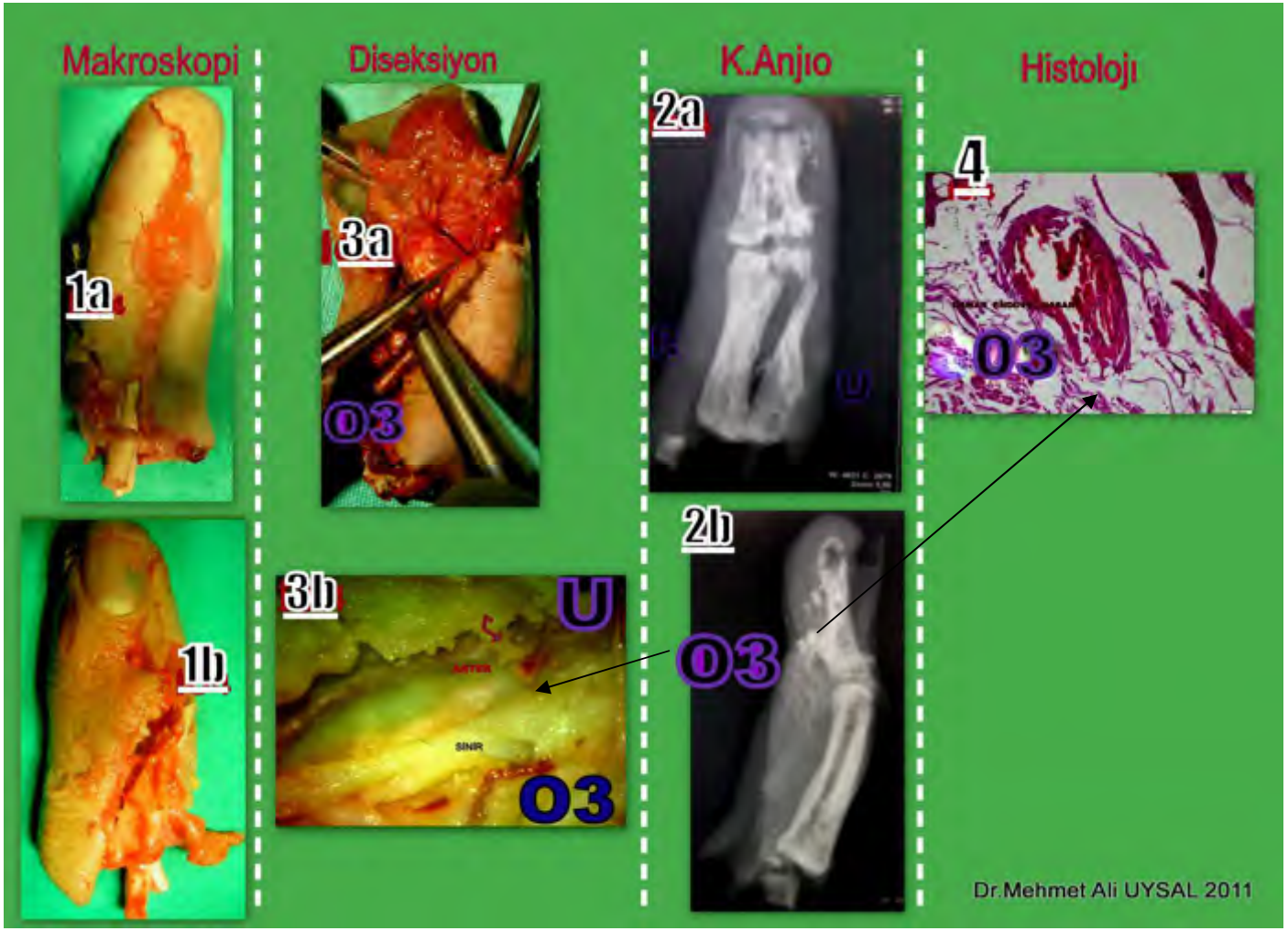

Resim 30/1a ve 1b'de geniş ezici yaralanma ile P3 seviyesinden total kopmuş amputat volar ve dorsal yüzleri görüntülenmiştir.

Resim 30/2a ve 2b 'de dinamik anjio anlık görüntülerde radyal ve ulnar tarafta damar içinde kontrast maddenin seyir ve devamlılık oluşturmadığı, travmayı oluşturan enerjinin şiddetine bağlı olarak tüm dokularda yaygın hasar oluştuğu gösterilmiştir.

Resim 30/3a ve 3b'de mikrocerrahi diseksiyon sonrası mikroskopik olarak O3 seviyesi incelendiğinde dijital arterin içerinde ve dışında, boyalı lateks – kontrast maddenin dağılımı ve O3 distalinde damarsal ağda yaygın hasar varlığı gösterilmiştir.

Resim 30/4'de O3 seviyesinden dinamik anjıo sonrası işaretlenen alandan alınan 2*1*1 mm'lik örneğin histolojık incelemesinde damar duvarında yaygın hasar, düzensizlik ve birikmiş fibrin plaklar gösterilmiştir.(H&E, x20.)

Dinamik anjıo yan radyografik görüntü bulguları, mikrocerrahi diseksiyon sonrası mikroskopik görüntü inceleme bulguları ve histolojık bulgular arasında uyum olduğu gösterilmiştir.

OLGU	YARALANMA ŞEKLİ	MAK. GÖRÜNTÜ	DİNAMİK ANJİO Prox. → Dist.	ÇKBT AKSİYEL (2 mm.) Dist.→ Prox.	ÇKBT KORONAL Ön→Arka	3D VRT	DİSEKSİYON SONRASI MİKROSKOPİK GÖRÜNTÜ	HİSTOLOJİK İNCELEME	AKSİYEL DOKU KESİTİ (2 mm.) Prox.→Dist. + HİSTOLOJİK İNCELEME	PLAST.
MB	Geniş Ezici	(+)	(+)	(+)	(+)	(+)	(+)	(+)	(+)	(+)

Resim 31:

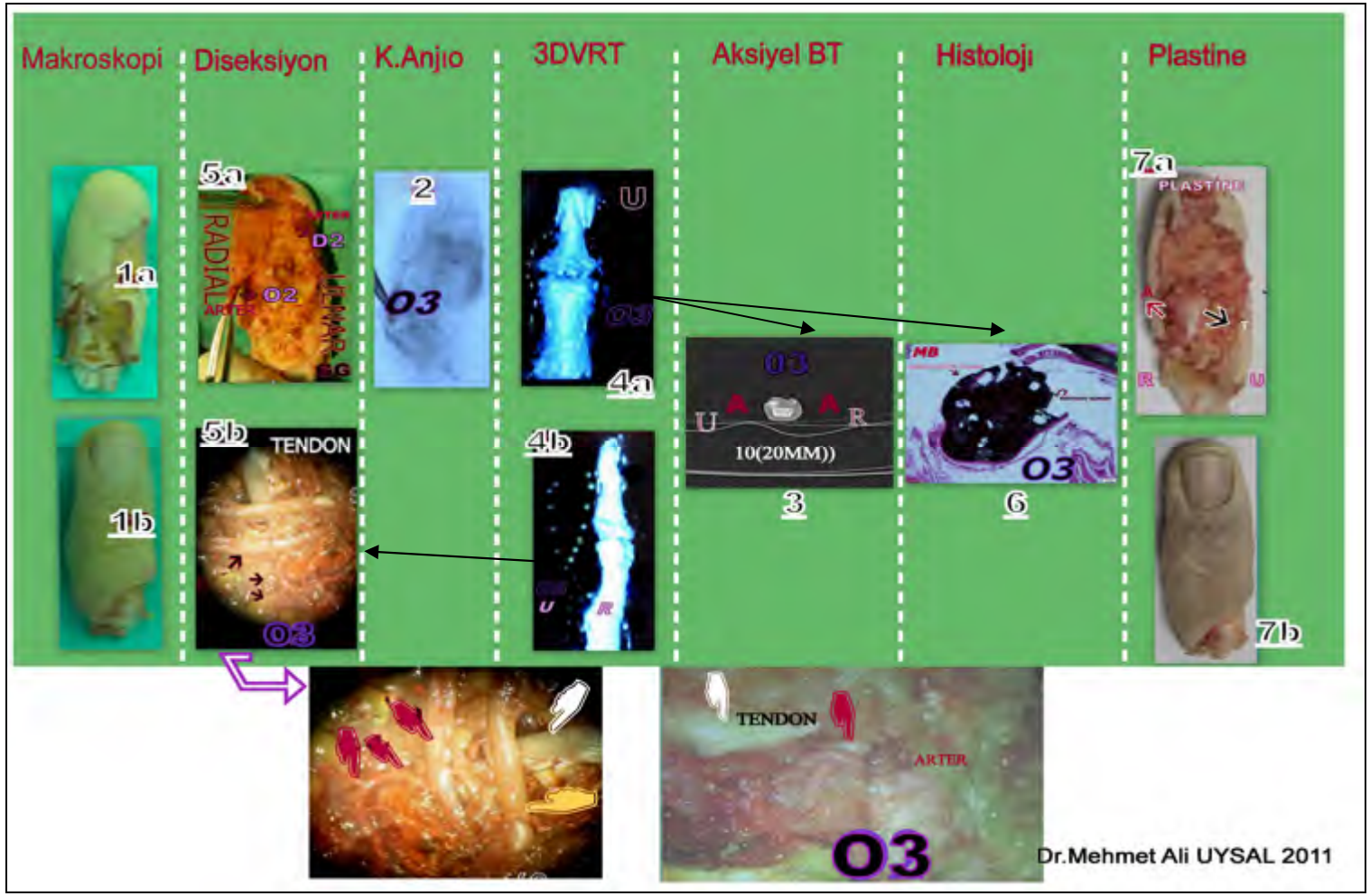

Resim 31/1a ve 1b'de geniş ezici yaralanma ile O1 seviyesinden total kopmuş amputat volar ve dorsal yüzleri makroskopik olarak görüntülenmiştir

Resim 31/2'de konvansiyonel anjio anlık görüntüde ulnar taraf O3 seviyesi distalinden itibaren damarsal ağın intakt olduğu, radyal taraf O2 seviyesi distalinden itibaren damarsal ağın intakt olduğu, ulnar tarafda O3 seviyesinde damar dışına kontrast madde kaçışı olduğu gösterilmiştir.

Resim 31/3'de (10.dilim:20mm: 03 seviyesinde) radyal taraf arter izdüşümünde kontrast madde tutulumu ve bütünlük izlenirken, ulnar tarafta hasar nedeniyle damar dışına kaçış nedeniyle düzensiz kontrast madde sinyali gösterilmiştir

Resim 31/4a ve 4b'de üç boyutlu hacim sunum tekniği görüntülerinde, akım varlığı ve devamlığı ön oblik, arka –ön görüntülerde gösterilmiştir. Özellikle D1 seviye distalinde, kapiller ağ yumağı nedeniyle, kar topları şeklinde çoğalarak sinyallerde artış ve yaygın görüntü gürültüsü oluştururken, damar çaplarındaki değişimler, rekonstrüksiyon esnasında görüntülerde süreklilik kaybı damar trasesinde kesilmeler göstermektedir.

Çalışmamızda dinamik anjıoda devamlılık olduğu halde, üç boyutlu hacim sunum tekniği görüntülerinde aralıklı seyir nedenıyle, salim olduğunu düşündüğümüz bu damar yataklarının görüntülerini **tesbih taneleri görüntüsü *(string image)*** (Resim 31/4a ve 4b) olarak isimlendirdik.

Resim 31/5a ve 5b'de cerrahi diseksiyon sonrası görüntülerden; ulnar taraf O3(Resim 31/5b) seviyesinde damarsal ağın intakt olduğu ve damar içi refle veren silikon lateks boya gösterilmiştir.

Resim 31/5b'deki yakın görüntünün plastinasyon modelinde eşdeş görüntüsü ayrı olarak resmin altında büyütülmüş olarak sunulmuştur.

Resim 31/6'da işaretlenen O3 seviyesinden alınan 2*1*1 mm'lik örneğin histolojık incelemesinde damar duvarında yaygın hasar, kontrast maddenin ekstravazasyonu olduğu gösterilmiştir (H&E, x20).

Resim 31/7a ve 7b'de plastinasyon uygulanmış amputat görüntülenmiştir. Özellikle makroskopik, diseksiyon sonrası ve plastinasyon görüntülerinin **eşdeş görüntü** oluşturduğu gösterilmiştir.(Resim 31 / 1a ve 7a, 1b ve 7b)

OLGU	YARALANMA ŞEKLİ	MAK. GÖRÜNTÜ	DİNAMİK ANJİO Prox. → Dist.	ÇKBT AKSİYEL (2 mm.) Dist.→ Prox.	ÇKBT KORONAL Ön→Arka	3D VRT	DİSEKSİYON SONRASI MİKROSKOPİK GÖRÜNTÜ	HİSTOLOJİK İNCELEME	AKSİYEL DOKU KESİTİ (2 mm.) Prox.→Dist. + HİSTOLOJİK İNCELEME	PLAST.
MKT	Geniş Ezici	(+)	(+)	(+)	(+)	(+)	(+)	(+)	(+)	(-)

Resim 32:

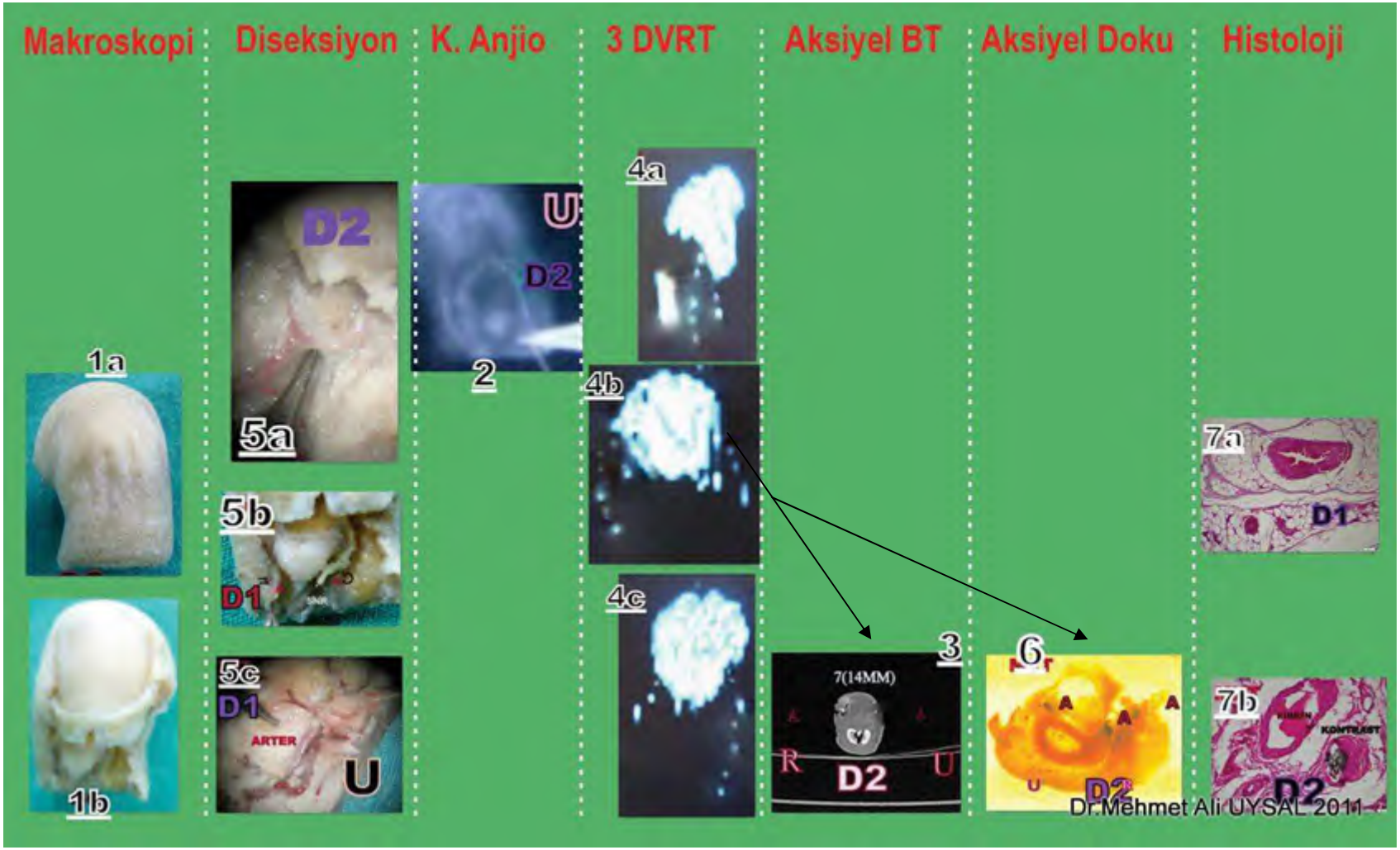

Resim 32/1a ve 1b'de geniş ezici yaralanma ile D1 seviyesinden total kopmuş amputat volar ve dorsal yüzleri makroskopik olarak görüntülenmiştir

Resim 32/2 Konvansiyonel anjio anlık görüntüde parmak amputatda (3. arkın) fizyolojık olarak dolduğu ve damarsal ağın intakt olduğu gösterilmiştir.

Resim 32/3'de çok kesit aksiyel BT görüntülerinde ulnar ve radyal taraf arterler izdüşümlerinde kontrast tutulumu ve bütünlük olduğu (7. dilim:14mm:D2 seviyesi) gösterilmiştir.

Resim 32/4a, 4b, 4c'de 3 boyutlu hacim sunum tekniği görüntülerinde, damarsal yapının salim olduğu, **tesbih taneleri görüntüsü *(string image)*** oluştuğu gösterilmiştir.

Resim 32/5a, 5b ve 5c'de cerrahi mikroskop altında diseksiyon görüntüleri izlenmektedir. Ulnar taraf D1 seviyesinde damar ağından, çevre dokulara kontrast madde boyalı lateksin dağılımı ve hasar varlığı ile Radyal taraf D2 seviyesinde damarsal ağda bütünlük ve devamlılık gösterilmiştir

Resim 32/6'da aksiyel doku kesitlerinden 7.dilim D2 seviyesinde ulnar ve radyal taraf arterlerde bütünlük olduğu ve bulguların, aksiyel BT görüntüleri bulgularıyla uyumlu olduğu gösterilmiştir.

Resim 32/7a'da Ulnar taraf D1 seviyesinden alınan 2*1*1 mm'lik örneklerin histolojik incelemesinde, damar duvarında hasar, endotelde fibrilasyon (dalgalanma) ,arter lümeninde fibrin pıhtı birikimi gösterilmiştir. (H&E, x10).

Resim 32/7b'de radyal taraf D2 seviyesinden alınan 2*1*1 mm örnek histolojik incelemesinde damar duvarında konjesyon ve hasar endotelde düzensizlik, lümen içi fibrin pıhtı varlığı gösterilmiştir. (H&E, x20).

OLGU	YARALANMA ŞEKLİ	MAK. GÖRÜNTÜ	DİNAMİK ANJİO Prox. → Dist.	ÇKBT AKSİYEL (2 mm.) Dist.→ Prox.	ÇKBT KORONAL Ön→Arka	3D VRT	DİSEKSİYON SONRASI MİKROSKOPİK GÖRÜNTÜ	HİSTOLOJİK İNCELEME	AKSİYEL DOKU KESİTİ (2 mm.) Prox.→Dist. + HİSTOLOJİK İNCELEME	PLAST.
ZM	Geniş Ezici	(+)	(+)	(-)	(-)	(-)	(+)	(+)	(-)	(-)

Resim 33:

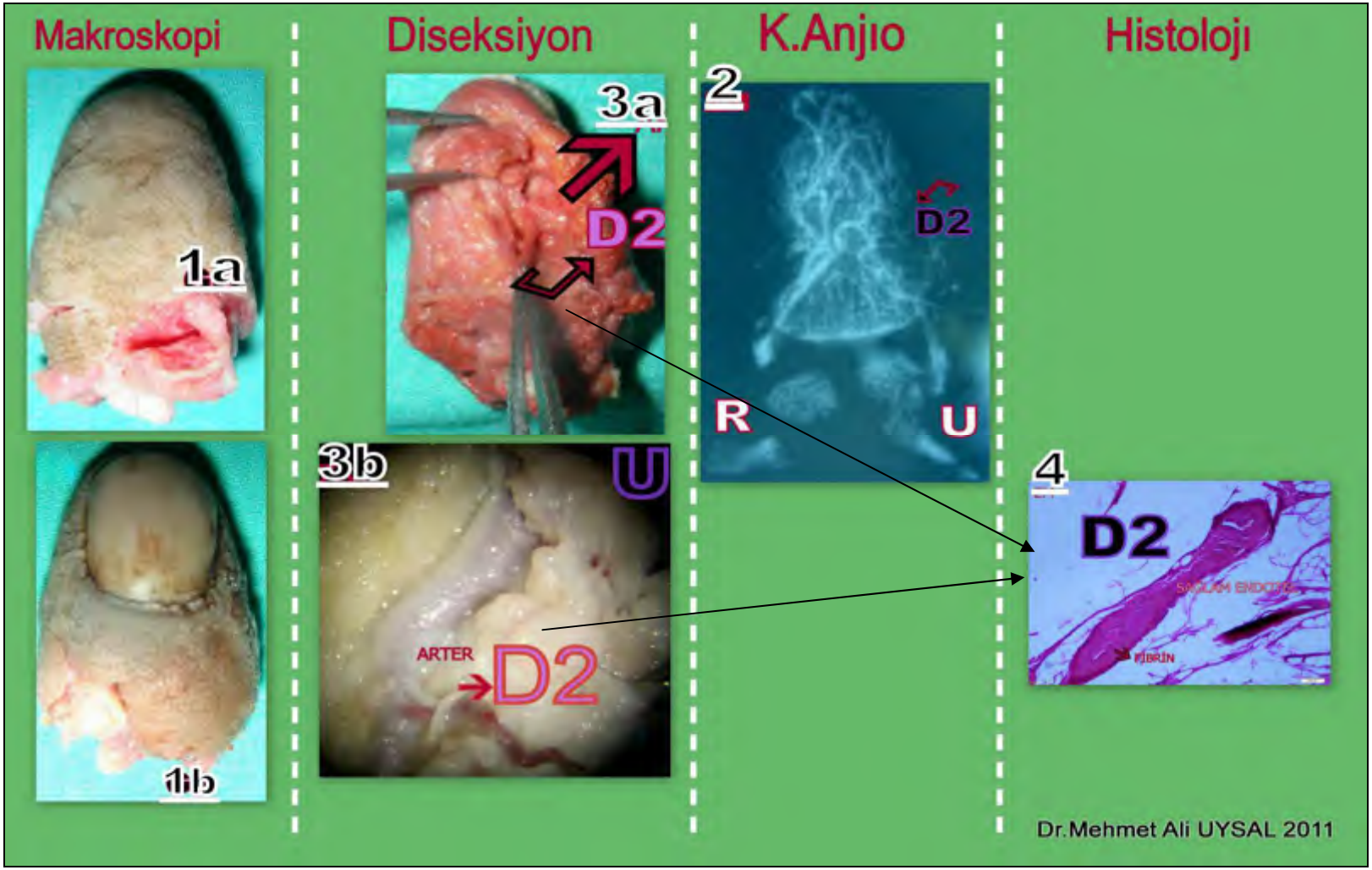

Resim 33/1a ve 1b'de geniş ezici yaralanma ile O3 seviyesinden total olarak kopmuş amputatın volar ve dorsal yüzleri görüntülenmiştir.

Resim 33/2'de dinamik anjio anlık görüntülerde radyal ve ulnar tarafta damarsal ağın salim olduğu gösterilmiştir.

Resim 33/3a ve 3b'de mikrocerrahi diseksiyon sonrası, D2 seviyesinde mikroskopik görüntüde proper dijital arter ve dallarında bütünlüğün korunduğu gösterilmiştir.

Resim 33/4'de D2 seviyesinden alınan 2*1*1 mmlik örnek histolojık incelemede, arter duvar kalınlığında incelme, dış muskuler tabakada ödem, lümende fibrinöz materyal birikimi ve obliterasyon gösterilmiştir (H&E, x20,).

OLGU	YARALANMA ŞEKLİ	MAK. GÖRÜNTÜ	DİNAMİK ANJİO Prox. → Dist.	ÇKBT AKSİYEL (2 mm.) Dist.→ Prox.	ÇKBT KORONAL Ön→Arka	3D VRT	DİSEKSİYON SONRASI MİKROSKOPİK GÖRÜNTÜ	HİSTOLOJİK İNCELEME	AKSİYEL DOKU KESİTİ (2 mm.) Prox.→Dist. + HİSTOLOJİK İNCELEME	PLAST.
ZŞ-4	Geniş Ezici	(+)	(+)	(+)	(+)	(+)	(+)	(+)	(+)	(+)

Resim 34:

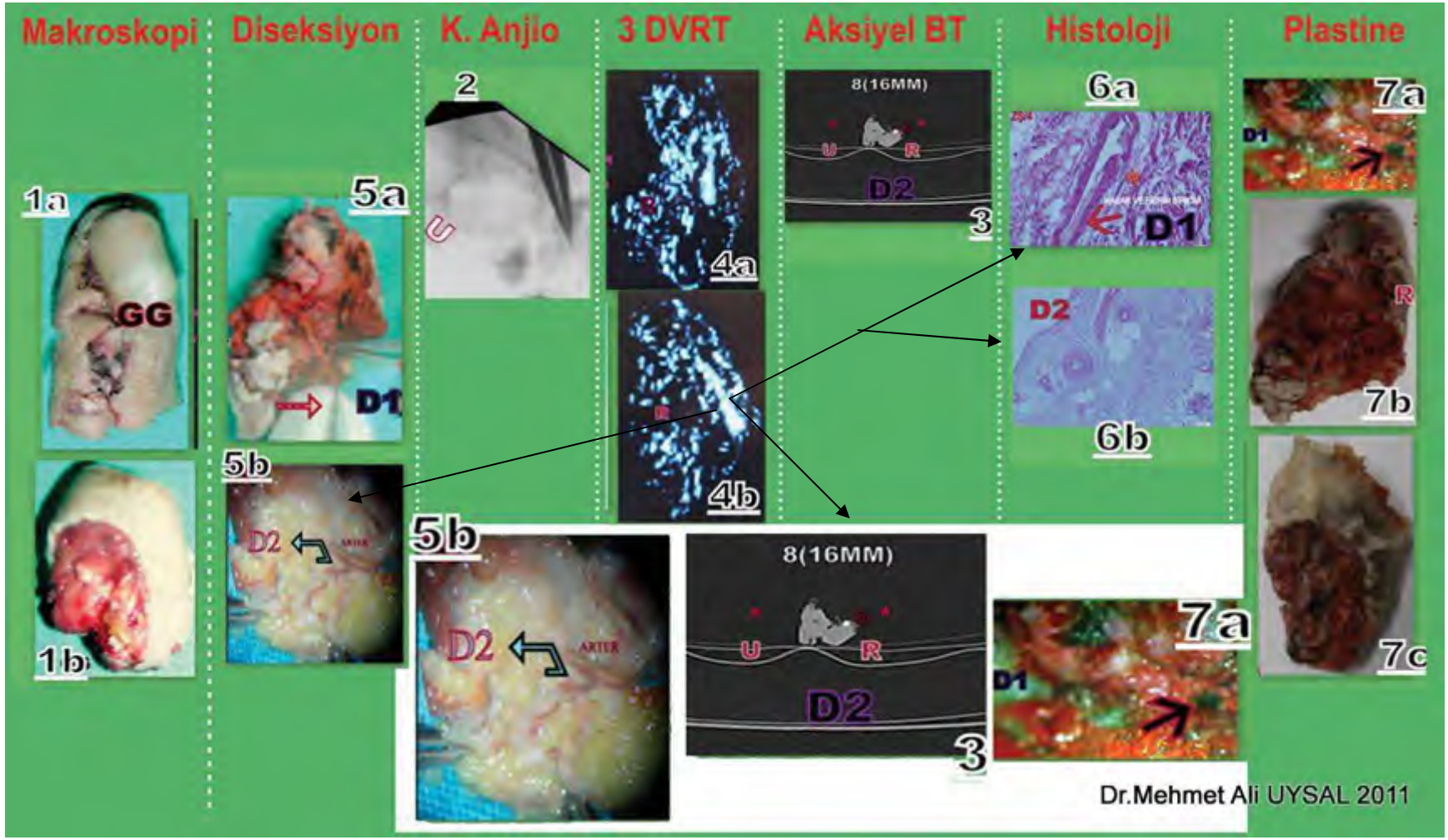

** 3, 5b ve 7a numaralı resimler büyütülmüş şekilde gösterilmiştir.*

Resim 34/1a ve 1b'de geniş ezici yaralanma ile D1 seviyesinden total olarak kopmuş amputat volar ve dorsal yüzleri makroskopik olarak görüntülenmiştir.

Resim 34/2'de konvansiyonel anjio anlık görüntüde her iki taraf arterde, devamlılığın olmadığı, dokular arası kontrast madde ekstravazasyonu olduğu gösterilmiştir

Resim 34/3 Çok kesit aksiyel BT incelemelerde (8.dilim:16mm:D2 seviyesinde) radyal taraf arter iz düşümlerinde kontrast madde izlenirken, ulnar tarafda hasar nedeniyle kontrast madde tutulumu olmadığı gösterilmiştir.

Resim 34/4a, 4b 'de üç boyutlu hacim sunum tekniği görüntülerinde yoğun kontrast dağılımı ve düzensizliğinin **'görüntü gürültüsü '** oluşturduğu gösterilmiştir.

Konvansiyonel anjio anlık görüntüde her iki taraf damar yatağında tespit edilen hastalık, üç boyutlu hacim sunum tekniği görüntüleme yöntemleriyle desteklenememiştir. Diagnostik(tanısal) katkı sağlayamamıştır.

Resim 34/5a ve 5b'de cerrahi diseksiyon sonrası D1 ve D2 seviyelerinde damarsal ağda bütünlüğün ve devamlılığın bozulduğu gösterilmiştir.

Resim 34/6a'da kopmanın oluştuğu alana yakın mesafede D1 seviyesinden alınan 2*1*1 mmlik örneğin histolojık incelenmesinde, arter duvarı ve endotel devamlılığın kaybolduğu, damar duvarında obliterasyon ve lümen içerisinde fibrin birikimi gösterilmiştir .(H&E, x20)

Resim 34/6b'de D2 seviyesinden alınan 2*1*1 mmlik örneğin histolojık incelenmesinde

Damar çevresi ve damar duvarında yaygın ödem, küçük çaplı arterlerde obliterasyon gösterilmiştir. (H&E, x10)

Resim 34/7a, 7b, 7c 'de amputata ait plastinasyon görüntüleri izlenmektedir

Makroskopik, diseksiyon ve platinasyon görüntülerinin **eşdeş görüntü *(express image)*** oluşturduğu (Resim 34/ 1a ve 7b, 7c ve 1b)arasında bir kez daha vurgulanmıştır.

Resim 34/7a plastinasyon modelinde D1 seviyesinde arter görüntüsü, damarsal yatakta oluşan hasarı ortaya koymaktadır.

OLGU	YARALANMA ŞEKLİ	MAK. GÖRÜNTÜ	DİNAMİK ANJİO Prox. → Dist.	ÇKBT AKSİYEL (2 mm.) Dist.→ Prox.	ÇKBT KORONAL Ön→Arka	3D VRT	DİSEKSİYON SONRASI MİKROSKOPİK GÖRÜNTÜ	HİSTOLOJİK İNCELEME	AKSİYEL DOKU KESİTİ (2 mm.) Prox.→Dist. + HİSTOLOJİK İNCELEME	PLAST.
FD	Geniş Ezici	(+)	(+)	(-)	(-)	(-)	(+)	(+)	(-)	(-)

Resim 35:

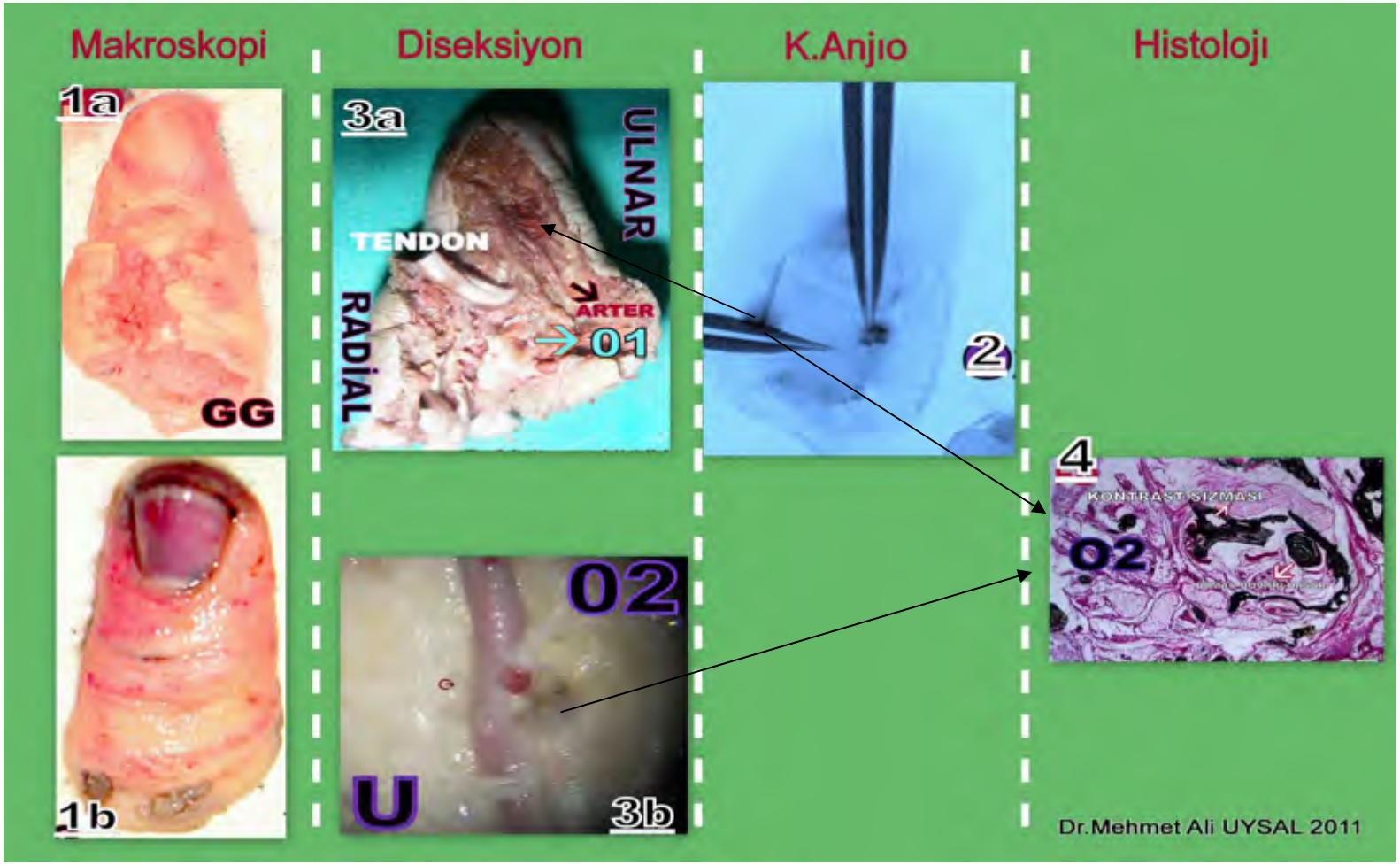

Resim 35/1a ve 1b'de geniş ezici yaralanma ile O1 seviyesinden total olarak kopmuş amputatın volar ve dorsal yüzleri görüntülenmiştir.

Resim 35/2'de dinamik anjio anlık görüntülerde radyal ve ulnar tarafta damar içi radyoopak maddenin giriş ve çıkış yerlerinde damar cidarında göllenme oluşturduğu, O3 seviyesi ve distalinde damarsal ağın salim olduğu gösterilmiştir.

Resim 35/3a ve 3b 'de mikrocerrahi diseksiyon sonrası görüntülerden , O2 seviyesinde damarsal yatakta bütünlük olduğu ve kontast madde / boyalı lateks karışımının olağan seyri gösterilmiştir.

Resim 35/4'de O2 seviyesinden hasarlı olduğu düşünülen alandan alınan 2*1*1 mm'lik örneklerin histolojık incelenmesinde endotelde düzensizlik, damar duvarında yaygın hasar ve kontrast madde karışımın dokular arası mesafeye yoğun olarak sızdığı gösterilmiştir. (H&E, x20)

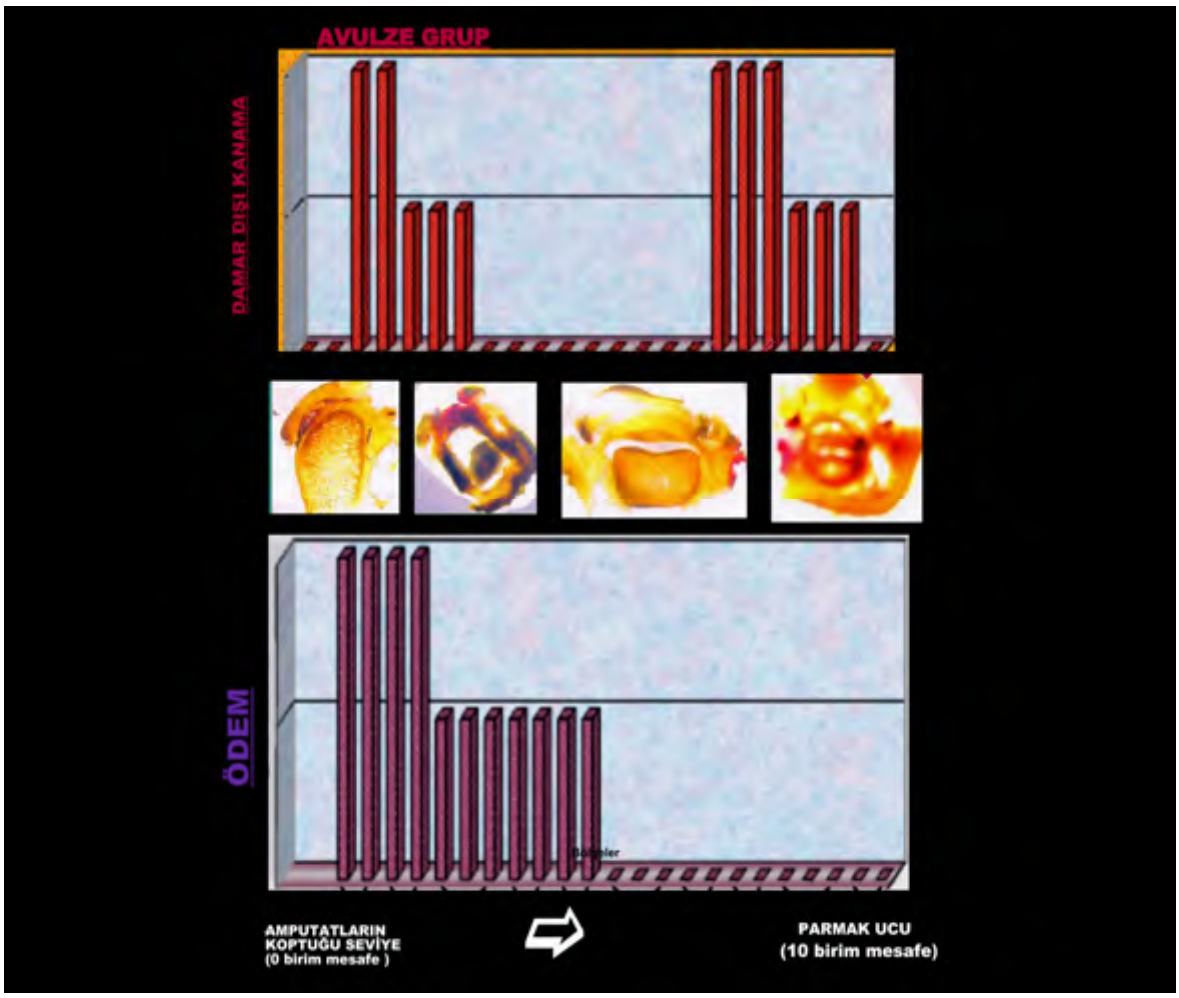

Resim 36: Avulze grubun kopma mesafelerine göre damar dışı kanama ve ödem miktarları dağılımı

Tüm amputatlarda, travmaya uğrayan bölgelerden alınan (kopan amputatın proksimalinden) 2*1*1 mm'lik örneklerin histolojik incelenmesinde hepsi hasarlı olarak tespit edildi.

Ayrıca hiçbir amputatta venlerin lümeninde radyoopak madde olmadığı gösterildi. Ven yatağı dolumu olmadığı ve görüntülerin arteriyel yataklara ait oldukları kanıtlandı.

Damar içi uygulanan kontrast madde karışımının, bir uçtan diğer uca geri akımı sonrası lümenden çıkışı anında damar cidarında radyoopak göllenme oluşturması damar yatağının salim olduğunu göstermiştir.

Parmak amputatları yaralanma şekillerine göre çok kesitli BT ve devamında 3D VRT rekonstrüksiyonlarından sonra hazırlanan;

1- Aksiyel doku kesitleri

2- İlgili seviyelerdeki histolojik incelemeler beraber değerlendirme ve incelemeye alınarak her üç yaralanma tipinde amputatların koptuğu seviyelerden parmak ucuna doğru ;

a) Damar dışına kanama (hemoraji) : ; yok:0, az:1 ve çok:2

b) Ödem; yok:0, az:1 ve çok:2

c) Gruplar arasında amputatların koptuğu seviyeden parmak ucuna doğru olan mesafeler 10 eşit birim olarak derecelendirilmiştir.

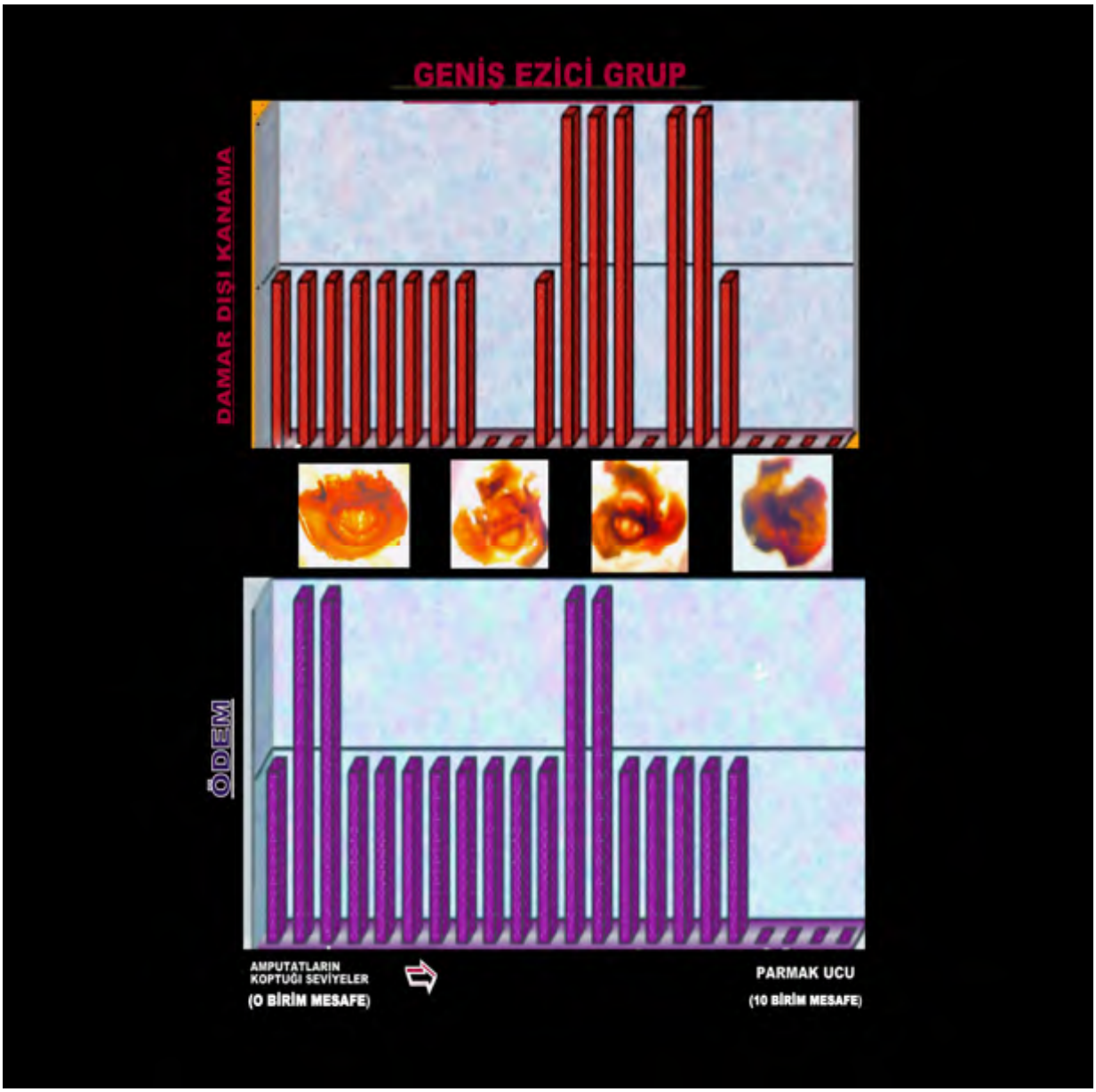

Resim 37: Geniş ezici grubun kopma mesafelerine göre damar dışı kanama ve ödem miktarları dağılımı

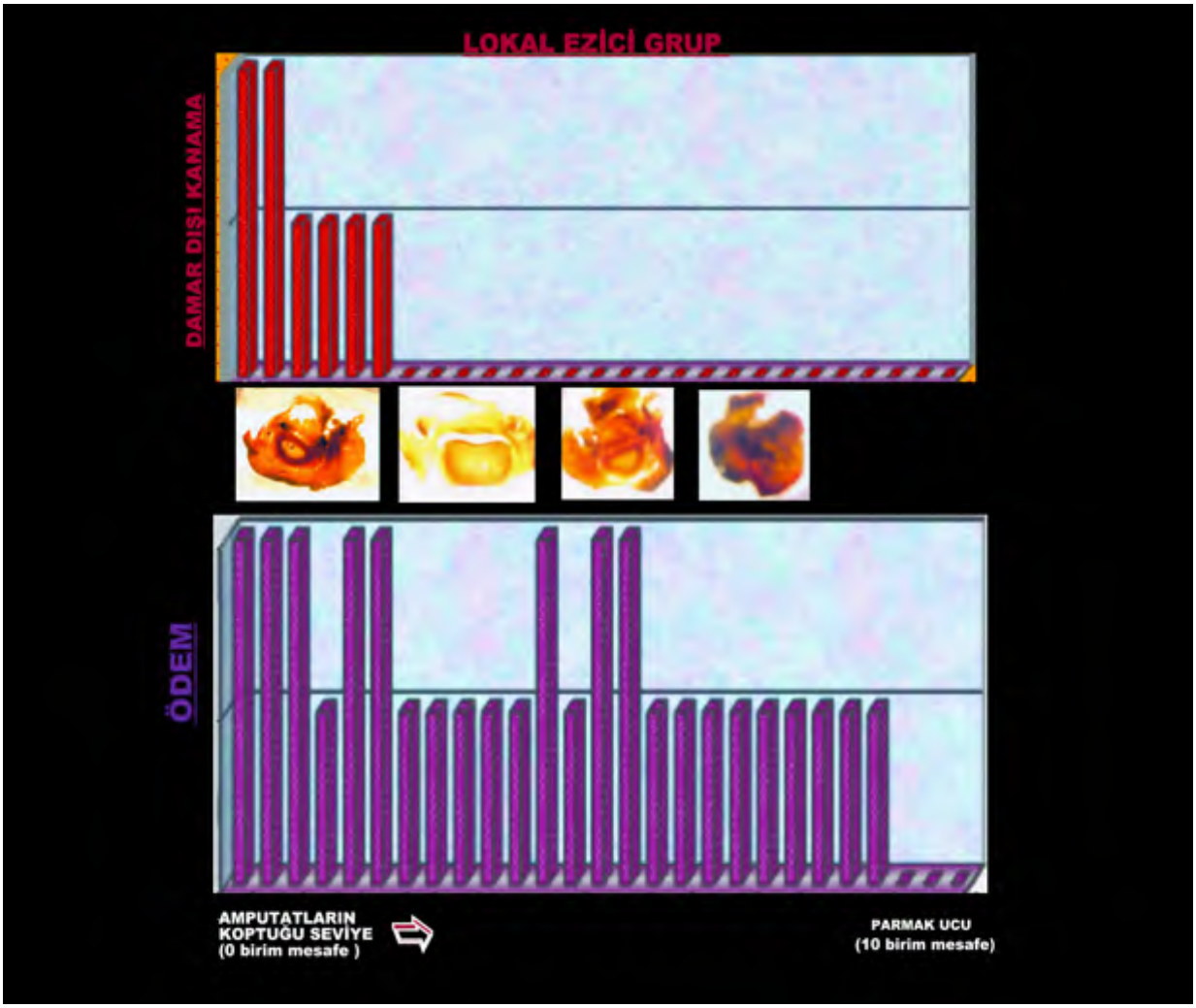

Resim 38: Lokal ezici grubun kopma mesafelerine göre damar dışı kanama ve ödem miktarları dağılımı

Lokal ve geniş ezici gruplarda travmanın olduğu seviyede hemoraji şiddetli şekilde başlarken avulze grupta travmanın olduğu mesafeden daha uzakta (2 birim) olduğu sonucu bulunmuştur. Lokal ezici grupta sadece travmaya yakın bölgede şiddetli damar dışı kanama varken, geniş ezici grupta parmak ucuna doğru salim bölgelerden sonra (damarsal yataklar) hemorajinin tekrar şiddetlendiği sonucu bulunmuştur.

Lokal ve geniş ezici gruplarda travmaya uğrayan alanlarda diffüz, "ondülan" şeklinde artıp azalma göstermektedir. Avulze grupta ise travmaya uğrayan alandaki şiddetli ödemin daha sonra orta derecede seyredip tamamen kaybolduğu gösterilmiştir. Avulze grupta stromal ödem, kollagen lifler arasında ayrılma ve damar duvarında düzensizlik olduğu histolojik kesitlerde tek tek gösterilmiştir.

Bulguların aynı seviyeye karşılık gelen aksiyel doku kesitlerinin makroskopik görüntüleriyle uyumlu olduğu gösterilmiştir. (Resim 36, 37, 38)

4.2. Verilerin İstatistiksel Analizi:

Çalışmamızda replante edilemeyen 23 parmak incelemeye alınmıştır. Söz konusu parmaklardaki akım varlığının konvansiyonel ve 3 boyutlu anjio ile cerrahi mikroskop altında diseksiyon sonuçları karşılaştırılarak, konvansiyonel anjio ve 3 boyutlu anjionun akım varlığını tanıda ne kadar başarılı olabileceği araştırıldı. Radyal ve Ulnar arterdeki akım varlığının replantasyonda yeterli olabileceği düşünülerek akımın yeterliliğine yönelik testler yapıldı. Kullanılan tanı testlerinin sonuçlarının uyumu için Cohen'in kappa katsayısı kullanıldı. ROC parametrileri araştırıldı.

İstatistiksel analizler SPSS 16.0 for Windows paket programında %95 güvenle yapıldı. P>0,05 istatistiksel olarak anlamsız, P≤0,05 istatistiksel olarak anlamlı kabul edildi.

Resim 39: El cerrahı konvansiyonel anjio bulguları dağılımı

		Radyolog Dinamik Anjio		Radyolog 3 boyutlu Anjio		Araştırmacı Kontrol	
		Akım Var	Akım Yok	Akım Var	Akım Yok	Akım Var	Akım Yok
El Cerrahı	Akım Var	18	1	8	1	18	1
	Akım Yok	0	4	0	2	0	4

ECKA: El cerrahı konvansiyonel anjio, Rad.KA: Radyolog konvansiyonel anjio,
ADK: Araştırmacı diseksiyon kontrol, Rad.3D: Radyolog 3 boyutlu anjio, (+): Akım var, (-): Akım yok

El cerrahının konvansiyonel anjio bulguları ile mikrocerrahi diseksiyon bulguları ve histolojık bulgular arasında mükemmele yakın derecede uyuşma olduğu gözlenmiştir,. Arterlerdeki akım patensi için hesaplanan kappa katsayısı 0,862 olarak bulunmuş (p=0,001) ve yanlış negatif sonuç olmadığından ROC eğrisi çizilememiştir.

Resim 40: El cerrahının üç boyutlu anjio bulguları dağılımı

		Radyolog Dinamik Anjio		Radyolog 3 boyutlu Anjio		Araştırmacı Kontrol	
		Akım Var	Akım Yok	Akım Var	Akım Yok	Akım Var	Akım Yok
El Cerrahı	Akım Var	8	0	8	0	8	0
	Akım Yok	1	2	0	3	1	2

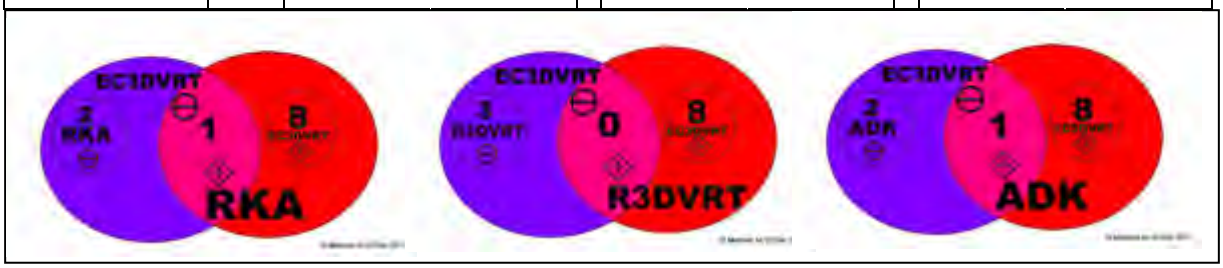

EC3DVRT: El cerrahı 3 boyutlu anjio, Rad.KA: Radyolog konvansiyonel anjio,
ADK: Araştırmacı diseksiyon kontrol, R3DVRT: Radyolog 3 boyutlu anjio, (+): Akım var, (-): Akım yok

Akım sonucu için hesaplanan Kappa katsayısı ise 0,744 olarak bulunmuş (p=0,011) ve el cerrahı ile diseksiyon bulduguları arasında önemli derecede uyuşma olduğu gözlenmiştir. Çalışmada yanlış pozitif sonuç olmadığından ROC eğrisi çizilememiştir.

Tablo 5: Tüm gözlemcilerin damarlardaki akım patensi tanıları

Akım Varlığı	Radyal					Unlar				
	ECKA	RKA	EC3DVRT	R3DVRT	ADK	ECKA	RKA	EC3DVRT	R3DVRT	ADK
Akım (+)	**18**	**16**	**11**	**11**	**19**	**13**	**11**	**8**	**9**	**15**
Akım (-)	5	7	0	0	4	10	12	3	2	8

ECKA: El cerrahı konvansiyonel (dinamik) anjio yorum, RKA: Radyolog konvansiyonel (dinamik) anjio yorum,
EC3DVRT: El cerrahı 3 boyutlu görüntü yorum, R3DVRT: Radyolog 3 boyutlu görüntü yorum,
ADK: Araştırmacının mikrocerrahi diseksiyon ile mikroskopik kontrolü, (+)=Akım var, (-)=Akım yok

Tablo 6: Amputatların yaralanma şekline göre Radyal taraf bulguları dağılımı

YARALANMA ŞEKLİ	HASTA NO	Histoloji 1	Histoloji 2	Histoloji 3	Histoloji 4	Histoloji 5	3DVRT akım patensi	Aksiyel BT akım patensi	Aksiyel doku kesit(sağlam damar doku görüntüsü)	Diseksiyon (damar içi boya-lateks karışımı devamlılılığı)	Diseksiyon /Pulpa (damar içi boya-lateks karışımı devamlılılığı)	K.Anjıo akım patensi	Yaş (Yıl)	İSKEMİ SÜRESİ (Saat)	DÜZEY	DOMİNANT EL
1- Lokal Ezici Grup	1- AÜ	1(1)	2(1)	3(0)	4(0)	5(1)				1	1	1	47	3	2 (1)	SAĞ
	2- EK3	1(0)	2(1)	3(0)	4(0)	5(0)	1	2 (1) / 1	2 (1) / 1	1	1	1	43	3	1 (1)	SAĞ
	3- GA	1(1)	2(1)	3(0)	4(0)	5(1)				1	1	1	26	4	2 (2)	SAĞ
	4- İK	1(1)	2(1)	3(0)	4(1)	5(1)				1	1	1	43	2	3 (1)	SAĞ
	5- KA	1(1)	2(1)	3(1)	4(1)	5(1)	1	3 (2) / 1	3 (2) / 1	1	1	1	49	2	2 (2)	SAĞ
	6- TD	1(1)	2(1)	3(0)	4(1)	5(1)				1	1	1	41	2	3 (1)	SOL
	7- TY	1(1)	2(1)	3(0)	4(0)	5(1)	1	3 (1) / 1	3 (1) / 1	1	1	1	37	3	2 (1)	SAĞ
	8- ZŞ3	1(1)	2(1)	3(0)	4(1)	5(0)	1	3 (1) / 1		1	1	1	34	4	2 (3)	SAĞ
Toplam		**7**	**16**	**3**	**16**	**30**	**4**			**8**	**8**	**8**		**23**		
2- Avulze Grup	9- BY	1(0)	2(1)	3(0)	4(1)	5(0)	1	2 (2) / 0	2 (2) / 0	0	1	0	36	2	1 (2)	SOL
	10- CT	1(0)	2(0)	3(0)	4(0)	5(0)	1	3 (1) / 0	3 (1) / 0	0	1	1	48	4	1 (1)	SOL
	11- FA	1(0)	2(0)	3(0)	4(1)	5(1)				1	1	1	25	3	3 (1)	SOL
	12- İÖ5	1(0)	2(0)	3(0)	4(0)	5(0)				0	0	0	38	3	2 (1)	SAĞ
	13- MA	1(1)	2(1)	3(1)	4(1)	5(1)				1	1	1	41	3	2 (3)	SOL
	14- MH	1(1)	2(1)	3(0)	4(1)	5(1)	1	3 (2) / 1		1	1	1	35	3	3 (1)	SOL
	15- YH	1(0)	2(1)	3(0)	4(1)	5(1)				1	1	1	54	3	3 (1)	SOL
Toplam		**2**	**8**	**3**	**20**	**20**	**3**			**4**	**6**	**5**		**21**		
3- Geniş Ezici Grup	16- EK2	1(1)	2(0)	3(0)	4(1)	5(1)	1	3 (1) / 1	3 (1) / 1	1	1	1	43	3	1 (1)	SAĞ
	17- FD	1(1)	2(1)	3(0)	4(1)	5(0)				0	1	1	31	1	2 (1)	SAĞ
	18- İÖ3	1(1)	2(0)	3(0)	4(0)	5(0)				0	0	0	38	3	1 (3)	SAĞ
	19- İÖ4	1(0)	2(0)	3(0)	4(0)	5(0)				0	0	0	38	3	1 (3)	SAĞ
	20- MB	1(1)	2(0)	3(0)	4(0)	5(1)	1	3 (3) / 0		1	1	1	44	3	2 (1)	SAĞ
	21- MKT	1(1)	2(1)	3(0)	4(1)	5(1)	1	3 (2) / 1	3 (2) / 1	1	1	1	35	3	3 (1)	SOL
	22- ZM	1(1)	2(0)	3(0)	4(1)	5(1)				1	1	1	57	2	2 (3)	SOL
	23- ZŞ4	1(0)	2(0)	3(0)	4(1)	5(0)	0	3 (2) / 1		1	1	1	34	4	3 (1)	SAĞ
Toplam		**6**	**4**	**0**	**20**	**20**	**3**			**5**	**6**	**6**		**22**		
Genel Toplam		**15/23**	**28/46**	**6/69**	**56/92**	**70/115**	**10/11**			**17/23**	**20/23**	**19/23**		**66**		

Tablo 7: Amputatların yaralanma şekline göre Ulnar taraf bulguları dağılımı

YARALANMA ŞEKLİ	HASTA NO	Histoloji 1	Histoloji 2	Histoloji 3	Histoloji 4	Histoloji 5	3DVRT akım patensi	Aksiyel BT akım patensi	Aksiyel doku kesit(sağlam damar doku görüntüsü)	Diseksiyon (damar içi boya-lateks karışımı devamlılılığı)	Diseksiyon /Pulpa (damar içi boya-lateks karışımı devamlılılığı)	K.Anjıo akım patensi	Yaş (Yıl)	İSKEMİ SÜRESİ (Saat)	DÜZEY	DOMİNANT EL
1- Lokal Ezici Grup	1- AÜ	1(0)	2(1)	3(0)	4(1)	5(1)				1	1	1	47	3	2 (1)	SAĞ
	2- EK3	1(1)	2(1)	3(1)	4(1)	5(1)	1	2 (1) / 1	2 (1) / 1	1	1	1	43	3	1 (1)	SAĞ
	3- GA	1(1)	2(1)	3(0)	4(0)	5(1)				1	1	1	26	4	2 (2)	SAĞ
	4- İK	1(1)	2(1)	3(0)	4(1)	5(1)				1	1	1	43	2	3 (1)	SAĞ
	5- KA	1(1)	2(1)	3(1)	4(1)	5(1)	1	3 (2) / 1	3 (2) / 1	1	1	1	49	2	2 (2)	SAĞ
	6- TD	1(1)	2(1)	3(0)	4(1)	5(1)				1	1	1	41	2	3 (1)	SOL
	7- TY	1(1)	2(1)	3(0)	4(1)	5(1)	1	3 (1) / 1	3 (1) / 1	1	1	1	37	3	2 (1)	SAĞ
	8- ZŞ3	1(1)	2(1)	3(0)	4(0)	5(0)	0	3 (1) / 0		0	1	0	34	4	2 (3)	SAĞ
Toplam		**7**	**16**	**3**	**24**	**35**	**3**			**7**	**8**	**7**		**23**		
2- Avulze Grup	9- BY	1(1)	2(1)	3(1)	4(1)	5(1)	1	2 (2) / 1	2 (2) / 1	1	1	0	36	2	1 (2)	SOL
	10- CT	1(0)	2(0)	3(0)	4(1)	5(1)	1	3 (1) / 1	3 (1) / 1	1	1	1	48	4	1 (1)	SOL
	11- FA	1(1)	2(1)	3(0)	4(1)	5(1)				1	1	0	25	3	3 (1)	SOL
	12- İÖ5	1(0)	2(0)	3(0)	4(0)	5(0)				0	0	0	38	3	2 (1)	SAĞ
	13- MA	1(0)	2(1)	3(0)	4(0)	5(1)				1	1	1	41	3	2 (3)	SOL
	14- MH	1(1)	2(1)	3(0)	4(1)	5(1)	1	3 (2) / 1		1	1	1	35	3	3 (1)	SOL
	15- YH	1(0)	2(1)	3(0)	4(1)	5(1)				1	1	1	54	3	3 (1)	SOL
Toplam		**3**	**10**	**3**	**20**	**30**	**3**			**6**	**6**	**4**		**21**		
3- Geniş Ezici Grup	16- EK2	1(1)	2(0)	3(0)	4(0)	5(0)	0	3 (1) / 0	3 (1) / 0	0	1	0	43	3	1 (1)	SAĞ
	17- FD	1(1)	2(1)	3(0)	4(0)	5(0)				1	1	1	31	1	2 (1)	SAĞ
	18- İÖ3	1(1)	2(0)	3(0)	4(0)	5(0)				0	0	0	38	3	1 (3)	SAĞ
	19- İÖ4	1(0)	2(0)	3(0)	4(0)	5(0)				0	0	0	38	3	1 (3)	SAĞ
	20- MB	1(1)	2(0)	3(0)	4(0)	5(1)	1	3 (3) / 1		1	1	1	44	3	2 (1)	SAĞ
	21- MKT	1(0)	2(0)	3(0)	4(1)	5(1)	0	3 (2) / 1	3 (2) / 1	1	1	1	35	3	3 (1)	SOL
	22- ZM	1(1)	2(0)	3(0)	4(1)	5(1)				1	1	1	57	2	2 (3)	SOL
	23- ZŞ4	1(0)	2(0)	3(0)	4(0)	5(0)	0	3 (2) / 0		0	1	0	34	4	3 (1)	SAĞ
Toplam		**5**	**2**	**0**	**8**	**15**	**1**			**4**	**6**	**4**		**22**		
Genel Toplam		**15/23**	**28/46**	**6/69**	**52/92**	**80/115**	**7/11**			**17/23**	**20/23**	**15/23**		**66**		

Tablo 8: Damarların salimliği ve skorlanması

K.Anjıo akım patensi	Tüm longutudinal hat
Aksiyel BT akım patensi	Sağlam damar doku görüntüsü: Şüpheli O1 seviyesi
3DVRT akım patensi	Tüm longutudinal hat
Aksiyel doku kesit	Sağlam damar doku görüntüsü: Şüpheli O1 seviyesi
Diseksiyon	Damar içi boya-lateks karışımı devamlılılığı, pulpaya kadar tüm longutudinal hat
Diseksiyon /Pulpa	Damar içi boya-lateks karışımı devamlılılığı
Histolojı	Damar dışı kanama (x 5)
Histolojı	Damar duvarı bütünlük (x 4)
Histolojı	Damar duvarı bütünlük (x 3)
Histolojı	Damar duvarı bütünlük (x 2)
Histolojı	Damar lümeninde kontrast madde varlığı (x 1)

Tablo 9: Amputatların replante edilebilme puan skorlaması

OLGU	YARALANMA ŞEKLİ	Radyal Taraf Skorlama	Ulnar Taraf Skorlama
BY	Avulze	8	20
CT	Avulze	3	15
FA	Avulze	12	14
MH	Avulze	17	17
YH	Avulze	14	14
İÖ-5	Avulze	0	0
MA	Avulze	18	10
AÜ	Lokal ezici	11	14
EK-3	Lokal ezici	8	21
GA	Lokal ezici	11	11
İ K	Lokal ezici	15	15
KA	Lokal ezici	21	21
TD	Lokal ezici	15	15
TY	Lokal ezici	14	18
ZŞ-3	Lokal ezici	12	4
EK-2	Geniş ezici	16	1
İÖ-3	Geniş ezici	1	0
İÖ-4	Geniş ezici	0	0
MB	Geniş ezici	10	11
MKT	Geniş ezici	18	14
ZM	Geniş ezici	13	13
ZŞ-4	Geniş ezici	8	1
FD	Geniş ezici	9	6

MOR RENK : Skor 15 ve altı (Replantasyon şansı az)
BEYAZ RENK : Skor 15'in üzerinde (Replantasyon uygulanabilir)

Tüm amputatlarda uygulanan görüntüleme ve inceleme yöntemleri,histolojık bulgular eklenerek retrospektif olarak ele alınıp tablo 8 ve tablo 9'da olduğu gibi hesaplama yapılmıştır. Fizyolojik sınırlarda sağlam bir damar tanımı için radyal veya ulnar tarafta toplam skor: 21 olarak hesapladığımızda Radyal veya ulnar tarafta 15 ve üzeri skoru olan amputatların replante edilebilme şanslarının olduğunu düşündük

5.TARTIŞMA VE SONUÇ

Replantasyon işlemi, yaralanma tipi, ortam koşulları, hasta özelliği, cerrah özelliği olmak üzere; çok etkenli bir süreç içerir.

Replantasyon işlemi sonrası damarlarda akım devamlılığının araştırılması ile ilgili birtakım subjektif klinik gözlemler ve görüntüleme yöntemleri kullanılmakta ve etkinlikleri sınanabilmektedir.

Literatürde vasküler ağın devamlılığını yansıtan birçok görüntüleme yöntemleri ve üstünlüklerinden bahsedilmiştir.(87)

Nagler ve ark.(92) hasta üzerinde uyguladıkları BT anjıo ile baş ve boyun bölgesinde mikrovasküler damarları tanımlamanın, konvansıyonel anjıoya göre üstün olduğunu ve mikrovaskuler ağın her hangi bir düzlemde döndürülerek daha net görüldüğünü savunmuşlardır.

Klein MB ve ark. (76) baş-boyun bölgesi alt extremite ve üst extremitede10 hasta üzerinde BT anjıo uygulayarak elde ettikleri görüntülerle, operasyon anında damarsal ağlara ait görüntüleri karşılaştırdıklarında sürekli uyum olduğu sonucuna varmışlardır.

Bogdan ve ark.(77) 14 hasta üzerinde uyguladıkları çok kesitli BT anjıo ve rekonstrüksiyonları sonrası 6 hastada periferik vaskuler klinik muayene ile uyumlu olduğu ancak, iki hastada normal nabız varlığına rağmen anormal 3DVRT görüntüler ortaya çıkmıştır.

Bizim çalışmamızda; geniş ezici gruba ait amputatta (Resim 27) BT anjıo ve 3DVRT incelenmesinde "görüntü gürültüsü" varlığı gösterilmiştir. Diğer on adet amputatda 3DVRT, K.anjıo ve diseksiyon görüntüleri arasında sürekli korelasyon olduğu sonucuna varılmıştır.

Karcaaltincaba. M, Akata.D, Leblebicioglu.G ve ark.(78), 6 adet çocuk hastadan 2'sine, üst extemite için çok dilimli BT anjıo ve üç boyutlu hacim sunum tekniği uyguladıklarında, olguların el damarlarında akım patensi hakkında yorum yapabilmişler ,ancak parmaklardaki damarsal yatakların salimliği hakkında yorum yapamamışlardır.

Bizim çalışmamızda 11 olgudan 10'unda, ampute parmaklardaki damar yataklarının tek başına 3DVRT inceleme ile yorumlanabildiği, hatta aksiyel BT dilimlerinin görüntülerinin eklenmesi ile beraber tanısal etkinliğin arttığı gösterilmiştir.

Tregaskiss ve ark. (91). mikrovasküler damarları silikon lateks –kurşun oksit karışımı enjeksiyonu ile 3 boyutlu tomografik anjıoda göstermişlerdir

Raigosa M ve ark (79) 17 taze kadavrada lateks baryum sülfat karışımı uygulayarak, elde metakarp düzeyinde arterler ve perforan dallarını BT anjıo ve diseksiyon sonrası bulguları karşılaştırmışlardır. Mikrocerrahi diseksiyon ve çok kesit BT anjıo arasında değişmez benzerlik olduğu sonucuna ulaşmışlardır.

Bizim çalışmamızda ise damar içi uygulama, İodiksanol/silikon lateks/toprak boya karışımı arteriyel yol bir transduserle basınç monitörü ve skopi cihazı monitöründe takip edilerek fizyolojik basınçlarda uygulandı.

Hsu CS ve ark. (85) yayınladıkları retrospektif çalışmada, 10 adet çocuk hasta grubuna uygulanmış olan operasyon öncesi, çok dilimli BT anjıoların 10'ununda, cerrahi yönteme yol gösterdiği, fikir verdiği sonucuna ulaşmışlardır. Ancak dinamik anjıo görüntülemeleri ile karşılaştırmamışlardır.

Stenekes M.W ve ark. (18) tümör nedeniyle amputasyon uygulanmış bir olguya ait ampute elin plastinasyon görüntüleri sunmuşlardır.

Gerekli etik kuralların oluşturulması ve ritüellerin anlaşılması sonrası, ampute olan parçaların atılması ve çürümesi yerine, değerlendirilmesinin, kalıcı olabilmelerinin önemini vurgulamışlardır. Ancak diğer tıbbi görüntüleme yöntemleriyle karşılaştırmaları yapmamışlardır.

Yang ve ark (86). 62 adet; Sprague-Dawney cinsi sıçan kuyruklarında oluşturdukları, geniş ezici yaralanma sonrası, hasara uğramayan damar segmentlerinde dahi trombüs oluştuğunu ortaya koymuşlardir. Avulze tip yaralanmaları ve sınırlarını açıklamamışlardır.

Bizim çalışmamızda özellikle avulze ve geniş ezici yaralanmış amputatlarda histolojik kesitlerde, damar içerisinde yoğun fibrin varlığı gösterilmiş, bu alanlarda damar lümeninin kontast madde ile dolu olmadığı, damar duvarlarının oblitere olduğu gösterilmiştir

Martin ML ve ark. ile Ofer A. ve ark. iki ayrı çalışmada, ÇKBT anjionun % 90-98 sensivite ve %92-97 spesivite ile konvansiyonel anjioya alternatif olarak kullanılabileceğini vurgulamışlardır.(82.83)

Literatürde diğer sonuçlar incelendiğinde, Rieger ve ark(89) çok dilim BT anjıo yönteminin sensivitesini %99, spesivitesini %87, Inaba ve ark (90) BT anjio yönteminin sensivite ve spesivitesini %100'e yakın bulmuşlardır.

Çalışmamızda da birden çok görüntüleme yöntemi ve gözlemciler arası, tanı farkları ve benzerlikleri ele alınmıştır. El cerrahının konvansiyonel anjio bulgularının sensitivitesi %100,0 ve spesivitesi %80,0 bulunmuştur. El cerrahının çok kesitli BT anjio ve üç boyutlu hacim sunumu bulgularının sensitivitesi %88,9 ve spesivitesi %100,0 bulunmuştur.

Çalışmamızda tüm görüntüleme ve inceleme yöntemlerini retrospektif olarak ele aldığımızda; fizyolojik sınırlarda sağlam bir damar tanımı için radyal veya ulnar tarafta en fazla toplam skoru 21 olarak kabul ettiğimizde, Radyal veya ulnar tarafta 10'un üzeri skoru olan amputatların replante edilebilme şanslarının olduğunu düşündük.

Toplam 23 adet amputatdan 18'inin, bu kriterleri sağladığı ve replante edilebilir olduğu sonucuna vardık. Replantasyon şansı az olanlardan 4'ünün geniş ezici, 2'sinin avulze gruba ait olduğunu saptadık.

Dejong K. ve ark. tanımladığı gibi modifiye teknik kullanarak, plastinasyonun zorlu emdirme sürecini üç gün gibi kısa sürede oda sıcaklığında tamamladık (65).

Plastinasyon yönteminin güncelliği ve sağladığı yararlar düşünülecek olursa; hiç değilse kesin replantasyon endikasyonu uygun görülmemiş amputatların, dış ortamda, otolizise uğraması ve saprofit bakterilerce enfestasyonu ile çürümesi yerine, plastinasyondan önceki son durumu fotoğraflayan, bu

yöntemin, gerek tıp öğrencileri, gerekse klinisyenlerin (radyologlar) çeşitli yaralanma şekillerine bağlı amputatlarda gerçekleşen olayların doğasını görsel olarak algılamaları ve tıbbi görüntüleme metodlarını yorumlarken, bu görsel tecrübeleri kullanarak, düz bir ekranda iki boyutda görüntü şansına sahipken, 3D(üç boyutlu) olarak zihinde canlanması mümkündür.

Çalışmamızda dinamik anjıonun , diseksiyon bulguları ile %100 e varan korelasyon avantajı 3DVRT görüntülerin , aksiyel çok dilim BT incelemelerle beraber , dinamik anjıo bulgularına yakın sonuç vermesi bu yöntemlerden en az birinin el cerrahisi günlük pratiğinde kullanımının replantasyon öncesi ve anında faydalı olabileceğini düşünmekteyiz.Kemik ve damarsal ağ ilişkisi hakkında fikir vererek ,replantasyonda uygulanacak olan kemik tamiri şekli , vasküler anostomoz için ne uzunlukta kemik kısaltma ihtiyacı duyulacağı konusunda yol göstericidir.Anostomoz için gerekli greft damar çapını,donör saha diseksiyonundan önce seçebilmeyi sağlar.

Aksiyel BT dilimlerinde birden fazla radyoopak madde sinyallerinin damar dışı dokuya extravazasyon mu, yoksa damar trasesinin izdüşümü mü olduğunu araştırdık. Elde ettiğimiz görüntüleri retrospektif olarak tüm görüntüler (Dinamik anjiografi, 3D VRT, Aksiyel doku dilim kesit, mikrocerrahi diseksiyon görüntüleri) ile karşılaştırdığımızda bu noktalarda görüntülerin tekrar etmesi nedeniyle **iki nokta üst üste işareti (:) görüntüsü *(colon sign like image)*** şeklinde isimlendirdik. Bu noktaların dijital arterlerin dallanma noktalarına (bifurkasyon) iz düşümü olduğu, ekstravazasyon olmadığı gösterildi.

Ancak 3 boyutlu hacim sunum tekniği oluşturulurken rekonstrüksiyon aşamalarında oluşan kayıplar ve parmak ucuna doğru kapiller ağda damar çaplarının oldukça incelmesi ve üst üste binen kontrast maddenin '**görüntü gürültüsü'** oluşturması, dinamik anjıo görüntülemeden eksik yönlerindendir (98).

Çalışmamızda dinamik anjıoda devamlılık olduğu halde, 3 boyutlu hacim sunum tekniği görüntülerinde aralıklı seyir nedenıyle, salim olduğunu düşündüğümüz bu damar yataklarının görüntülerini ***tesbih taneleri görüntüsü (string image)*** olarak isimlendirdik.

Plastinasyon uygulanmış amputat volar ve dorsal yüzleri görüntülenmiştir. Özellikle makroskopik, diseksiyon sonrası ve plastinasyon görüntülerinin **eşdeş görüntüler** oluşturdukları gösterilmiştir.

Çalışmamızda konvansiyonel anjıo, 3 boyutlu görüntüleme , plastinasyon gibi görüntüleme yöntemlerinin; amputatda oluşan hasarın doğasını ortaya koyabildiği, ampute parçaların değerlendirilebilir, kullanılabilir ve kalıcı oldukları, tanısal ek katkı sağladıkları, uygulanacak mikrocerahi yönteme yol gösterdikleri gerçeklerini vurguladık.

6. ÖZET

AMAÇ: Üst ekstremite damar yatakları birçok tıbbi görüntüleme yöntemiyle ,invaziv veya non invaziv olarak incelenmektedir.

Parmak seviyesinde inceleme ve görüntülemeler ile ilgili kısıtlılıklar vardır

Bu çalışma parmak total amputasyonlarının; damar yataklarına renklendirilmiş lateks–kontrast karışımı uygulanarak konvansiyonel, 3 boyutlu anjiografik, plastinasyon gibi görüntüleme yöntemleriyle inceleyerek;

1) Amputatda oluşan hasarın doğasını ortaya koymayı,

2) Ampute parçaların, değerlendirilebilir, kullanılabilir ve kalıcı olabilmelerini

3) Tanısal katkı sağlamayı

4) Uygulanacak mikrocerahi yönteme yol göstermeyi amaçlar.

YÖNTEM: Bu amaçla çeşitli nedenlerle total ampute el parmaklarından replantasyonu uygun bulunmayan, yirmi üç adet amputat değerlendirmeye alındı.

Amputatları yaralanma şekillerine göre; lokal ezici, geniş ezici ve avulze olmak üzere üç gruba ayrılarak, yirmi üç amputatdan on birine çok kesitli BT ve 3 Boyutlu rekonstrüksiyonlar dördüne plastinasyon uygulandı Diseksiyon ve histolojik bulgularla damarsal yataklarda hasar veya bütünlük kontrol edildi

Görüntüler , konusunda uzman ve tecrübeli el cerrahları ve girişimsel radyologlar tarafından çift kör olarak değerlendirildi.Tanı testleri, ROC analizi uygulandı

Gözlemciler arası ve görüntüleme yöntemleri arası uyumlar araştırıldı .

BULGULAR: El cerrahının konvansiyonel anjio bulguları ile mikrocerrahi diseksiyon bulgularımız ve histolojık bulgular arasında mükemmele yakın derecede uyuşma olduğu gözlenmiştir,. Arterlerdeki akım patensi için hesaplanan kappa katsayısı 0,862 olarak bulunmuş (p=0,001) ve.yanlış negatif sonuç olmadığından ROC eğrisi çizilememiştir.

ÇIKARIMLAR: ÇKBT'nin hızlı oluşu ve rekonstrüksiyon imkanı olması avantajlıdır. Ancak 3 boyutlu görüntüler, aksiyel kesitlerle beraber değerlendirilmelidir. Aksi takdirde, duyarlılık ve özgüllüğü konvansiyonel anjiografiden düşüktür .

Amputatda oluşan hasarın doğasını ortaya konabilir.Plastinasyon metoduyla amputatlar kalıcı ve eğitici olabilirler .

Girişimsel radyolologlar ve el cerrahlarının total parmak amputasyonlarında replantasyon kararında beraber karar verme etkinlikleri yüksektir.Replantasyon anında amputata ve güdük kısma ayrı ayrı damar içi non toksik kontrast ajanlarla uygulanması el cerrahisine yardımcı görüntüleme yöntemleri olarak katkı sağlayacak ve replantasyon sonrası damarsal yatağın prognozunun takibinde faydalı olacaktır.

7.KAYNAKLAR

1) Dec W (2006) A meta-analysis of success rates for digit replantation. Tech Hand Upper Extr Surg 10:124–129

2) Waikakul S, Sakkarnkosol S, Vanadurongwan V, et al. Results of 1018 digital replantations in 552 patients. Injury 31:33–40,2000.

3) Beris AE, Lykissas MG, Korompilias AV, Mitsionis GI, Vekris MD, Kostas-Agnantis IP. Digit and hand replantation. Arch Orthop Trauma Surg Dec 2009,1141-1147.

4). Soucacos PN, Beris AE, Touliatos AS, et al: complete versus incomplete nonviable amputations of the thumb: comparison of the survival rate and functional results, Acta Orthop Scand Suppl 264:16-18,1995

5) Kayalar M, Sabah D, Yiicetürk G :Ekstremite kurtarıcı operasyonlarda postoperatif flourescein ile cilt dolaşım monitorizasyonu.Acta Orthop Traum Turc 33(4):305-312,1999.

6) Doyle JR,Seits WH,Mc Bridge M.Replantatation.Hand Clinics 5(3) :415-421,1989

7)Rodenwalth J.Multislice Computed Tomography of the Coronary Arteries. Eur. Radiol. 2003. Apr; 13(4): 748-57.

8). 1960 da Jacobson JH, Suarez EL : Microsurgery in anostomosis of small vessels. Surg Forum 11: 243-245,1960.

9) Malt RA,Mc Khann CF ;Replantation of severed arms JAMA 189:716-722, 1964.

10)..Tamai S. Twenty years ‘ experience of limb replantation : Rewiev of 293 upper extremity replants.JHand Surg7(69:549-556,1982.

11) Sixth People ‘s Hospital : Reattachment of tarvmatic amputations : Assumming up of experience. Chinese Med J 5: 392-402, 1 967.

12) Adapınar B. Temel radyoloji teknigi. 3. baskı Günes-Nobel, 1997:316– 372

13) Baykal B., Oyar O. Bilgisayarlı Tomografi Fiziği. Oyar O., Gülsoy UK (ed.). ‘’Tıbbi görüntülelme fiziği’’den, 1. baskı. İstanbul, Nobel Tıp Kitapevi: 2003; 235–276.

14) Katada K.(1998): Half-second, half millimeter real time multislice helical CT: CT diagnosis using Aquillon. Medical Review,68:1-8.

15). Nieman K, Cademartiri F, Lemos PA, Raaijmakers R, Pattynama PM, de Feyter PJ. Reliable noninvasive coronary angiography with fast submillimeter multislice spiral computed tomograplıy. Circulation 2002; 106: 2051–2054.

16). Kınez A, Becker CR, Leber A. et al. Usefulness of multislice spiral computed tomography angiography for determination of coronary artery stenoses. Am J Cardiol 2001; 88: 1191–1194.

17) Nieman K,Cademartiri F, Lemos PA, Raaijmakers R, Pattynama PM, de Feyter PJ. Reliable noninvasive coronary angiography with fast submilimeter multislice spiral computed tomography. Circulation 2002;106:2051–54.

18) Case Report; What to do with non-replanted hands? Stenekes M.W.& Nicolai P.A. Scand J Plast Reconstr Surg Hand Surg, 2009;43:61-63.

19) Pathophysiology of Disease: An Introduction to Clinical Medicine, 5th edition. New York, NY: McGraw-Hill; 2006.255-277.

20) Richard D. Goldner and James R. Urbaniak,Replantation In Wolfe SW,Churchill Livingstone,.Green's Operative Hand Surgery, 6 Th Edition Chapter 48,585-1602,2010.

21) Chang J. Jones N. Twelve Simple Maneuvers to Optimize Digital Replantation and Revascularization. Techniques in hand and Upper Extremity Surgery 2004;8:161–166.

22) Akyurek M, Safak T, Kecik A; fingertip replantation at or distal to the nail base: use of the technique of artery-only anastomosis, Ann Plast Surg 46:605-612, 2001

23) Kiil J: The epidemiology of replantation cases. Scand J Plast Reconstr Surg (Suppl):78-80, 1982.

24) Nylander G, Vilkki S, Ostrup L: The need for replantation surgery after traumatic amputations of the upper extremity: An estimate based upon the epidemiology of Sweden. J Hand Surg 9B:257-260, 1984

25) Chung KC, Kowalski CP, Walters MR: Finger replantation in the United States: Rates and resource use from the 1996 healthcare cost and utilization project. J Hand Surg 25A(6):1038-1042, 2000

26) Şakrak T, Mangır S, Körmutlu A, Cemboluk Ö, Kıvanç Ö, Tekgöz A, 1205 El yaralanması olgusunun retrospektif analizi. Turk Plast Surg 2009;17(3)

27) Janezic T, Arnez ZM (1998). Indikacije za replantacijo. Zdrav. Vestn. 67: 241 – 244.

28) Molnar GW, Hughes AL Wilson O, Goldman RF (1973). Effect of skin wetting on finger cooling and freezing. J. Appl. Physiol. 35: 205 – 207.

29) House JH, Fidler MO (1993). Frostbite. In: Green DP (ed.): Operative Hand Surgery, 3rd ed., Vol. 2;Churchill Livingstone: New York; pp. 2033 – 2041.

30) Mowlavi A, Neumeister MW, Wilhelmi BJ, Song YH, Suchy H, Russell RC (2003). Local hypotrhermia during early reperfusion protects skeletal muscle from ischaemia – reperfusion injury. Plast. Reconstr. Surg. 111; 242 – 250

31) Nakazato T, Ogino T (1986). Epiphyseal destruction of children's hands after frostbite: A report of two cases. J. Hand Surg., 11A: 289 – 292.

32) Soucacos PN (2001). Indications and selection for digital amputation and replantation. J. Hand Surg., 26B: 572 – 581.

33) Karakurum HG.Ekstremite replantasyonunda genel ilkeler. TOTBİD Dergisi 2006;5:83-8.

34) Pederson WC. Replantation. Plastic and Reconstr. Surg., March 2001: 823 – 841.

35) Van Beek AL, Kutz JE, Zook EG (1978) Importance of the ribbon sign, indicating unsuitability of the vessel, in replanting a finger. Plast Reconstr Surg 61:32–35

36) Thomas F, Kaplan D, Raskin KB. Indications and surgical techniques for digit replantation. Bull Hosp Jt Dis. 2001–2002; 60:179-188
37) Soucacos P N,Beris A E,TouliatosA S,Vekris M,PakosS, Varitimidis S. Current indications for single digit replantation.ActaOrthopScand1995;(Suppl)264:12-15.

38) Taras JS, Nunley JA, Urbaniak JR, et al: Replantation in children. Microsurgery 12:216-220, 1991

39) Urbaniak JR, Roth JH, Nunley JA, et al: The results of replantation after amputation of a single finger. J Bone Joint Surg 67A(4):611-619, 1985.

40) Soucacos P.N., Beris A.E., Malizos K.N., Kabani C.T., Pakos S. "The use of medicinal leeches, "Hirudo Medicinalis" to restore venous circulation in trauma and reconstructive microsurgery" International Angiology, Sept. 1994; 13(3): 251-258

41) Beris AE, Soucacos PN, Malizos KN, et al: Micro-surgical treatment of ring avulsion injuries, Microsurgery 15:459-463, 1994.

42) Chiu HY, Chen MT ; Revascularization of digits after thirty-three hours of warm ischemia time: a case report, J Hand Surg Am. ;9A(1):63-7,1984.

43) Wei FC.Chang YL, Chen HC,et al.Three successful digital replantations in a patients after,84,86and 94 hours of cold ischemia time. Plast Reconstr Surg, 82:346.1988

44) Chung K C, Alderman A K, Replantation of the upper extremity: Indications and outcomes, Journal of the American Society for Surgery of Hand 2002 (Vol. 2, Issue 2, Pages 78-94)

45) Ek: Özerkan F,Ada S,Bora A,Kaplan İ.,Ademoğlu Y.Eight years exprience in crush and avulsion type finger amputation .Microsurgery 1995 ;16 :739-742.

46) Parks NE, Morris SF ; Assesment and managemet of amputatations distal to the wrist DMJ, 36: 12-16,2009.

47) Özçelik İ. B, Purisa H, Sezer İ, Mersa B, Aydın A. Distal interfalangeal eklem ve distal falanks seviyesindeki replantasyon sonuçları. Acta Orthop Traumatol Turc 40: 62–66, 2006

48) Robbins & Cotran Pathologic Basis of Disease, 7th Edition Elsevier Inc, St. Louis, MO (2005) p.3-46.

49) Guyton AC & Hall JE. Textbook of Medical Physiology 1996; Philadelphia, W.B. Saunders. p.183-197 p.199-207; p.209-220

50) Garanich J. Civelek M.Tarbell J.Fluid Shear Stres Control of Vascular Smooth Muscle.In: GW Schmid-Schönbein, D Neil Granger, eds. Molecular Basis for Microcirculatory Disorders. Paris, France: Springer-Verlag; 2003:171-199

51) Uflacker R. Atlas of Vascular Anotomy : An Angiographic Approach, 2 Th Edition (2007) Chapt 15. 389-437.

52) Weiglein AH. Preservation and plastination. Clin Anat. 2002 Nov; 15(6):445.

53) Von Hagens G, Tiedemann K, Kriz W. The current potential of plastination. Anat Embryol (Berl). 1987;175(4):411-21.

54) Maeta M, Kinya U, Saito R. The potential of a plastination specimen for temporal bone surgery.Auris Nasus Larynx 30 (2003) 413-416.

55) Lozanoff S, Lozanoff BK, Sora MC, Rosenheimer J, Keep MF, Tregear J, Saland L, Jacobs J, Saiki S, Alverson D. Anatomy and the access grid: exploiting plastinated brain sections for use in distributed medical education. Anat Rec B New Anat. 2003 Jan;270(1):30-7.

56) Steinke H, Spanel-Borowski K. Coloured plastinates. Ann Anat. 2006 Mar;188(2):177-82.

57) An PC, Zhang M. A technique for preserving the subarachnoid space and its contents in a natural state with different colours. Journal of International Society of Plastination vol 14(1) June 1999.

58) Grondin G, Sianothai A, Olry R. In situ ventricular casts of s10 plastinated human brains. Journal of International Society of Plastination vol 15(1) June 2000.

59) Wadood AA, Jabbar A, Das N. Plastination of whole brain specimen and brain slices. J Ayub Med Coll Abbottabad. 2001 Jan-Mar;13(1):11-3

60) Wu M, Haase P. Plastination of the neuroanatomical specimens: does freezing prior to dissection give better distinction between nuclei & fibre tracts. Journal of International Society of Plastination vol 11(1) June 1996.

61) Sora MC. Plastination of three dimensional brachial plexus with P40. Journal of International Society of Plastination vol 13(1) June 1998.

62) Grondin G, Olry R. Dissection and plastination of the human cerebral dura mater with the base of skull. Journal of International Society of Plastination vol 13(1) June 1998

63) Pavkov ML, Koebke J, Notermans HP, Brokelmann J. Quantitative evaluation of the utero-ovarian venous pattern in the adult human female cadaver with plastination. World J Surg. 2004 Feb;28(2):201-5.

64) Sora MC, Strobl B, Forster-Streffleur S, Staykov D. Aortic arch variation analyzed by using plastination. Clin Anat. 2002 Nov;15(6):379-82.

65) Dejong K. Henry R.W., Silicone Plastination of Biolojical Tissue: Cold-temperature Technique Biodur™ S10/S15 Technique and Products, Journal of the İnternational Society for Plastination 2007; 22:2-14.

66) Kadir S. DiagnosticAngiography. 1st ed. Philadelphia: W.B. Saunders Company, 1986: 445-464

67) Durst R, Lotan C, Nassar H, Gotsman M, Mor E, Varshitzki B, Greganski P, Jabara R, Admon D, Meerkin D, Mosseri M. Comparison of 4 and 6 French catheters for coronary angiography: real-world modeling. Isr Med Assoc J. 2007 Apr;9(4):290-3.

68) Milella M, Gorbagnati F, DamaseeIli B. Angiography. in: Damascelli B, ed. Basic Concepts in Diagnostic Imaging. ıst ed., New York: Raven Press Ltd, 1991: 8-14.
69) Saito Y.(1998): Multislice CT scanner. Medical Review, 66:1-8.

70) Hu H, He HD, Foley WD, Fox SH.(2000): Four multidetector-row helical CT:image quality and volume coverage speed. Radiology, 215:55-62.

71) Pannu HK, Flohr TG, Corl FM, Fishman EK. Current concept in multidetector row CT evaluation of the coronary arteries: principles, techniques, and anatomy. Radiographics 2003; 23: 111–25

72) Vogl TJ, Abolmaali ND, Diebold T, et al. Techniques for the detection of coronary atherosclerosis: multi-detector row CT coronary angiography. Radiology 2002; 223:212–20.

73) Alagoz M.S, Uysal A.Ç., Tuccar E, Tekdemir İ. Muscul105. Addis KA, Hopper KD, Iyriboz TA, et al. CT angiography: in vitro comparison of five reconstruction methods. Am J Roentgenol 2001; 177: 1171–1176. us Palmaris Brevis'in Vasküler Anatomisi. 29.Türk Plastik Rekonstrüktif Ve Estetik Cerrahi Kongresi, Eskişehir, 2007

74) Alagoz M.S, Orbay H., Cömert A.,Tuccar E, Elhan A. Elin Cilt Perforatörleri: Anatomik Çalışma. 79.Türk Plastik Rekonstrüktif Ve Estetik Cerrahi Kongresi, Eskişehir, 2007.

75) Lucas, G.L.: The pattern of venous drainage of the digits. The Journal of Hand Surgery, 1984, 9A: 448450

76) Klein MB, Karanas YL, Chow LC, Rubin GD, Chang J, Early experience with computed tomographic angiography in microsurgical reconstruction. Plastic and Reconstructive Surgery, 2003;112: 498–503.

77) Bogdan MA, Klein MB, Rubin GD, et al. CT angiography in complex upper extremity reconstruction. J Hand Surg [Br] 24. 2004;29:465–9.

78) Karcaaltincaba. M, Akata.D, Leblebicioglu.G, Haliloglu.M et al.MDCT Angiography of the Extremities in Pediatric Patients: Initial Experience ; *AJR* 2004;183:189–192

79) Raigosa M, Clavero JA, Benito-Ruiz J, Yoon T, Carreras A, Ferreres A. Multislice computed tomography angiography of the fourth dorsal interosseous space in cadavers. J Hand Surg [Am]. 2008 Dec;33(10):1860-7.

80) Tekdemir İ, Uz A, Tüccar E, ÇubukH E, Elhan A, Deda H; Vasküler Anatomi Çalışmalarında Renklendirilmiş Lateks Uygulanması. Ankara Üniversitesi Tıp Fakültesi Mecmuası; Cilt 52,(1); 23-26,1999.

81) Lawler L, Fishman E. Multi-detector row CT of thoracic disease with emphasis on 3D volume rendering and CT angiography.RadioGraphics 2001; 21: 1257–1273.

82) Martin ML, Tay KH, Flak B, et al. Multidetector CT angiography of the aortoiliac system and lower extremities: a prospective comparison with digital subtraction angiography. AJR 2003;180: 1085–10915.

83) Ofer A, Nitecki SS, Linn S, et al. Multidetector CT angiography of peripheral vascular disease: a prospective comparison with intraarterial digital subtraction angiography. AJR 2003;180:719–724

84) Pretorius ES, Fishman EK. Volume-rendered three-dimensional spiral CT: musculoskeletal applications. RadioGraphics 1999;19:1143–1160

85) Hsu CS, Hellinger JC, Rubin GD, Chang J. CT angiography in pediatric extremity trauma: preoperative evaluation prior to reconstructive surgery. *Hand* 2008;3 : 139-145.

86) Yang JG, Rowe DJ, Dzwierzynski W, Yan YH, Zhang LL, Sanger J, Matloub HS: Pathophysiological process of traumatic vascular spasm in multiple crush injury. *J Reconstr Microsurg* 2007,23:237-242

87) Chloros GD, Smerlis NN, Li Z, Smith TL, Smith BP, Koman LA, Noninvasive evaluation of upper-extremity vascular perfusion. J Hand Surg Am. 2008 Apr;33(4):591-600.

88) Hellinger JC, Epelman M, Rubin GD, Upper extremity computed tomographic angiography: State of the art technique and applications in 2010.Radiol Clin North Am. 2010 Mar;48(2):397-421.

89) Rieger M, Mallouhi A, Tauscher T, Lutz M, Jaschke W. Traumatic arterial injuries of the extremities: initial evaluation with MDCT angiography. *AJR* 2006;186 : 656-664.

90) Inaba K, Potzman J, Munera F, et al. Multi-slice CT angiography for arterial evaluation in the injured lower extremity. *J Trauma* 2006; 60:502 -506.

91) Tregaskiss AP, Goodwin AN, Bright LD, Ziegler CH, Acland RD. Three-dimensional CT angiography: a new technique for imaging microvascular anatomy. *Clin Anat*. 2007;20:116–123

92) Nagler RM, Braun J, Daitzman M, Laufer D. Spiral CT angiography: an alternative vascular evaluation technique for head and neck microvascular reconstruction. *Plast Reconstr Surg*. 1997;100:1697–1702

93) Achenbach S, Ulzheimer S, Baum U, et al. Noninvasive coronary angiography by retrospectively ECG-gated multislice spiral CT. Circulation 2000; 102: 2823 - 2828.

94) Addis KA, Hopper KD, Iyriboz TA, et al. CT angiography: in vitro comparison of five reconstruction methods. Am J Roentgenol 2001;

95) Calhoun PS, Kuszyk BS, Heath DG, Carley JC, Fishman EK.Three-dimensional volume rendering of spiral CT data: theory and method. Radiographics. 1999 May-Jun;19(3):745-64.
177: 1171–1176.

96) Hu H. Multi-slice helical CT: scan and reconstruction. Med Phys 1999; 26:5–18

97) Baykal B., Oyar O. Bilgisayarlı Tomografi Fiziği. Oyar O., Gülsoy UK (ed.). ‘’Tıbbi görüntüleme fiziği’’den, 1. baskı. İstanbul, Nobel Tıp Kitapevi: 2003; 235–276.

98) Lawler LP, Pannu HK, Fishman EK. MDCT evaluation of the coronary arteries, 2004: how we do it-data acquisition, postprocessing, display, and interpretation. Am J Roentgenol 2005; 184: 1402–1412.