T.C.
SAĞLIK BAKANLIĞI
İZMİR ATATÜRK EĞİTİM VE ARAŞTIRMA HASTANESİ
2. ORTOPEDİ VE TRAVMATOLOJİ KLİNİĞİ
Klinik Şefi: Prof. Dr. Osman Arslan BORA

SIÇANLARDA KRONİK TRAVMATİK DİZ OSTEOARTRİTİ MODELİNDE MEZENKİMAL KÖK HÜCRE TEDAVİSİ

(DENEYSEL ÇALIŞMA)

UZMANLIK TEZİ

Dr. Güven METE

TEZ DANIŞMANI

Prof. Dr. Osman Arslan BORA

YARDIMCI ÖĞRETİM GÖREVLİLERİ

Prof. Dr. S . İsmet DELİLOĞLU GÜRHAN
Ege Üniversitesi Mühendislik Fakültesi Biyomühendislik Anabilim Dalı

Prof. Dr. İzge Hakan GÜNAL
Dokuz Eylül Üniversitesi Tıp Fakültesi Ortopedi ve Travmatoloji Anabilim Dalı

Doç. Dr. H. Seda VATANSEVER
Celal Bayar Üniversitesi Tıp Fakültesi Histoloji-Embriyoloji Anabilim Dalı

Dr. Feyzan ÖZDAL KURT
Celal Bayar Üniversitesi Fen Edebiyat Fakültesi Biyoloji Bölümü

İZMİR / 2009

İÇİNDEKİLER

1. GİRİŞ, AMAÇ VE VARSAYIM **1**

2. GENEL BiLGiLER **2**

2.1. Osteoartritin Tanımı,Yaygınlığı ve Maliyeti 2

2.2. Eklem Kıkırdağının Yapısı,İşlevi ve Biyomekaniği 3

2.3. Osteoartritin Fizyopatolojisi ve Eklem Kıkırdağında Değişiklikler 8

2.4. Mezenkimal Kök Hücreler 12

2.5. Kondrogenez 13

3. GEREÇ VE YÖNTEM **14**

3.1. I.Aşama: Sıçanlarda Kronik Travmatik Diz Osteoartriti Oluşturma 15

3.2. II.Aşama: Allojenik Mezenkimal Kök Hücrelerin Kültürle Eldesi 18

3.3. III.Aşama: Tedavi Grupları ve Eklem İçi İçyerleştirme 22

3.4. IV.Aşama: Histolojik İnceleme 23

3.5. V. Aşama: İstatistik 24

4. BULGULAR **28**

4.1. Makroskopik Görüntüler 28

4.2. Histolojik Kesitler 29

4.3. Verilerin İstatiksel Analizi 34

4.4. Bulguların Histogramlarla Gösterimi 36

5. TARTIŞMA **40**

6. ÖZET **44**

7. KAYNAKLAR **45**

1. GİRİŞ, AMAÇ VE VARSAYIM

Osteoartrit, kondrogenez ve endokondral kemikleşme dinamik süreçlerinin erken dönemde yapım, kronik dönemde yıkım etkileriyle oluşan eklem hastalığıdır. Erişkin hayatta da, normal ve patolojik stres eşliğinde hücresel ve moleküler mekanizmalar kontrolünde eşdeğer süreç işletilir.

Rejeneratif tıbbın tedavi stratejileri hücre temellidir. Mezenkimal kök hücreler organizmanın yenileyici, onarıcı hazineleridir. Osteoartritli eklem kıkırdağında gerek mezenkimal kök hücre sayısında azalma ve gerek kondrositlerin aşırı farklılaşmasının baskılanamaması sonucu yenileyici, onarıcı işlev sağlanamamaktadır.

Ortopedi ve Travmatolji'nin ilgi alanında olan kas iskelet sisteminde kıkırdak hasarlanması, kemik kıkırdak harabiyeti (*Osteoarthritis,*Osteoartrit) ile seyreden hastalıkların tedavisinde; hücre temelli onarım yöntemlerinin araştırılması, tedavi etkinliğinin değerlendirilmesi güncel ve gündemdedir. Gençlerde diz osteoartriti gelişiminde en fazla bağ yaralanmaları ve menisküs yırtıkları ile oluşan kronik travmatik süreçler neden olmaktadır. Bu çalışmadaki osteoartrit modeli de , genç insanlardaki diz osteoartritinin en sık nedenlerine paralel olarak tasarlanmıştır. Literatürde; osteoartrit tedavisinde doğrudan türdeş (*allogenic,*allojenik) mezenkimal kök hücre içyerleştirmesi ile hiyaluronik asit beraber verilerek yapılan kıkırdak onarımı çalışmasına rastlanmamıştır.

Bu çalışma ; özgün, deneysel, bağımsız-eşzamanlı kontrollü bir çalışmadır.

AMAÇ

Türdeş Mezenkimal Kök Hücre ve/veya Hiyaluronik asit içyerleştirmesi ile kronik travmatik diz osteoartritinde kemik kıkırdak harabiyeti sürecinin

1.değişimini inceler,

2.yavaşlatılmasını ve/veya

3. tedavisini amaçlar.

VARSAYIM

Türdeş Mezenkimal Kök Hücre içyerleştirmesi kronik travmatik diz osteoartritinde kemik kıkırdak harabiyetini yavaşlatır, dejenere kıkırdağın sağlıklı kıkırdağa dönüşümünü sağlar.

2.GENEL BiLGiLER

2.1. Osteoartritin Tanımı,Yaygınlığı ve Maliyeti

Osteoartrit (OA): Eklem kıkırdağını oluşturan kondrosit, hücredışı ağ (*extracellular matrix*) ve subkondral kemikte, olağan yapım ve yıkım süreçlerinin, mekanik ve biyolojik yollarla bozulmasıdır.

Kalıtsal, gelişimsel, metabolik veya travmatik, her ne etkenle olursa olsun, diartrodial eklemin bütün dokuları etkilenir.

Hücre ve hücredışı ağdaki; morfolojik, biyokimyasal ve biyomekanik değişiklikler sonucu eklem kıkırdağında yumuşama, fibrilasyon, ülserasyon ve kayıp, subkondral kemikte yoğunluk artışı (*sclerosis*) ve eburnasyon, osteofitler ve subkondral kistlerle OA Hastalığı gelişir.

Klinikte OA Hastalığı; eklem ağrısı, hassasiyet, hareket kısıtlılığı, krepitasyon, nadiren şişlik (*effusion*) ve değişik derecelerde yerel yangı(*local inflammation*) belirtileri verir (1).

Yaygınlığı ve Maliyeti

Dünya Sağlık Örgütü (*WHO*) verilerine göre, dünya genelinde 60 yaş üzeri insanların % 10'unun OA Hastalığı'ndan yakındığı, bunlardan % 80'inin hareket kısıtlılığı olduğunu, % 25'inin de günlük işlerini yerine getiremediği tahmin edilmektedir (2).

Batı ülkelerinde OA başta olmak üzere, eklem hastalıklarının toplam maliyeti gayri safi yurt içi hasılanın (GSYH) % 1-2,5'unu oluşturmaktadır (3).

ABD'nde 50 yaş üzeri erkeklerde iş güç kaybına uğrama nedenlerinden birincisi İskemik Kalp Hastalığı, ikincisi OA Hastalığı'dır. Yıllık maliyetinin 60 bilyon dolardan fazla olduğu hesaplanmıştır (4,5).

Ülkemizde, Antalya'da yapılan epidemiyolojik bir araştırmada, şehir içinde yaşayan 50 yaş üzeri bireylerde, diz ekleminde semptomatik OA sıklığı kadınlarda % 22.5, erkeklerde % 8 bulunmuştur (6). OA için ülke çapında yapılmış yaygınlık ve maliyet araştırması yoktur.

2.2.Eklem Kıkırdağının Yapısı,İşlevi ve Biyomekaniği

Eklem kıkırdağı, kondrositler ve %65-80'ini suyun oluşturduğu hücredışı ağdan oluşan özelleşmiş bir bağ dokusudur. Hücredışı ağın yapıtaşları, eklem kıkırdağı yaş ağırlığının %10-20'sini oluşturan kollajenler (%95'i Tip 2 kollajen) ve % 10-15'ini oluşturan proteoglikanlardır (temel olarak agrekan) (7,8).

Kollajenler (tip 2,9,10) değişken yoğunluk ve yönlenimlerle hücredışı ağın üç boyutlu ağsı örgüsünü yaparlar, eklem kıkırdağına gerim(*tensile*) gücü ve esneklik sağlarlar (8,9,10) (Şekil 1).

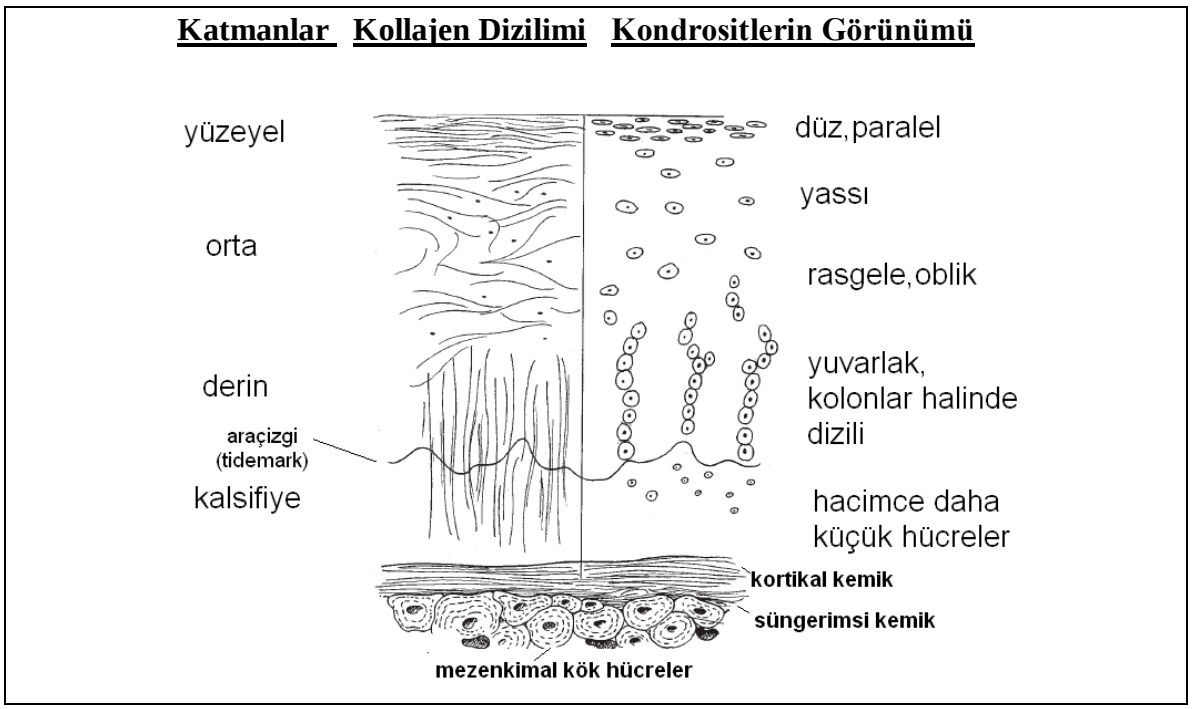

Şekil 1. Eklem Kıkırdağının Temel Yapısal Anatomisi. (Browne JE,Branch TP.Surgical Alternatives for Treatment of Articular Cartilage Lesions J Am Acad Orthop Surg, 2000;8: 180-189. Türkçeye çevrilerek alındı.)

Proteoglikanlar karmaşık yapılı makromoleküllerdir. Öz (kor,*core*) proteine bağlanmış glikozaminoglikan (GAG) zincirlerden oluşur. Eklem kıkırdağında bulunan GAG'lar; Kondroitin Sülfat (CS), Keratan Sülfat (KS) ve Hiyaluronik asittir (HA) (Şekil 2). Herbir HA molekülü yaklaşık 100 agrekan kor proteinine nonkovalent olarak bağlanmıştır. Her agrekan molekülü kovalent olarak bağlandığı birçok CS ve KS zincirleri bulundurur. Kor protein ve HA ilişkisini sağlayan ve birleştiren bağlantı proteinleridir. Üronik asit, amino şekerler ve değişik konumlu sülfat esterlerinin oluşturduğu kopolimer yapıdaki GAG zincirleri için karakteristik yüksek negatif yük özelliğini; CS zincirlerinde sülfat ve karboksil grupları, KS zincirlerinde sülfat grupları, HA zincirlerinde karboksil grupları sağlamaktadır (11,12) (Şekil 3).

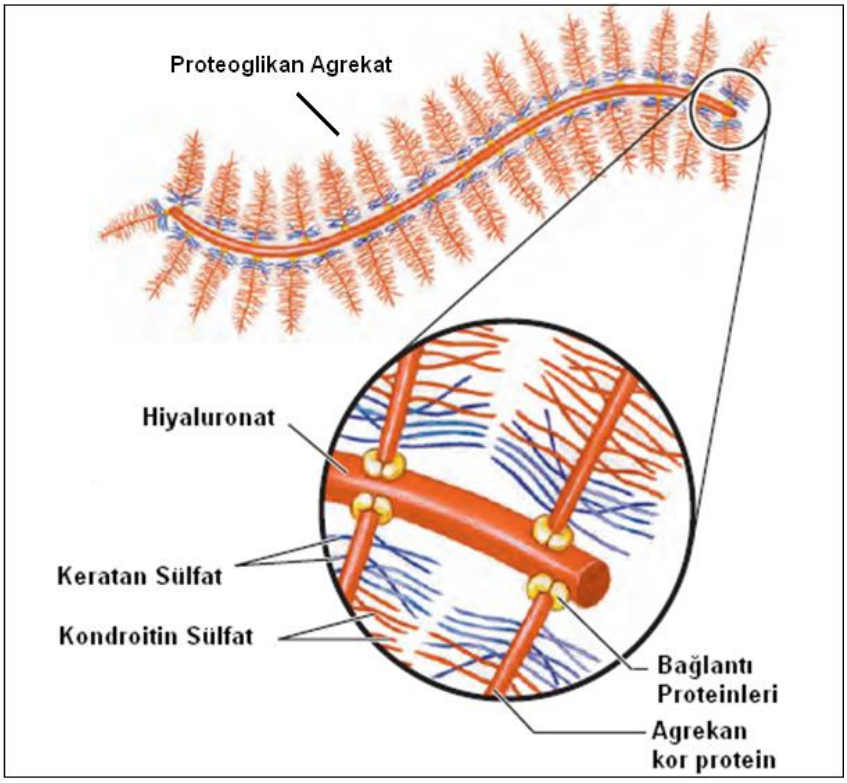

Şekil 2. Hücredışı ağın proteoglikan agrekatı. (Nelson DL,Cox MM. Carbohydrates and Glycobiology Glycoconjugates: Proteoglycans, Glycoproteins and Glycolipids. In Nelson DL,Cox MM (ed.).Lehninger Principles of Biochemistry.W.H.Freeman Custom Publishing.Fourth edition.2005:238-272. Türkçeye çevrilerek alındı.)

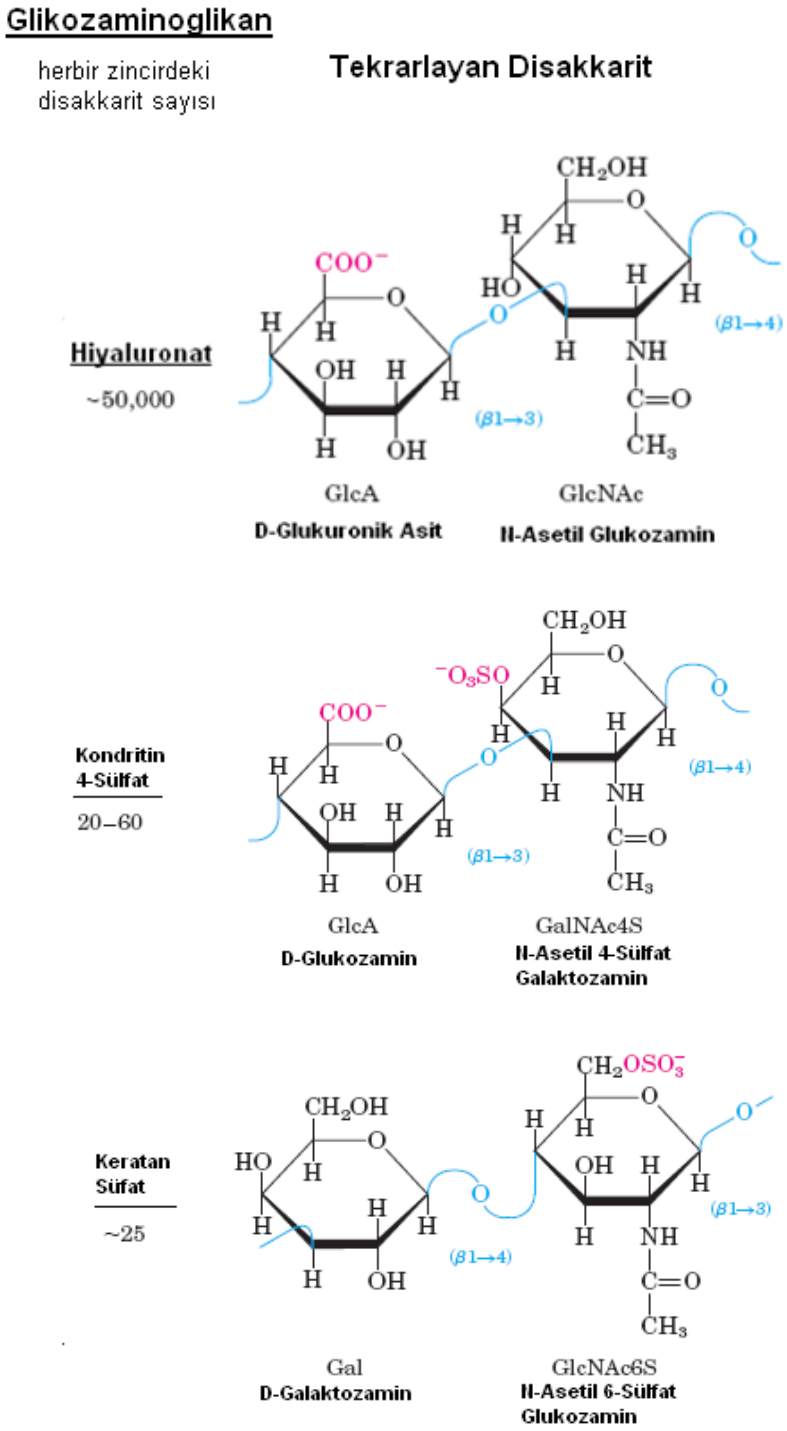

Şekil 3. Eklem kıkırdağı hücredışı ağında bulunan glikozaminoglikanlar ve tekrarlayan disakkarit birimleri. (Nelson DL,Cox MM. Carbohydrates and Glycobiology Glycoconjugates: Proteoglycans, Glycoproteins and Glycolipids.In Nelson DL,Cox MM (ed.). Lehninger Principles of Biochemistry.W.H.Freeman Custom Publishing.Fourth edition.2005:238-272. Türkçeye çevrilerek alındı.)

Proteoglikanlar yapılarındaki yüksek negatif yüklerle su ve katyonları tutarak eklem kıkırdağında şişme basıncının oluşmasını sağlarlar. Yük altında eklem kıkırdağı hücredışı ağından eklem aralığına ve hücrelerarası alana su çıkışı olur. Oluşan osmotik basınç yükün dengeli dağıtılmasını sağlar ve böylelikle eklem kıkırdağı hasar görmez (12)(Şekil 4).

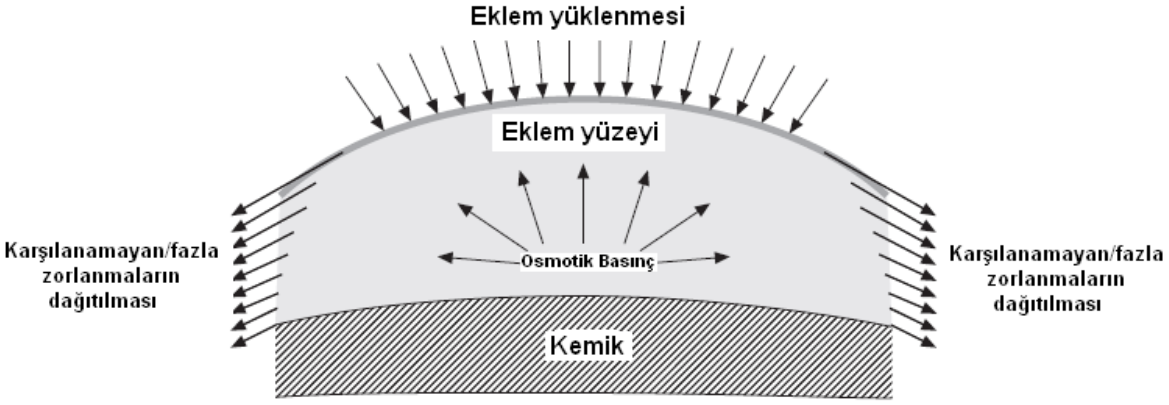

Şekil 4. Eklem yüzeyinde yüklenmelerin eklem kıkırdağında osmotik basınç ve karşılanmayan/fazla zorlanmaların dağıtılmasıyla karşılanması. (Mow VC, Wang CC, Hung CT. The extracellular matrix,intertitial fluid and ions as a mechanical signal trancducer in articular cartilage. Osteoarthritis Cartilage. 1999;7(1):41-58. Türkçeye çevrilerek alındı.)

Eklem kıkırdağının biyomekaniği ve işlevi, çok fazlı viskoelastik malzeme özelliğiyle açıklanmaktadır: **1. Sıvı faz:** Eklem yüzeyine etkiyen yüklenmeyi, eklem kıkırdağından eklem aralığına ve hücreler arası alan su çıkışı ile oluşan osmotik basınç karşılar. **2. Negatif yüklü katı faz:** Yoğun-süngerimsi, güçlü kollajen ağı yüksek yoğunluklu negatif yüklü proteoglikanlarla birlikte osmotik basıçla karşılanamayan/fazla zorlamaları dağıtarak karşılar. **3.İyon fazı:** Sodyum, kalsiyum, klor, vb. çözünür elektrolitler negatif yüklü katı hücredışı ağı nötralize ederler. Bu üç özellik kıkırdak yapının mekanik-elektrokimyasal özelliği olarak tanımlanmaktadır. Eklem yüklenmesi karşısında kıkırdak; farklı katmanlarda sıvı akışı, sıkıştırıcı, basınç ve makaslama zorlanmalarına karşı farklı ancak tek bir birim olarak davranış gösterir ve biyomekanik sinyallerle kondrositlerin işlevini düzenler (12) (Şekil 5). Yüzeyel katman, tüm yüklenme etkisinin yarıdan fazlasını karşılanmasında, kayma temas basıncını, yüksek miktarda sıvı giriş/çıkışını sağlayarak hareketli eklemin sıvı basınçlaması ile kıkırdağın kayganlaştırıcı özellik kazanmasında başrol oynar (13)(Şekil 6).

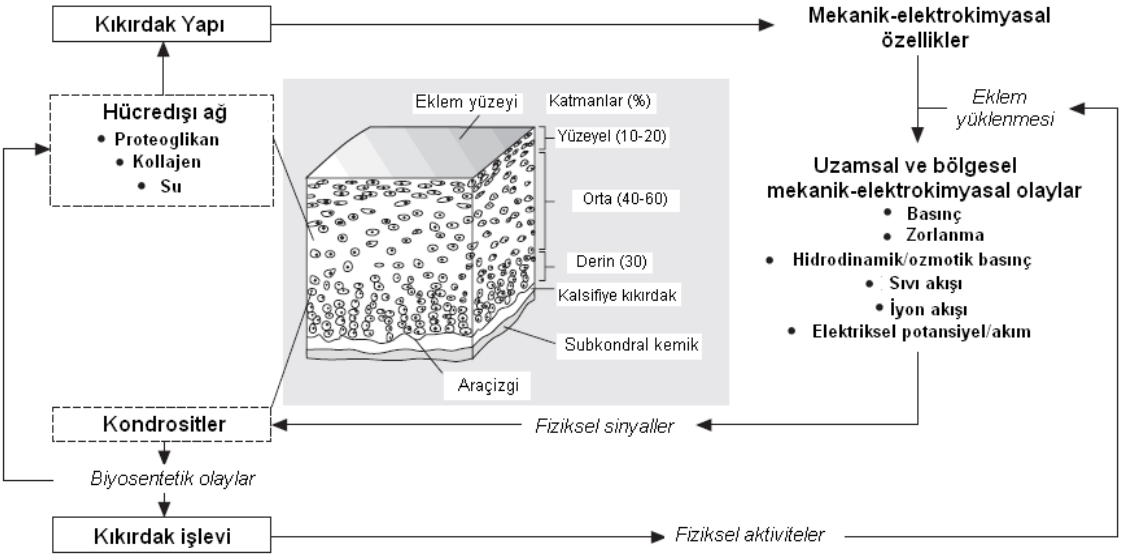

Şekil 5. Eklem kıkırdağının yapısı,katmanlar ve kalınlıklarının oranı (%).Kondrosit dağılımı ve Mekanik-elekrokimyasal sinyaller ile kondrositlerde biyosentetik olayların işleyişinin gösterimi. (Mow VC, Wang CC, Hung CT. The extracellular matrix,intertitial fluid and ions as a mechanical signal trancducer in articular cartilage. Osteoarthritis Cartilage. 1999;7(1):41-58. Türkçeye çevrilerek alındı.)

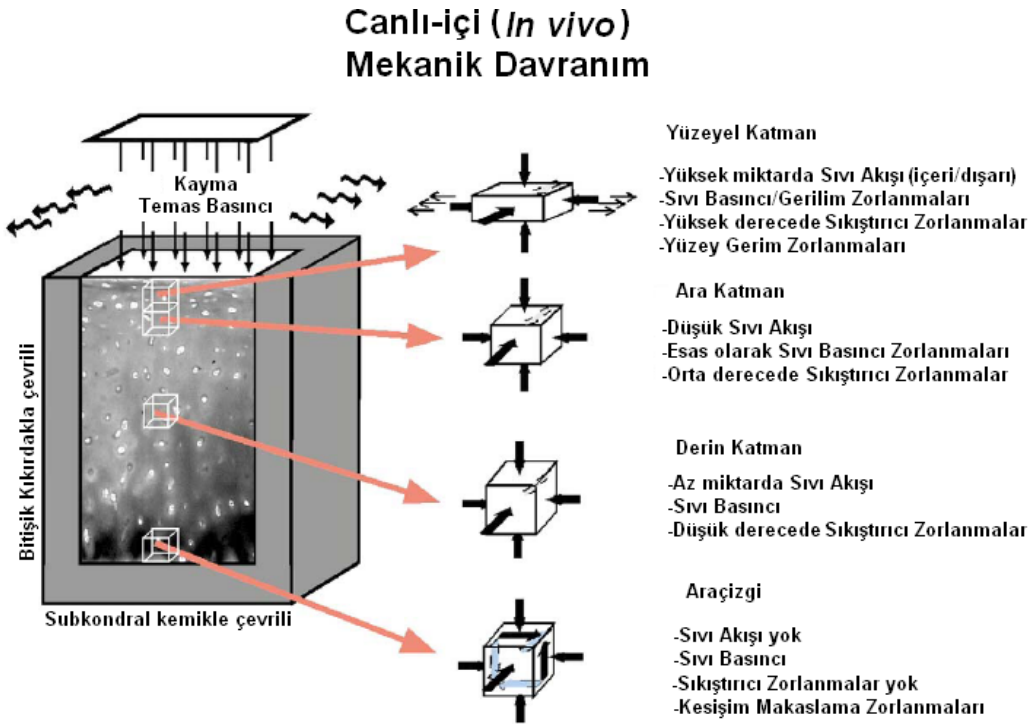

Şekil 6. Hareket ve eklem yüklenmeleri altında canlı-içinde eklem kıkırdağının ortamı ve mekanik davranımı. (Wong M,Carter DR.Articular cartilage functional histomorphology and mechanobiology.Bone.2003;33:1-13.Türkçeye çevrilerek alındı.)

2.3. Osteoartritin Fizyopatolojisi ve Eklem Kıkırdağında Değişiklikler

Hiyalin eklem kıkırdağının tek hücresi olan kondrositler metabolik olarak aktiftirler. Fizyolojik ve patolojik durumlarda kıkırdak metabolizmasını düzenlerler. Kondrositler, kondrosit-hücre dışı ağ arasında biyomekanik sinyaller, büyüme faktörleri, sitokinler ve integrinler aracılığıyla oluşan iletişim ağında normal kıkırdakta dengede olan yapım ve yıkım olayları OA hastalığında yıkım lehine gelişir. Kondrositlerde yapım etkisini düzenleyen büyüme faktörleri, sinovya ve kondrositlerden salınan TIMP (*tissue inhibitors of metalloproteinase*) yani metalloproteinazların doku inhibitörleridir. Kondrositlerde yıkım etkisini düzenleyen sitokinler, sinovya ve kondrositlerden salınan MMP'dir (*matrix metalloproteinase*) (9,14,15,16).

Eklem kıkırdağının en önemli büyüme faktörleri; TGFβ (*transforming growth factor beta*), IGF-1 (*insulin like growth factor*) ve bFGF'dir (*basic fibroblast growth factor*). **TGFβ**; kondrositlerin çoğalmasını, proteoglikan üretimini artırır. IL-1'in (*interleukin*-1) etkisini baskılar, TIMP'ları uyarır. OA'li kıkırdağın TGFβ etkisine duyarlılığı artar. **IGF-1**; kondrositlerin çoğalmasını, GAG ve tip 2 kollajen üretimini artırır. OA'li kıkırdağın IGF-1 reseptörlerinde ve IGF-1'e hücresel yanıtta azalma olur. **bFGF** ; kondrositlerin farklılaşmasını ve çoğalmasını artırır. Düşük konsantrasyonlarda GAG üretimini uyarırken, yüksek konsantrasyonlarda GAG üretimini baskılar (9,14,15,16,18).

Sitokinler, yangısal olaylarda rol oynayan hücrelerarası sinyal proteinleridir, inflamatuar hücrelerden salınırlar. Eklem kıkırdağında etkisi olan en önemli sitokinler; IL-1 ve TNF-α (*tumor necrosis factor alpha*)'dır. **IL-1**; özellikle IL-1β agrekan, tip 2 kollajen ve proteoglikan üretimini baskılar. Prostaglandin üretimini, MMP aktivasyonunu uyarır. **TNF-α ;** IL-1 benzeri etki yapar. OA'li kıkırdağın subkondral kemik hasarında rol alır. Sitokinlerin uyarımı ile **NO** (nitrik oksit) üretilir. OA'li kıkırdağın sinovya ve kondrositlerinde **iNOS** (*inducible nitric oxide synthase*) yani indüklenebilir NO sentaz enzimi aracılığıyla kollajen ve proteoglikanların üretimi baskılanır (9,14,15,16,18).

MMP yani matriks metalloproteinazlar katalitik bölgelerinde çinko (Zn) metali bulunduran; kollajenazlar, stromelizinler, jelatininazlar gibi hücre dışı ağda yıkıcı etkisi olan enzim ailesidir. MMP-13'ün (kollajenaz 3), OA'teki hipertrofik kondrositlerde normal

kıkırdaktaki kondrositlere göre yüksek oranda bulunduğu gösterilmiştir (17). MMP enzimlerinin etkileri **TIMP** yani metalloproteinazların doku inhibitörleri tarafından baskılanır. MMP enzimleri ile yakın ilişkili olan **ADAMTS** (*a disintegrin and metalloprotinase with trombospondin motifs*) proteinaz enzim ailesi de kıkırdaktaki yıkım olaylarına katılır. Disintegrin zinciri integrinlere bağlanarak integrin aracılı hücrelerarası iletişimi bozar. ADAMTS-4 ve ADAMTS-5 insan eklem kıkırdağının en önemli agrekanazlarıdır. Agrekan kor proteinini bağlantı yerinden parçalayarak kıkırdağın en önemli proteoglikanı olan agrekan yapısını bozarlar (16,18) (Şekil 7).

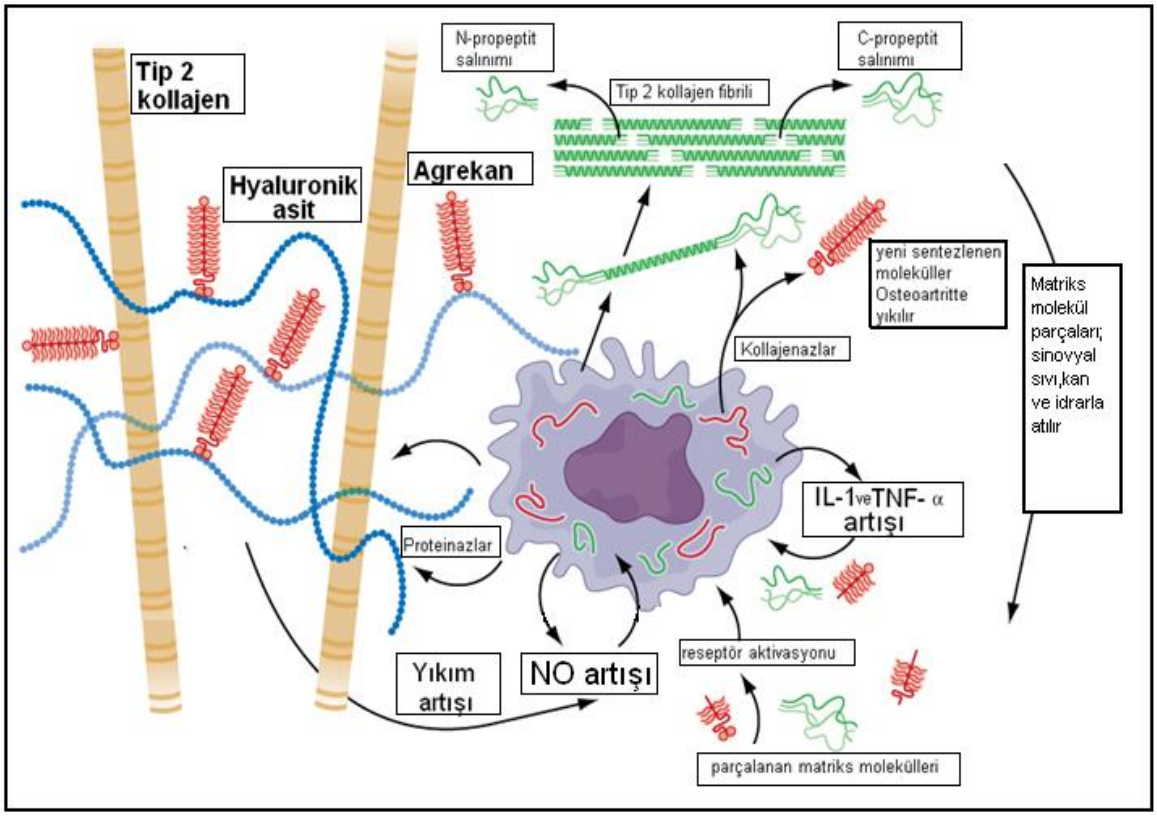

Şekil 7. Osteoartritte kıkırdak ve hücredışı ağın döngüsü. Kondrositlerden salınan MMP enzimleri (kollajenaz ve proteinazlar) kollajen ve proteoglikanları parçalar. Parçalanan matriks molekülleri, IL-1 ve TNF-α salınım artışına ve bunlara bağlı olarak NO artışına yol açar. Matriks molekül parçaları;sinovyal sıvı,kan ve idrarla atılır. (Poole AR,Kobayashi M, Yasuda T,Laverty S. ve ark.Type II collagen degradation and its regulation in articular cartilage in osteoarthritis.Annals of the Rheumatic Diseases. 2002; 61(Suppl 2):78-81.2008;Harrison Principles of Internal Medicine 17.baskı, renkli şekil.Türkçeye çevrilerek alındı.)

Normal eklem kıkırdağında; obesite, travma, kıkırdakta fokal hasar, eklemi ilgilendiren ya da ekleme yakınında kırık sonrası kemik dokuda yeniden şekillenme, dizilim bozuklukları ile eklemde yüklenmesinde değişme anormal yüklenmeye yol açar. Eklem kıkırdağının normal fizyolojisinin bozulduğu yaşlanma, infeksiyon-sepsis, yangı, kalıtımsal değişim ve viskoelastik malzeme özelliğinde bozulma durumlarında ise normal yüklenmeler bile kıkırdak hasarlanma nedenidir. Her iki durumda da kondrosit/hücre dışı ağ yaralanması enzim aracılı yıkımla artar. Kıkırdaktaki normal dışı onarım yanıtı kollajenlerin bozunumu, proteoglikan kaybı ve eklemde, çevre kaslarda güçsüzlük, propsepsiyon kaybının eklenmesi ile mekanik yetersizlik gelişir. Artan eklem kıkırdak yıkımı, subkondral kemik hacminde genişleme, kemiğin görünür yoğunluğunda artma, kemiğin malzeme yoğunluğunda azalma, sinovyal yangı ve şişlik ağrıya yol açar. Yeni kemik oluşumu (osteofitler) ve değişen kinematik hareket kısıtlılığı oluşturur. Bu olaylar silsilesi ile osteoartritin kısır döngüsü devam eder, hastalık ilerler (9,20) (Şekil 8).

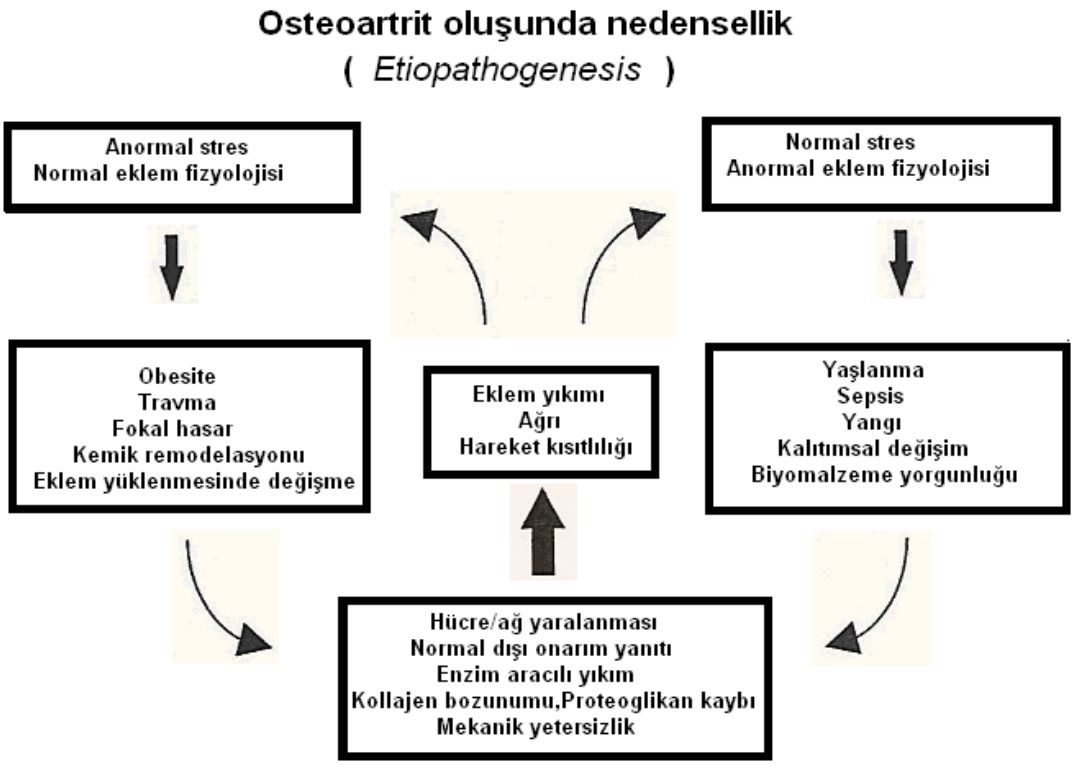

.

Şekil 8 . Osteoartrit oluşunda nedensellik. (Poole AR,Guilak F,Abramson SB. Etiopathogenesis of Osteoarthritis. In Moskowitz RW (ed). Osteoarthritis; Diagnosis and Medical/Surgical Management. Fourth edition. Lippincott Co, Philadelphia.2007:27-49.)

Başlangıç fazında; yüzeyel katmanda başlayan süreç eklem kıkırdağının kayganlaştırıcı özelliğinin kaybı, sürtünme artışı fibrilasyon ve çatlakların oluşmasına yol açar. İlerleme fazında; anormal kinematik ve yüklenme makaslama zorlanmalarında artış, kıkırdağın sıkıştırıcı kuvvetlerinde azalan malzeme sertliği (*elastic modulus*) nedeniyle normal yüklenmelerde de hasarlanmanın artışı lehinedir.Yük azaltılması hastalığın hızlanma seyrini dizginler (20,21) (Şekil 9).

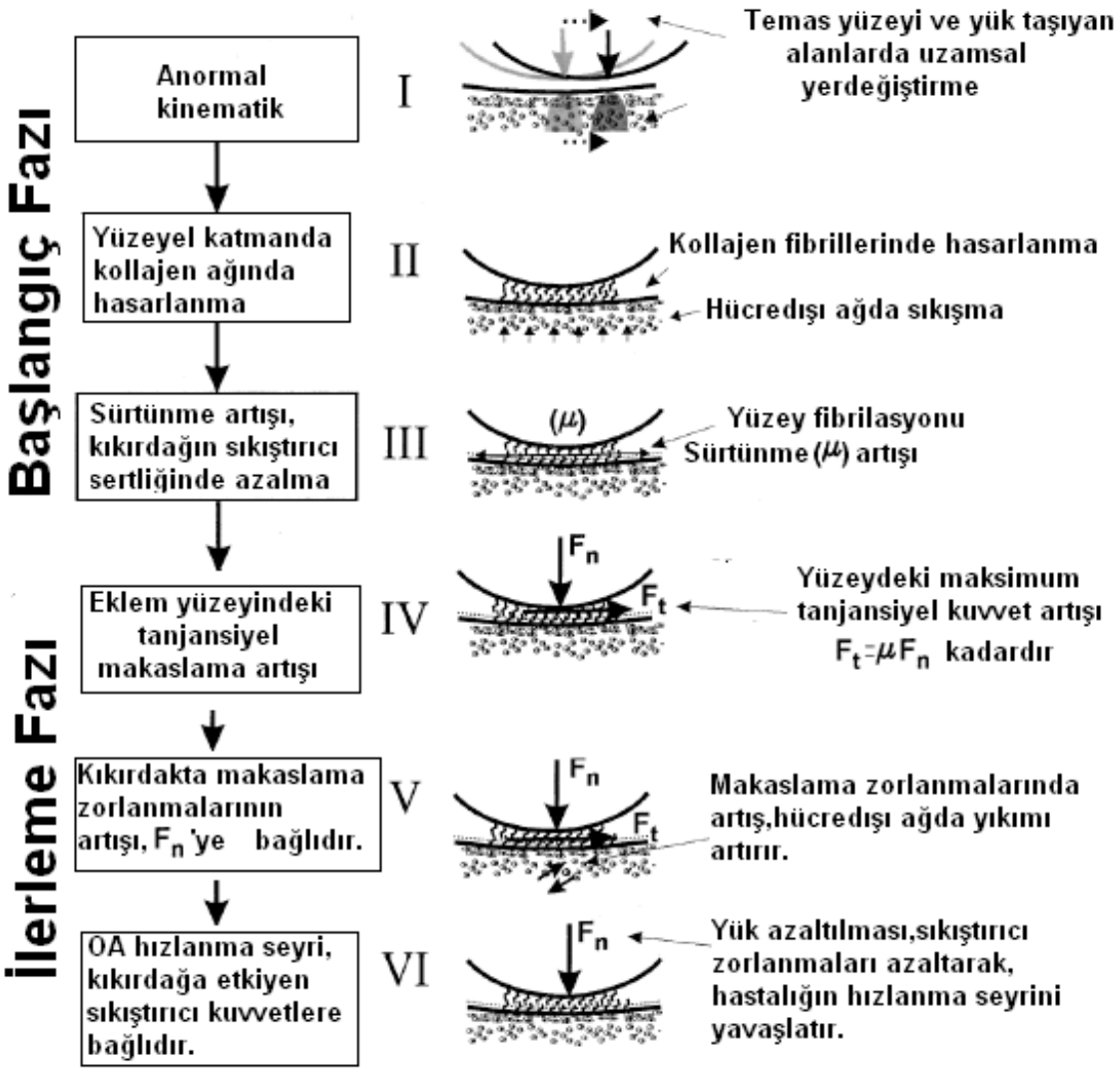

Şekil 9. Osteoartritin mekanik çatısı,başlangıç ve ilerleme fazları. (Andriacchi TP,Mündermann A,Smith RL,Alexander EJ ve ark.A Framework for the in vivo Pathomechanics of Osteoarthritis at the Knee. Annals of Biomechanical Engineering.2004;32(3):447-457. Türkçeye çevrilerek alındı.)

2.4. Mezenkimal Kök Hücreler

Kendini yenileyebilme (*self renewal*) ve çokdizili farklılaşma (*multilineage differantion*) yeteneği olan hücrelere **kök hücre** denir. Kıkırdak, kemik, yağ dokusu, tendon, kas ve diğer bağ dokularına farklılaşabilen hematopoetik olmayan erişkin stromal hücrelere de **mezenkimal kök hücre (MKH)** denir (22,23).

MKH'lere, kaynak aldığı dokuya göre ön isimlendirme yapılmaktadır. Yağ dokusu kaynaklı kök hücreler, periost dokusu kaynaklı kök hücreler, kemik iliği kaynaklı kök hücreler gibi. Kaynağın aynı canlı olması halinde otojenik, aynı türden faklı canlı olması halinde allojenik (türdeş) olarak tanımlanmaktadır (25).

MKH'ler organizmanın yenileyici, onarıcı hazineleridir. Travma, kırık, yangı, nekroz ve tümörlerle açığa çıkan sinyaller MKH'i uyarır. Kemotaksis ve bulundukları yerel çevrenin de etkisiyle MKH'ler bağ dokusu dizilerine farklılaşırlar (26,27,28).

Kemik iliğinde yer alan hücrelerin % 0.01'i MKH'dir. Bu nedenle hücre temelli tedavi stratejilerinde vazgeçilmez olarak ilk basamak laboratuar koşullarında MKH'lerin eldesi ve çoğaltılmasıdır (22).

Fibroblastoid görünümlü farklılaşmamış kemik iliği kaynaklı MKH'ler yüzey belirteçleri ile tanımlanabilmektedir. MKH'ler; CD34 ve CD14 gibi hematopoetik kök hücre belirteçleri bulundurmazlar. CD44, CD29 ve CD71 gibi hücredışı ağ reseptörleri vardır. SH2 (CD105) ve SH3 (CD71) MKH belirteçleridir (30).

Çoğaltılan MKH'ler özel koşullarda hücre dışında hedef hücre ve dokuya farklılaştırılabilir. Kondrogenez için TGFβ3 içeren bazal hücre besiyeri, deksametason, vitamin C fosfat, prolin, FGF2, HODD, BMP4 kullanılanlar arasındadır. Kondrositlerin farklılaştığı; Sox-9 gen ekspresyonu, hücredışı ağda tip 2 kollajen varlığının antikorlu boyamayla, proteoglikan yoğunluğu ve mineralizasyonun safranin O boyama ile gösterilmesi ile olur (28,31).

2.5. Kondrogenez

Kondrogenez ve endokondral kemikleşme embriyogenez, çocukluk çağının büyüyen iskelet sistemiyle sınırlanmaz. Erişkin hayatta da, normal ve osteoartrit hastalığı gibi patolojik stres eşliğinde hücresel ve moleküler mekanizmalar kontrolünde eşdeğer süreç işletilir. Erişkin eklem kıkırdağında kıkırdak dokunun hasarlanmaya yanıtında ikincil kemikleşme merkezleri oluşmaksızın kondrogenez ve kondrosit maturasyonu olur. Ancak gerek mezenkimal kök hücre sayısında azalma ve gerek kondrositlerin aşırı farklılaşmasının bozulan hücredışı ağ, hücre adezyon molekülleri, transkripsiyon faktörleri ve sinyallerle baskılanamaması sonucu yenileyici, onarıcı işlev sağlanamamaktadır (32,33,34) (Şekil 10).

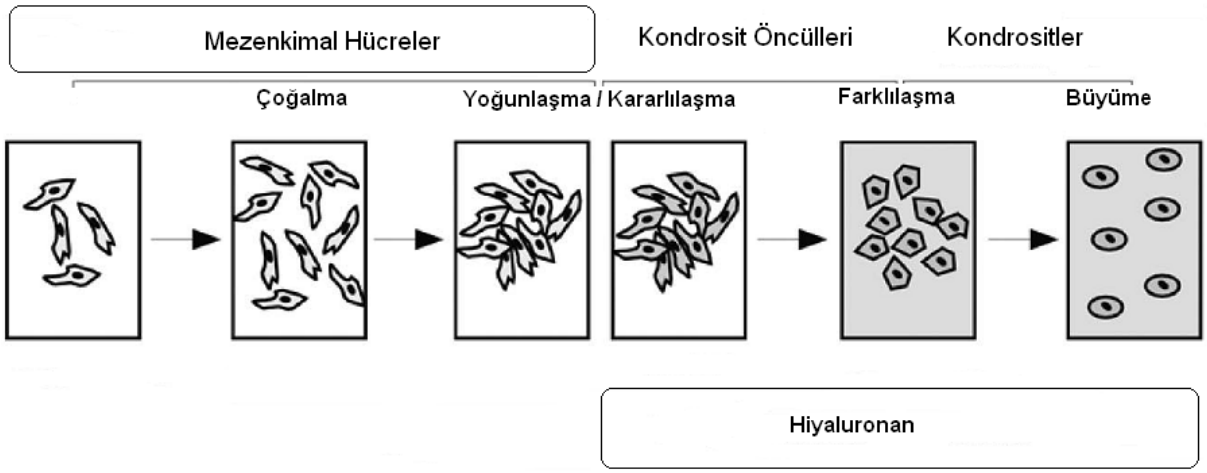

Şekil 10. Mezenkimal Kök Hücrelerin Kondrosite Farklılaşmaları ve Hiyaluronan (Hiyaluronik asit). (Shum L, Coleman CM, Hatakeyama Y, Tuan RS: Morphogenesis and dysmorphogenesis of the appendicular skeleton. Birth Defects Res Part C Rev Embryo Today .2003;69:102–122.Türkçeye çevrilerek alındı)

3. GEREÇ VE YÖNTEM

Dokuz Eylül Üniversitesi Tıp Fakültesi Hayvan Araştırmaları Etik Kurulu'nca yapılan 09.06.2008 tarih ve 72 sayılı , 13.06.2008 tarih ve 86 sayılı toplantılarda bu çalışma , 45/2008 prokol no.'lu araştırma projesi olarak etik kurul onayı almıştır.

Deneysel çalışma, rastgele seçilmiş 30 adet (4-6 aylık yaklaşık 250 g.) dişi Wistar Albino tipi sıçanla yapıldı. Sıçan dizlerinin morfolojik olarak insan dizine yakın olmaları, kolay ulaşılır olmaları, bakımlarının kolay ve dayanıklılıklarının yüksek olması nedeniyle deneysel çalışmada tercih edildi.

Sıçanlar DEÜ Laboratuvar Hayvanları Bilimi Anabilim Dalı ,Deneysel Cerrahi ve Araştırma Laboratuvarları'ndan temin edildi.

Deneysel cerrahi işlemler ve hayvan bakımı,izlem ve tedavileri DEÜ Laboratuvar Hayvanları Bilimi Anabilim Dalı ,Deneysel Cerrahi ve Araştırma Laboratuvarları'nda yapıldı.

Deney grubundaki sıçanların sadece sağ dizlerine cerrahi yapıldı.

27 sıçanın sağ dizi ameliyat mikroskobu altında mikrocerrahi ile diz önü-içi bağ dengesizliği oluşturularak kronik travmatik diz osteoartriti yapıldı. 3 sıçan ise allojenik mezenkimal kök hücre vericisi olarak deneyin 2. aşamasında kemik ilikleri alınmak üzere bekletildi.

Cerrahi yapılan 27 sıçandan rastgele seçilen 6 sıçan,cerrahiden 6 hafta sonra her iki dizi osteoartrit gelişiminin değerlendirilmesi için sakrifiye edilip histolojik ve morfolojik olarak incelendi. Cerrahi yapılmayan sol dizleri Grup 2 (6 hf. L-Kontrol) ,cerrahi yapılan sağ dizleri Grup 1(6 hf. R-OA) olarak isimlendirildi.

Kalan 21 sıçan rastgele 7'şerli üç altgruba ayrılıp,osteoartrit gelişen dizlerine eklem içi injeksiyon verildi. Altgrupların birincisi Grup 3 (SF) ise yalnızca serum fizyolojik verildi.Bu grup tedavi gruplarının kontrol grubu idi. Altgrupların ikincisi Grup 4 (HA+SF) hyaluranik asit (Hyalgan®) ve serum fizyolojik verildi. Altgrupların üçüncüsünde Grup 5 (HA+MKH) allojenik mezenkimal kök hücre hyaluronik asit ve allojenik mezenkimal kök hücre beraber verildi. Grup 3,4 ve 5 eklem içi injeksiyon sonrası 6 hafta izlendikten sonra sakrifiye edildi.

Ameliyat öncesi ve sonrası standard laboratuvar yemi ve su ile kısıtlamasız (*ad libitum*) beslendi. Hareket kısıtlaması yapılmadı. Biyolojik ritme uygun olarak 12 saat karanlık-12 saat aydınlıkta her gruba ait sıçanlar iki kafese ayrılarak -3 veya 4'erli olarak-barındırıldı.

3.1. I.Aşama: Sıçanlarda Kronik Travmatik Diz Osteoartriti Oluşturma

DEÜTF Laboratuvar Hayvanları Bilimi Anabilim Dalı ,Deneysel Cerrahi ve Araştırma Laboratuvarları'nda ameliyat öncesi tüm sıçanlara profilaktik amaçla 15mg/kg Sefazolin Na (Sefazol®) gluteal kas içine (i.m.) uygulandı.Ayrı bir enjektörle karşı taraf gluteal kas içine (i.m.) 35 mg/kg Ketamin HCl (Alfamine®) ve 5 mg/kg Ksilazin HCl (Alfazyne®) verilerek anestezi sağlandı. Sağ dizleri tıraşlanıp temizlendikten sonra povidon iyot (Baticon®) sürülerek cerrahi alan hazırlığı yapıldı (Resim 1, 2, 3). Deney süresince sterilitenin sağlanması ve devam ettirilmesi ile yardımcı personelin olası laboratuvar kazaları ve yaralanmalarına karşı steril eldiven, koruyucu önlük, maske gibi önlemler alındı. 27 sıçanın sağ dizleri, kronik travmatik diz osteoartriti geliştirmek amacıyla ameliyat mikroskobu altında mikrocerrahi ile diz ön-iç bağ dengesizliği oluşturmak için aşağıdaki yöntemle ameliyat edildi:

Orta hat uzunlamasına cilt, ciltaltı kesilip (Resim 4), medial parapatellar insizyonla kuadriseps-patellar tendon tenotomize edilip,patella laterale devrildi (Resim 5). İç Yan Bağ ortaya çıkarıldı (Resim 6). Proksimal ve distal tutunma yerlerine yakın yerlerden, kemik dokulara hasar verilmeden kesildi (Resim 7).Ön çapraz bağ kesilip, iç menisküs mini klemple tutulduktan sonra tamamı cerrahi olarak çıkarıldı (Resim 8, 9). Arka çapraz bağ ve dış menisküsün hasarlanmamasına özen gösterildi Arka çapraz bağ ve dış menisküsün hasarlanmamasına özen gösterildi (Resim 10). Öne çekmece(*anterior drawer*) ve içe zorlama (*varus stress*) testleri tatbik edilerek diz eklem instabitesi geliştirildiğinden emin olundu (Resim 11). Eklem içi serum fizyolojik ile yıkanıp patella yerine yerleştirildi. kuadriseps-patellar tendon 6-0 emilebilir dikiş materyali (Vicryl Plus Antibacterial (Polyglactin 910) Suture, Johnson&Johnson Gateway®) ile dikildi (Resim 12). Cilt 3-0 emilmeyen dikiş materyali (ipek,Surgicare Silk Suture®) ile dikildi (Resim 13). Sıçanların tümünde cerrahi aynı kişi tarafından yapıldı.

Resim 1: Ameliyat mikroskobu ve cerrahi saha hazırlığı tamamlandığındaki görünüm

Resim 2: Sağ diz ekleminin cilt kıllarının traşlanması sonrası ön arka görünümü

Resim 3: Sağ diz ekleminin yan görünümü ve diz altına destek konulması

Resim4: Orta hat uzunlamasına cilt, ciltaltı kesisi

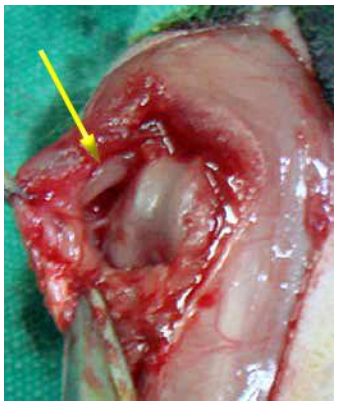

Resim 5: Medial parapatellar insizyonla kuadriseps-patellar tendon tenotomize edilip patellanın laterale devrilişi
(sarı ok; patellayı gösteriyor)

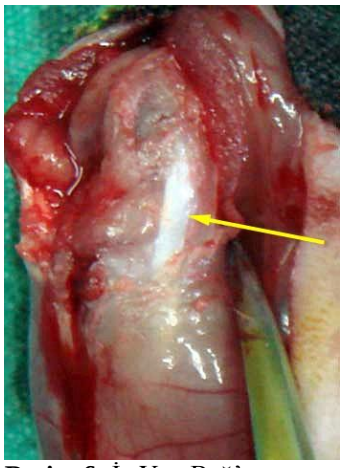

Resim 6: İç Yan Bağ'ın ortaya çıkarılması (sarı ok; İç Yan Bağ)

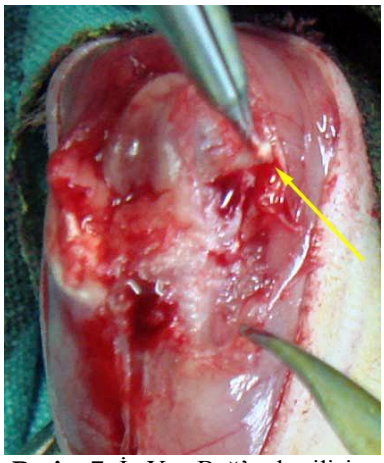

Resim 7: İç Yan Bağ'ın kesilişi (sarı ok; İç Yan Bağ distal tutunma yerinden kesildikten sonra)

Resim 8: İç menisküsün çıkarılmış hali

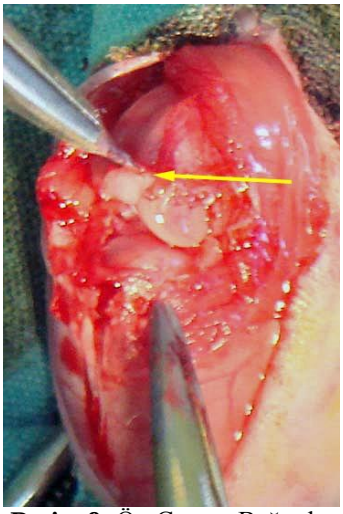

Resim 9: Ön Çapraz Bağın kesilen ucu tutulmuş (sarı ok), iç menisküs görünmüyor

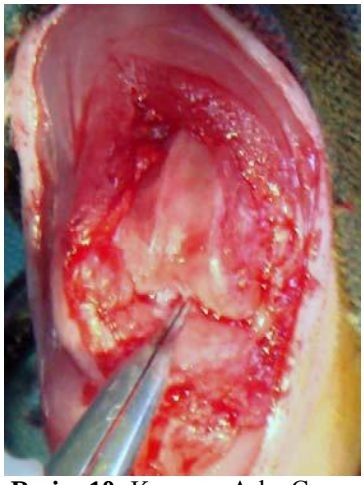

Resim 10: Korunan Arka Çapraz Bağ mikroklemple kontrolü

Resim 11: Öne çekmece ve içe zorlama testleri tatbik edilerek diz ön-iç bağ dengesizliğinin kontrolü

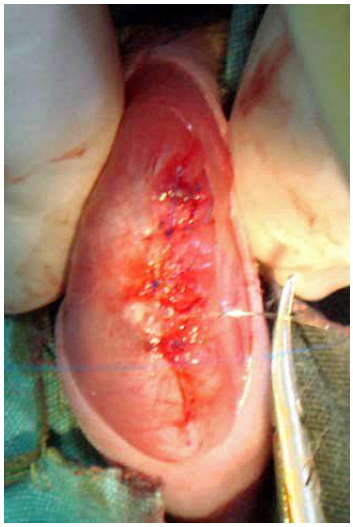

Resim 12: Patella yerine yerleştirildikten sonra kuadriseps-patellar tendon dikiliyor

Resim 13: Cilt dikildikten sonraki dizin son görüntüsü

3.2. II. Aşama: Allojenik Mezenkimal Kök Hücrelerin Kültürle Eldesi

1. aşamadan 3 hafta sonra DEÜTF Laboratuvar Hayvanları Bilimi Anabilim Dalı, Deneysel Cerrahi ve Araştırma Laboratuvarları'ndan kafes içinde 3 sıçan Ege Üniversitesi Mühendislik Fakültesi Biyomühendislik Bölümü Laboratuvarına getirildi.

Allojenik kemik iliği kaynaklı mezenkimal kök hücre vericisi olarak kullanıldı.Kas içi (i.m.) 35 mg/kg Ketamin HCl (Alfamine®) ve 5 mg/kg Ksilazin HCl (Alfazyne®) ile anestezi sağlandı.Kapalı,künt baş boyun çekilmesi ile akut servikal çıkık oluşturularak ötenazi yapıldı.

Ege Üniversitesi Mühendislik Fakültesi Biyomühendislik Bölümü Laboratuvarında cerrahi sterilasyon koşulları hazırlanıp, povidon iyotla (Baticon®) boyama ve örtme sonrası her iki femur,her iki tibia kemikleri çıkarılıp proksimal ve distal uçları kesildikten sonra laminar akışlı kabinde kemik iliği elde edildi.Kemik iliğinden mezenkimal kök hücre kültürü eldesi için aynı laboratuvarda çalışmalara başlandı.

Kemik iliğinden mezenkimal kök hücre kültürü eldesi için yapılan işlemler

Gereç

1.Sıçan
2. Anestezik ilaçlar
3.Alüminyum folyo kaplı disseksiyon tepsisi
4.25 santimetrekare yüzeyli kültür kabı
5.Etil alkol(%70)
6.Cam Petrie kapları(15 cm. çaplı)
7.Steril disseksiyon seti
8.Santrifüj tüpleri
9.Besi ortamı(α-MEM)
10.Fötal sığır serumu(%10 FBS)
11.Penisilin(100 U/ml)+Streptomisin(100 U/ml)
12.Gentamisin(100 U/ml)
13.Amfoterisin B

Yöntem

1.Anestezi ve ötenazi sonrasında sıçan vücudunun dış yüzünün dezenfeksiyonu için hayvanı bir pens ile kuyruğundan tutarak derin bir kap içerisinde alkole tamamen daldırıldı ve 5 dakika bekletildi.

2.Alkol banyosundan sıçan çıkarılıp alüminyum folyo kaplı disseksiyon tepsisine sırtı alta gelecek şekilde yerleştirildi.

3.Her iki arka bacak derisini steril makas pens ve bistüri yardımıyla ve sırayla sıyırdıktan sonra ayakları kesilip, ayrıldı ve uzaklaştırıldı.

4.Bacakları steril bir Petrie kabına yerleştirildi.

5.Gereksiz olan kullanılmış malzeme ve gövde kabinin dışına çıkarıldı.

6.Kemikler üzerindeki kaslar steriliteye bozmadan ayırılıp, uzaklaştırıldı.

7.Steril koşullar altında, tibia ve femur kemiklerini çıkartarak yoğun antibiyotik-antimikotik içeren primer besi ortamı içine alındı (Resim 14).

8.Steril makas yardımıyla kemiklerin metafizyel uçları kesildi.

9.İnsülin enjektörü ile kemikiliği boşluğuna primer besi ortamı verilerek, santrifüj tüpündeki kemik iliği besiortamı içinde toplandı.

10.Santrifüj tüpü içindeki kemik iliğini pipetleyerek hücre süspansiyonu haline getirildi.

11.Kemik iliği, primer besi ortamı (α-MEM)+Fötal sığır serumu(%10 FBS)+Penisilin(100U/ml)+Streptomisin(100 U/ml)+Gentamisin(100 U/ml) içinde 5 dakika süreyle 100 rpm'de santrifüj ederek iki kez yıkandı.

12.Santrifüj sonunda üst sıvıyı dökerek hücreleri primer besi ortamı ile süspanse edip, ayrıştırmayı takiben 25 santimetrekare yüzeyli hücre kabında 37 Cº'de ve %5 karbondioksitli etüvde inkübasyona bırakıldı.

13.Primer kültürlerden hücrelerin üremesini 24-48 saat aralıklarla inverted mikroskopla gözlendi. Hücrelerin üremesine göre 2-3 günde bir besi ortamı değiştirildi (Resim 15,16).

14.Bu ortam değişikliklerinden sonra kültür kabının yüzeyinde bulunan fibroblastik görünümlü hücreler kemik iliği mezenkimal hücreler olup diğer kan hücreleri ve yüzeye tutunmayan hücreler (hematopoetik kök hücreler) besiortamının alınmasıyla uzaklaştırıldı (22) (Resim 17,18).

Resim 14: Sıçan femur ve tibia kemikleri

Resim 15: Laminar akımlı kabinde kültür kaplarında besi ortamının değiştirilmesi

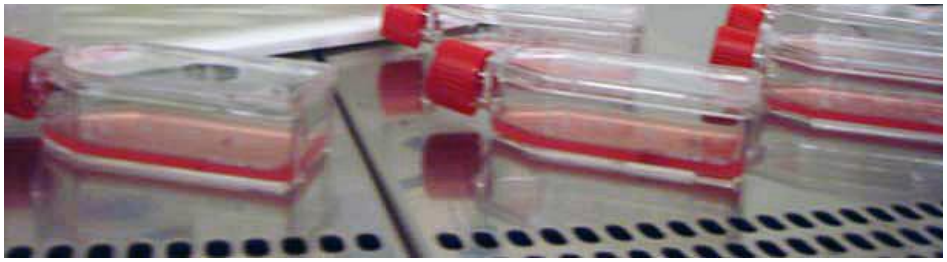

Resim 16: Hücreler kültür kabının yüzeyine tutunarak çoğalıyorlar ve daha büyük kaplara geçiriliyor

Resim 17: Mikroskopla hücreler inceleniyor

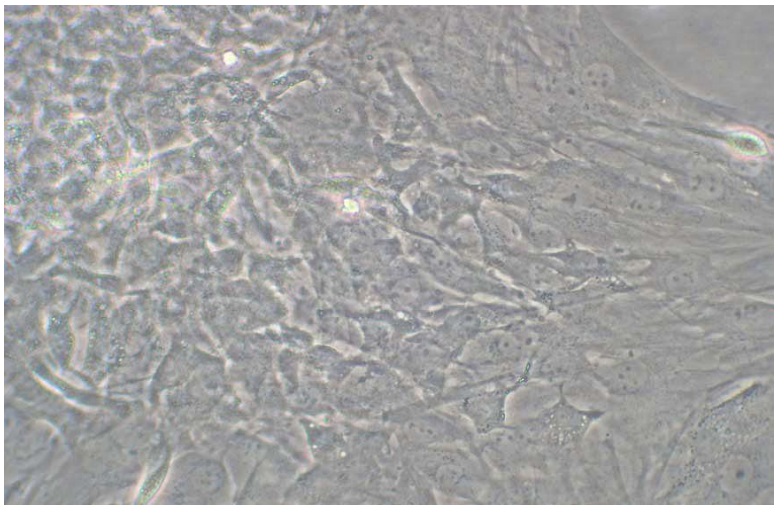

Resim 18: 18. günde mezenkimal kök hücrelerin x400 büyütmede fibroblastik yapıda görünümü

3.3. III.Aşama:Tedavi Grupları ve Eklem İçi İçyerleştirme

Ege Üniversitesi Mühendislik Fakültesi Biyomühendislik Bölümü Laboratuvarında donmuş Mezenkimal Kök Hücreler oda sıcaklığında hızla çözülüp, kültür ortamı ve fosfat tampon solüsyonunda santrifüj edildi (450.000 hücre /0.15 ml) ve hiyaluronik asit solüsyonu (0.15 ml) ile tekrar süspanse edildi. 7 ayrı insülin enjektörüne 0.3 ml'lik her birinin yoğunluğu 450.000 hücre/0.30 ml.olacak şekilde hazırlandı**.** 1.aşamada anlattığımız anestezi ,sağ dizlerin traşlanması, steril boyama işlemlerinin aynen uygulanması sonrasında Grup 5 (HA+MKH) sıçanlara eklem içi injeksiyon yapıldı.

Grup 4 (HA+SF) verilmek üzere, Hyaluronik asit (0.15 ml) ve %0.9 NaCl serum fizyolojik (0.15 ml) verilecek gruplara 0.3 ml içeren 7 ayrı enjektör olarak eklem içi injeksiyon için hazırlandı.

Grup 3 (SF), kontrol grubuna verilmek üzere %0.9 NaCl serum fizyolojik verilecek gruplara 0.3 ml SF içeren 7 ayrı enjektör olarak eklem içi injeksiyon için hazırlandı.

Soğuk zincir koşullarında korunarak, DEÜTF Laboratuvar Hayvanları Bilimi Anabilim Dalı , Deneysel Cerrahi ve Araştırma Laboratuvarları'na getirildi. Grup 4 (HA+SF) ve Grup 3 (SF) sıçanlara eklem içi injeksiyon yapıldı. Sıçanların tümünde eklem içi injeksiyonlar aynı kişi tarafından yapıldı.

3.4. IV.Aşama: Histolojik İnceleme

3. aşamadan 6 hafta sonra 4. aşamaya geçildi. Ötenazi işlemine başlanmadan önce, sıçanların yaşatıldıkları barınaklardan tek tek alınarak götürülmesine özen gösterildi. 2. aşamada anlatıldığı gibi anestezi ve ötenazi yapıldı. Cerrahi saha traşlanması, steril boyama ve örtme sonrasında sağ diz eklemleri cerrahi olarak çıkarılıp, dijital fotoğrafları çekildi. Ölü hayvanlar hastanenin enfekte tıbbi atık poşetine konarak imha edildi.

Örnekler histolojik olarak aşağıda anlattığımız yöntemler sonrasında incelendi:

Histokimyasal İnceleme

%10 formalin solüsyonu içerisinde tespit edilen örnekler, % 5 lik EDTA solüsyonu ile dekalsifiye edildikten sonra rutin parafin takibe alındı. Elde edilen kesitler hematoksilen-eosin ile boyanarak doku morfolojisi incelendi. Ayrıca kesitler Toludin (*Toluidine*) mavisi ile boyanarak doku proteoglikanlarına bakıldı

Parafin doku takibi

Tespit edilen örnekler, fiksatiflerin uzaklaştırılmaları amacıyla 1 gece akar su altında yıkandıktan sonra, % 5'lik EDTA solüsyonu içerisinde 4-6 hafta bekletilen örnekler (her hafta solüsyon değiştirilerek) dekalsifikasyon işlemi gerçekleştirildi. Daha sonra örnekler dehidratasyon amacıyla 15'er dakika % 60'dan % 95'e artan etil alkol serilerinden geçirildi. Ardından 15 dakika 1:1 oranında ksilen-alkol karışımına ve şeffaflaştırma amacıyla 15'er dakika iki değişim ksilene tabi tutuldu. 60˚C'lik etüv içersinde 15 dakika 1:1 oranında ksilen-parafin uygulanıp 30'ar dakika parafin ile immersiyonu sağlandıktan sonra dokular parafin bloklar içerisine gömüldü.

Hematoksilen-Eozin boyaması

Rotary mikrotom (RM 2135, Leica) aracılığı ile alınan 5µ'luk parafin kesitler deparafinizasyon işlemi için 1 gece 60˚C'lik etüvde bırakıldıktan sonra, 30'ar dakika iki değişim ksilene tabi tutuldu. . Grup 4'e ait bir örnekten uygun kesit alınamadığı için değerlendirme dışında kaldı.

Ardından rehidratasyon işlemi için %95'den %60'a azalan alkol serilerinden geçirilen kesitler 5 dakika akar su altında yıkandı. 2 dakika hematoksilen (01562E, Surgipath, Bretton, Peter Borough, Cambridgeshire) ile boyamanın ardından, fazla boyanın

dokudan uzaklaştırılması için 5 dakika akar suda yıkanan kesitler 30 saniye eozin (01602E, Surgipath, Bretton, Peter Borough, Cambridgeshire) boyası ile boyandı. Aynı şekilde 5 dakika akar su altında yıkama yapıldıktan sonra sırasıyla %80 ve %95'lik alkol serilerinden geçirilip havada kurutulan kesitler şeffaflaştırma amacıyla 30'ar dakika iki değişim ksilende tutulduktan sonra entellan (UN 1866, Merck, Darmstadt, Germany) ile kapatıldı.

Toluidin Mavisi Boyaması

5µ'luk parafin kesitler, deparafinizasyon işlemi için 1 gece 60˚C'lik etüvde tutulduktan sonra 30'ar dakika iki değişim ksilen uygulanacak ve ardından rehidratasyon amacıyla azalan alkol serilerinden geçirildi. Daha sonra %0.5 toluidine mavisi solüsyonu ile boyanan kesitler akar su altında yıkandıktan sonra artan alkol serilerinden geçirildi. Ksilen ile şeffaflaştırma yapıldıktan sonra entellan ile kapatıldı.

3.5. V. Aşama: İstatistik

SPSS 15.0 istatistik programı kullanıldı. Nonparametrik testlerle analiz yapıldı. Grup içi verilerin homojenliğinin değerlendirmesi Levene testi ile yapıldı. ICRS (*International Cartilage Repair Society*, Uluslararası Kıkırdak Onarım Topluluğu) Histolojik Değerlendirme Skalasıyla değerlendirilen verilere (Tablo 1) dönüşüm uygularak yeni verileri yazıldı (Tablo 2) . (-, 0, 1, 2, 3) verileri sırasıyla (1, 2, 3, 4, 5) olarak dönüştürüldü.(35)

ICRS Histolojik Değerlendirme Skalasıyla değerlendirilen verilerin (Tablo 1) değer atfedilen verilerinin ortalamaları alınarak ICRS Histolojik Değerlendirme Skalasına atfedilen puanlar (Tablo 3) hesaplandı.

Bütün gruplarda verilerin ortanca, ortalalama (ort.) ve standart hata (SH) değerleri Anova Testi ile hesaplandı.

Grup 1 ve GRUP 2 arasındaki karşılaştırmalar Mann Whitney U Testi ile yapıldı. Grup 3, Grup 4, Grup 5 arasındaki karşılaştırmalarda Kruskal –Wallis Varyans Analiz Testi uygulandı. Grup 1, 2, 3, 4 ve 5'in ICRS Histolojik Değerlendirme Skalasına atfedilen puanlarıyla nonparametrik post-hoc istatistik analizi yapıldı. $p<0.05$ anlamlı fark olarak değerlendirildi.

Tablo 1: ICRS Histolojik Değerlendirme Skalasına Göre Grupların Verileri

		1.Grup 6hf-L Kontrol	2.Grup 6hf- R OA	3.Grup SF	4.Grup SF+ HA	5.Grup MKH+ HA
Yüzey	Düz,düzenli	3-3-3-3-3-3	3-3-3-3-3-3	3-3-3-3-3-3	3-3-3-3-3-3	3-3-3-3-3-3
	Düzensiz	-	-	-	-	-
Matriks	Hiyalin	3-3-3-3-3-3	3-3-3-3-3-3	3-3-3-3-3-	3-3-3-3-3-3	3-3-3-3-3-3
	Hiyalin/fibrokartilaj	2-2-2-2-2-2	-	2-2-2-2-2-2	2-2-2-2-2-2	2-2-2-2-2-2
	Fibrokartilaj	-	-	1-1-1-1-1-1	-	-
	Fibröz doku	-	-	-	-	-
Hücre dağılımı	Kolumnar	-	-	-	3-3-3-3-3-3	-
	Kolumnar/kümeler halinde	-	-	-	2-2-2-2-2-2	-
	Kümeler halinde	-	-	1-1-1-1-1-1	-	1-1-1-1-1-1
	Tek tek hücre/karışık	0-0-0-0-0-0	0-0-0-0-0-0	0-0-0-0-0-0	-	0-0-0-0-0-0
Hücre populasyon canlılığı	Baskın	3-3-3-3-3-3	-	-	3-3-3-3-3-3	3-3-3-3-3-3
	Kısmen	-	1-1-1-1-1-1	1-1-1-1-1-1	1-1-1-1-1-1	1-1-1-1-1-1
	%10’dan az	-	-	-	-	-
Subkondral kemik	Normal	3-3-3-3-3-3	3-3-3-3-3-3	3-3-3-3-3-3	3-3-3-3-3-3	3-3-3-3-3-3
	Artan şekil değişikliği	-	-	-	-	-
	Nekroz/granulasyon doku	-	-	-	-	-
	Ayrılmış/kırık	-	-	-	-	-
Kıkırdak mineralizasyonu	Normal	3-3-3-3-3-3	3-3-3-3-3-3	-	-	3-3-3-3-3-3
	Anormal/uygun olmayan konum	-	-	0-0-0-0-0-0	0-0-0-0-0-0	-

Tablo 2: ICRS Histolojik Değerlendirme Skalasına Dönüşüm Uygulanan Veriler

		1.Grup 6hf-L Kontrol	2. Grup 6hf- R OA	3. Grup SF	4.Grup SF+ HA	5.Grup MKH+ HA
Yüzey	Düz,düzenli	5-5-5-5-5-5	5-5-5-5-5-5	5-5-5-5-5-5-5	5-5-5-5-5-5	5-5-5-5-5-5-5
	Düzensiz	1-1-1-1-1-1	1-1-1-1-1-1	1-1-1-1-1-1-1	1-1-1-1-1-1	1-1-1-1-1-1-1
Matriks	Hiyalin	5-5-5-5-5-5	5-5-5-5-5-5	5-5-5-5-5-5-5	5-5-5-5-5-5	5-5-5-5-5-5-5
	Hiyalin/fibrokartilaj	4-4-4-4-4-4	1-1-1-1-1-1	4-4-4-4-4-4-4	4-4-4-4-4-4	4-4-4-4-4-4-4
	Fibrokartilaj	1-1-1-1-1-1	1-1-1-1-1-1	3-3-3-3-3-3-3	1-1-1-1-1-1	1-1-1-1-1-1-1
	Fibröz doku	1-1-1-1-1-1	1-1-1-1-1-1	1-1-1-1-1-1-1	1-1-1-1-1-1	1-1-1-1-1-1-1
Hücre dağılımı	Kolumnar	1-1-1-1-1-1	1-1-1-1-1-1	1-1-1-1-1-1-1	5-5-5-5-5-5	1-1-1-1-1-1-1
	Kolumnar/kümeler halinde	1-1-1-1-1-1	1-1-1-1-1-1	1-1-1-1-1-1-1	4-4-4-4-4-4	1-1-1-1-1-1-1
	Kümeler halinde	1-1-1-1-1-1	1-1-1-1-1-1	3-3-3-3-3-3-3	1-1-1-1-1-1	3-3-3-3-3-3-3
	Tek tek hücre/karışık	2-2-2-2-2-2	2-2-2-2-2-2	2-2-2-2-2-2-2	1-1-1-1-1-1	2-2-2-2-2-2-2
Hücre populasyon canlılığı	Baskın	5-5-5-5-5-5	1-1-1-1-1-1	1-1-1-1-1-1-1	5-5-5-5-5-5	5-5-5-5-5-5-5
	Kısmen	1-1-1-1-1-1	3-3-3-3-3-3	3-3-3-3-3-3-3	3-3-3-3-3-3	3-3-3-3-3-3-3
	%10'dan az	1-1-1-1-1-1	1-1-1-1-1-1	1-1-1-1-1-1-1	1-1-1-1-1-1	1-1-1-1-1-1-1
Subkondral kemik	Normal	5-5-5-5-5-5	5-5-5-5-5-5	5-5-5-5-5-5-5	5-5-5-5-5-5	5-5-5-5-5-5-5
	Artan şekil değişikliği	1-1-1-1-1-1	1-1-1-1-1-1	1-1-1-1-1-1-1	1-1-1-1-1-1	1-1-1-1-1-1-1
	Nekroz/granulasyon doku	1-1-1-1-1-1	1-1-1-1-1-1	1-1-1-1-1-1-1	1-1-1-1-1-1	1-1-1-1-1-1-1
	Ayrılmış/kırık	1-1-1-1-1-1	1-1-1-1-1-1	1-1-1-1-1-1-1	1-1-1-1-1-1	1-1-1-1-1-1-1
Kıkırdak mineralizasyonu	Normal	5-5-5-5-5-5	5-5-5-5-5-5	1-1-1-1-1-1-1	1-1-1-1-1-1	5-5-5-5-5-5-5
	Anormal/uygun olmayan konum	1-1-1-1-1-1	1-1-1-1-1-1	2-2-2-2-2-2-2	2-2-2-2-2-2	1-1-1-1-1-1-1

Tablo 3: ICRS Histolojik Değerlendirme Skalasına Atfedilen Puanlar

		ICRS PUANI	1.Grup 6hf-L Kontrol ORT. PUAN	2. Grup 6hf- R ORT. PUAN	3. Grup SF ORT. PUAN	4. Grup SF+HA ORT. PUAN	5. Grup MKH+HA ORT. PUAN
Yüzey	Düz,düzenli	3	3	3	3	3	3
	Düzensiz	0					
Matriks	Hiyalin	3	2,50	3	2	2,50	2,50
	Hiyalin/fibrokartilaj	2					
	Fibrokartilaj	1					
	Fibröz doku	0					
Hücre dağılımı	Kolumnar	3	0	0	0,5	2,50	0,5
	Kolumnar/kümeler halinde	2					
	Kümeler halinde	1					
	Tek tek hücre/karışık	0					
Hücre populasyon canlılığı	Baskın	3	3	1	1	2	2
	Kısmen	1					
	%10'dan az	0					
Subkondral kemik	Normal	3	3	3	3	3	3
	Artan şekil değişikliği	2					
	Nekroz/granulasyon doku	1					
	Ayrılmış/kırık	0					
Kıkırdak mineralizasyonu	Normal	3	3	3	0	0	3
	Anormal/uygun olmayan konum	0					
		0-18	14,5	13	9,5	13	14

4.BULGULAR

4.1. Makroskopik Görüntüler

Cerrahi sonrası 12.hafta, eklem içi injeksiyon sonrası 6. haftada makroskopik görüntüler aşağıda verilmiştir (Resim 19, 20, 21).

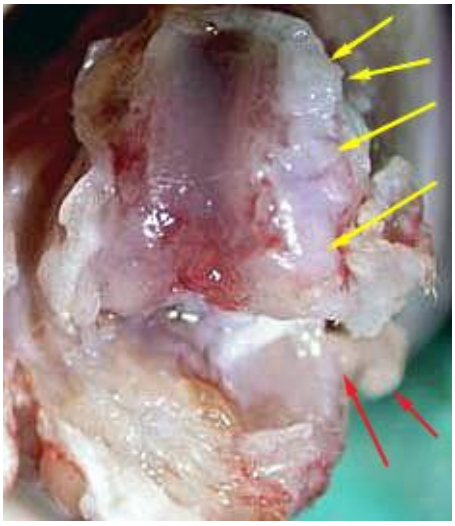

Resim 19: Grup 3(SF) : İç femur kondil dış yüzü boyunca (sarı oklar) ve medial tibial plato dış kenarında osteofitler(kırmızı oklar) . Medial tibial platoda belirgin matlaşma

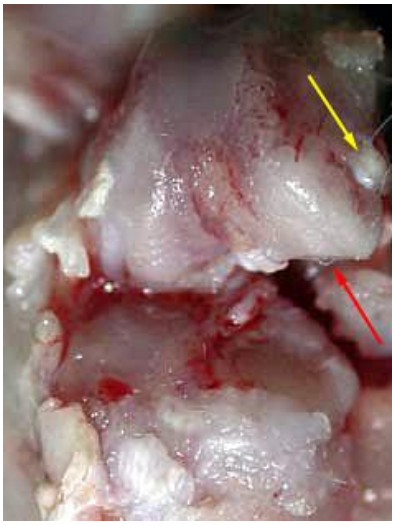

Resim 20: Grup 4(SF+HA) :İç femur kondili dış tarafında küçük osteofit (sarı ok) ve kondil yüzeyinde düzleşme (kırmızı ok)

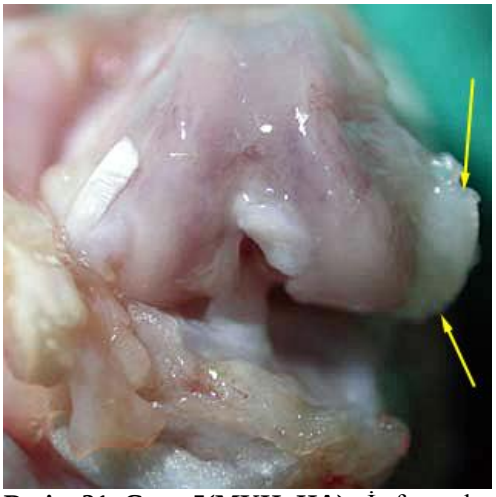

Resim 21: Grup 5(MKH+HA) : İç femur kondili normal,dış tarafta yumuşak biyofilm tabaka (sarı oklar). Osteofit yok. Medial tibial plato eklem yüzünde matlaşma yok.Arka çapraz bağ korunmuş

4.2. Histolojik Kesitler

Grup 2(6 hf L-Kontrol) histolojik kesitleri aşağıda verilmiştir (Resim 22, 23).

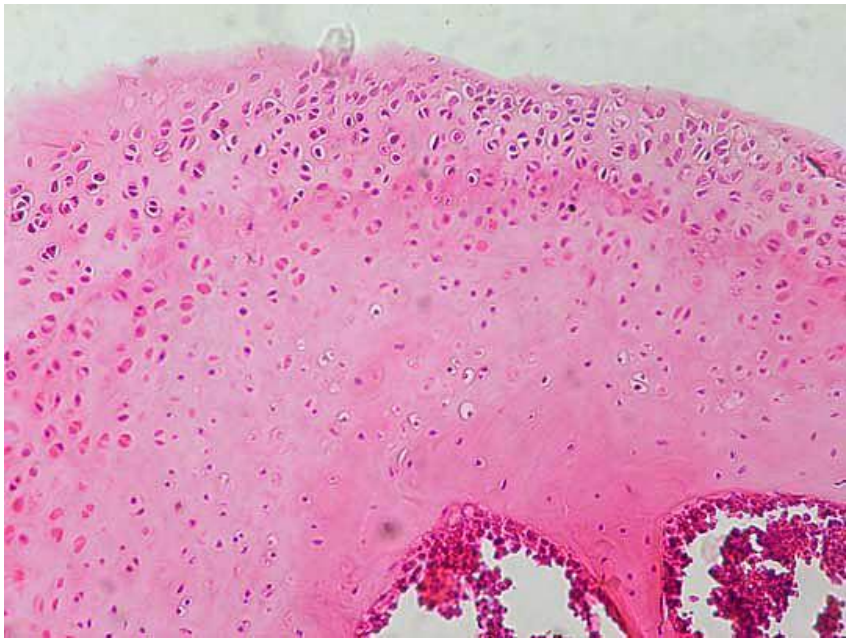

Resim 22: Eklem yüzeyi düz, devamlılığı var. Hücreler normal görünümlü olup, hipertrofik ve piknotik çekirdekli hücreye rastlanmadı (H&E boyama, x200)

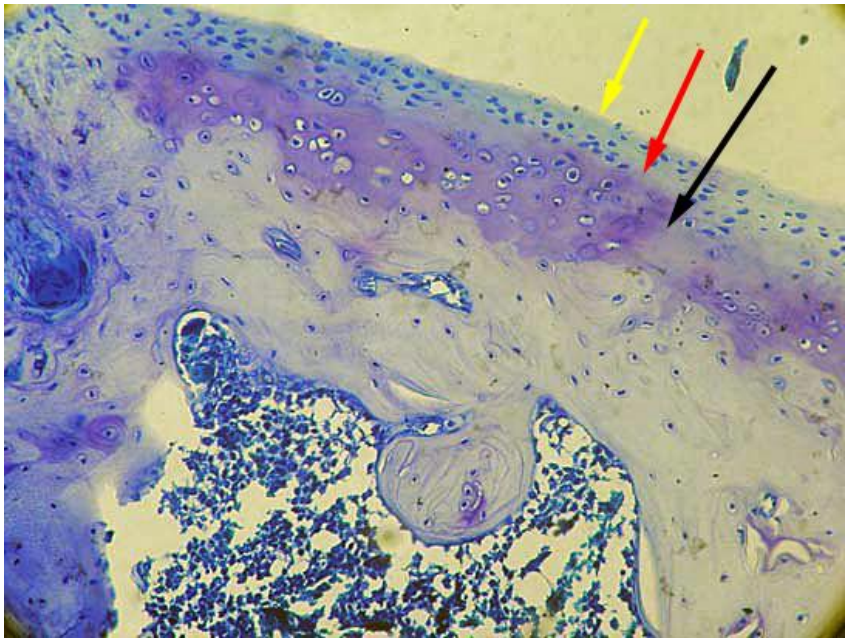

Resim 23: Katmanlara göre mineralizasyon: Yüzeyel ve orta katmanda az,derin katmanda çok yoğun (TM boyama, x200) (sarı ok yüzeyel katmanı, kırmızı ok orta katmanı, siyah ok ise derin katmanı göstermektedir)

Grup 1 (6 hf.R-OA) histolojik kesitleri aşağıda verilmiştir (Resim 24, 25).

Resim 24: Eklem yüzeyi düz, devamlılığı var. Hücreler yer yer hipertrofik (sarı oklar), sayıca az. Piknotik çekirdekli hücreler (kırmızı oklar) tek tük mevcut (H&E boyama, x200)

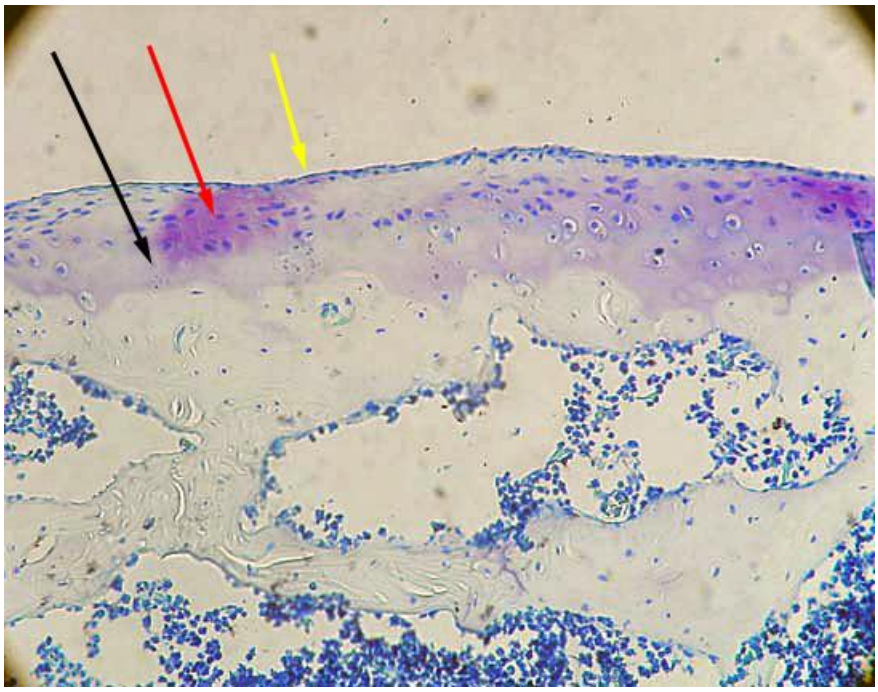

Resim 25: Mineralizasyon yüzeyel katmanda az, orta ve derin katmanda yoğun (sarı ok yüzeyel katmanı, kırmızı ok orta katmanı, siyah ok ise derin katmanı göstermektedir) (TM boyama, x200)

Grup 3 (SF) histolojik kesitleri aşağıda verilmiştir (Resim 26, 27).

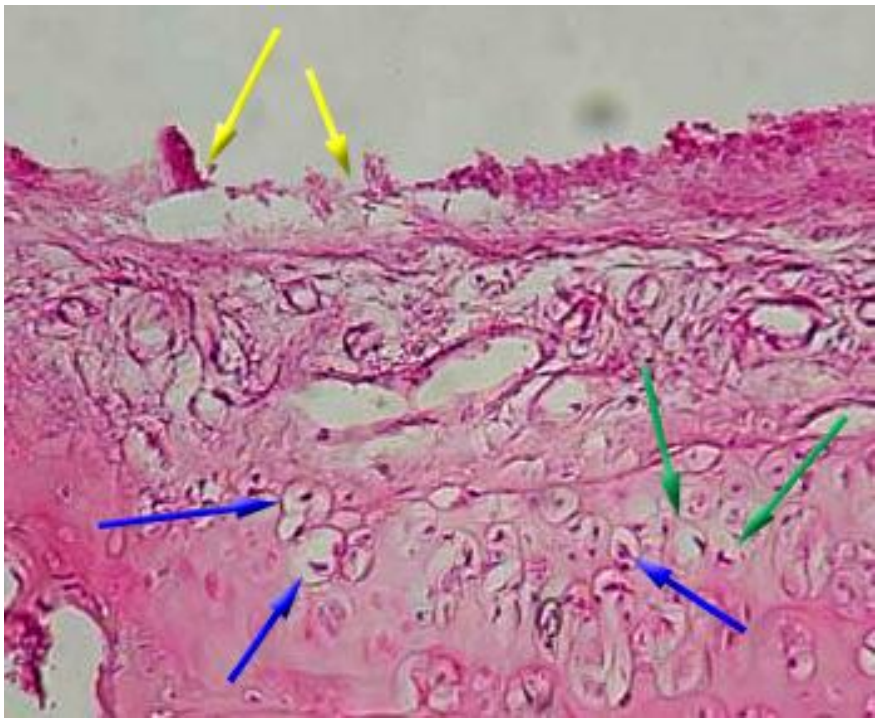

Resim 26: Eklem yüzeyi genelde düz ve devamlılığı var, yer yer fibrilasyon izleniyor (sarı oklar). Çok fazla hipertrofik hücre dikkat çekici (mavi oklar).
Piknotik çekirdekli hücreler tek tük mevcut (yeşil oklar). (H&E boyama, x200)

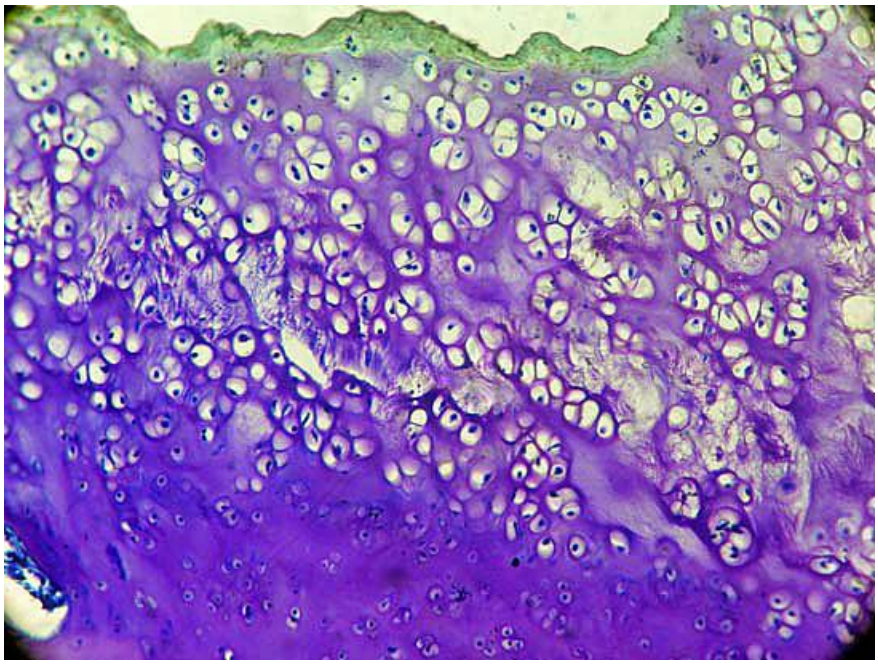

Resim 27: Eklem yüzeyi ve derin katman dahil tüm eklemde Toludin mavi boyama hakimiyeti proteoglikan yoğunluğunun çok fazla olduğunu gösteriyor Hipertrofik hücre hakimiyeti izleniyor (TM boyama, x200).

Grup 4 (SF+HA) histolojik kesitleri aşağıda verilmiştir (Resim 28, 29).

Resim 28: Eklem yüzeyi düz, devamlılığı var. Hipertrofik hücrelerin fazla olduğu gözleniyor. Diğer dört grupta olmayan kolumnar şekilli kondrositler dikkat çekici. (H&E boyama, x200)

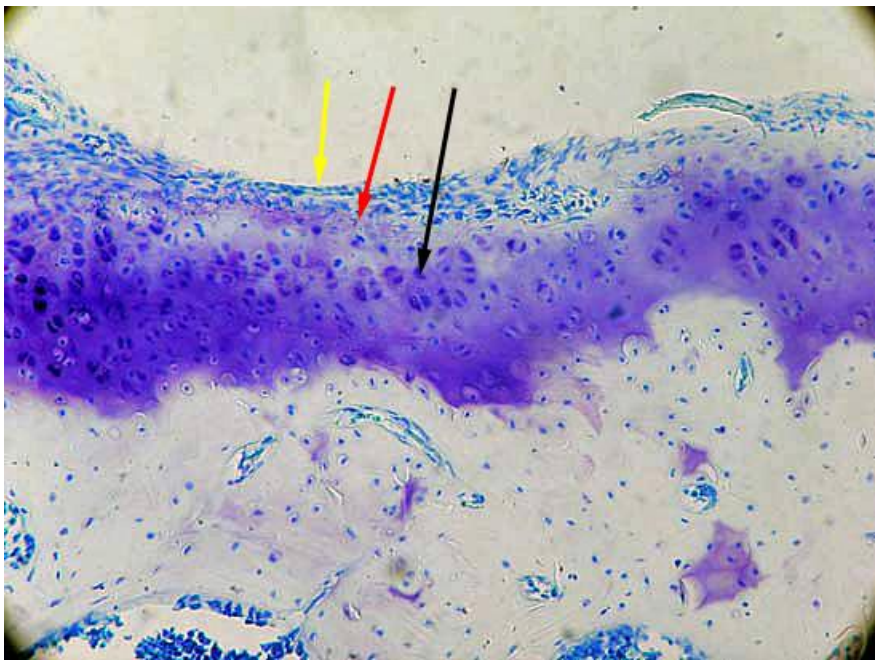

Resim 29: Mineralizasyon yüzeyel ve orta katmanda az, derin katmanda çok yoğun. (sarı ok yüzeyel katmanı, kırmızı ok orta katmanı, siyah ok ise derin katmanı göstermektedir) (TM boyama, x200).

Grup 5 (MKH+HA) histolojik kesitleri aşağıda verilmiştir (Resim 30, 31).

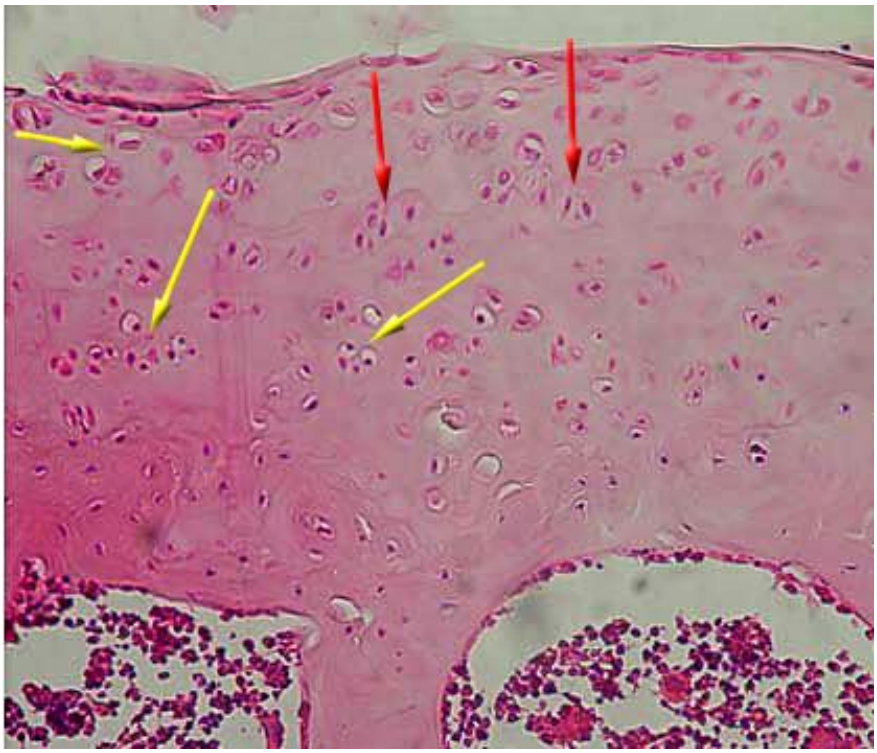

Resim 30: Eklem yüzeyi düz, devamlılığı var. Tek tek ancak belirgin hipertrofik Hücre (sarı oklar) ve yer yer piknotik çekirdekli hücreler (kırmızı oklar) mevcut (H&E boyama, x200)

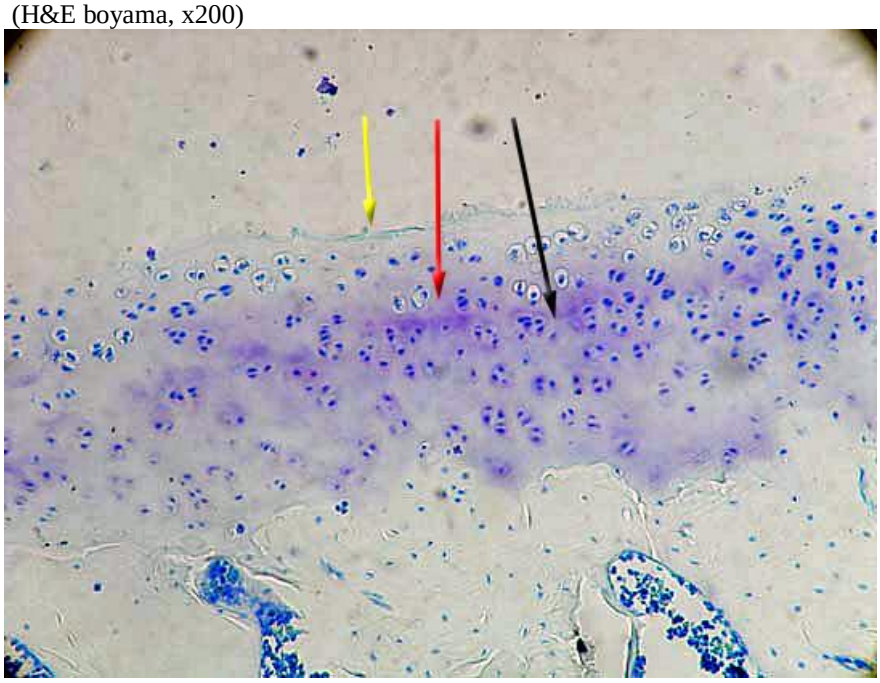

Resim 31: Mineralizasyon yüzeyel katmanda az, orta ve derin katmanda yoğun (sarı ok yüzeyel katmanı, kırmızı ok orta katmanı, siyah ok ise derin katmanı göstermektedir) (TM boyama, x200).

4.3. Verilerin İstatiksel Analizi

Grup 1, 2, 3, 4 ve 5

Bütün grupların ayrı ayrı grup içi verileri homojendir.

Grup 1 ve Grup 2 karşılaştırmaları

Kıkırdak yüzey özellikleri açısından fark yoktur($p>0.05$).

Matriks yapısında hiyalin/fibrokartilaj karma özellik varlığı açısından farklıdır ($p<0.05$,=0.01).

Grup 1 hiyalin/fibrokartilaj karma özelliği ort.±SH 4±0 iken,Grup 2 hiyalin/fibrokartilaj karma özelliği ort.±SH 1±0 olup,Grup 1 lehinedir.

Hiyalin,fibrokartilaj veya fibröz doku açısından fark yoktur($p>0.05$).

Hücre dağılım özellikleri açısından fark yoktur($p>0.05$).

Hücre populasyon canlılığında, baskın ve kısmi hücre populasyon canlılıkları farklıdır ($p<0.05$,=0.01).

Grup 1 baskın hücre populasyon canlılığı ort.±SH 5±0 iken Grup 2 baskın hücre populasyon canlılığı ort.±SH 1±0 olup,Grup 1 lehinedir.Grup 2 kısmi hücre populasyon canlılığı ort.±SH 3±0 iken Grup 1 kısmi hücre populasyon canlılığı ort.±SH 1±0 olup,Grup 2 lehinedir.

Subkondral kemik özellikleri açısından fark yoktur($p>0.05$).

Kıkırdak mineralizasyon özellikleri açısından fark yoktur($p>0.05$).

Grup 3, 4 ve 5 karşılaştırmaları

Kıkırdak yüzey özellikleri açısından fark yoktur($p>0.05$).

Matriks yapısında fibrokartilaj özellik açısından farklıdır ($p<0.05$,=0.0001).
Grup 3 fibrokartilaj özelliği ort.±SH 3±0 iken Grup 4 ve Grup 5 fibrokartilaj özellkleri ort.±SH 1±0 olup, Grup 3 lehinedir.

Hiyalin, hiyalin/fibrokartilaj karma özellik veya fibröz doku açısından fark yoktur($p>0.05$).

Hücre dağılım özellikleri farklıdır($p<0.05$,=0.0001).Grup 4 için kolumnar hücre ort.±SH 5±0 iken Grup 3 ve Grup 5'te kolumnar hücre ort.±SH 1±0 olup,Grup 4 lehinedir.

Grup 4 için kolumnar hücre/hücre kümeleri karma özelliği ort.±SH 4±0 iken Grup 3 ve Grup 5'te kolumnar hücre/hücre kümeleri karma özelliği ort.±SH 1±0 olup,Grup 4 lehinedir.Grup 3 ve 5'te hücre kümeleri özellikleri ort.±SH 3±0 iken Grup 4'te hücre kümeleri özelliği ort.±SH 1±0, Grup 3 ve 5 lehinedir.Grup 3 ve 5'te tek tek/dağınık yerleşimli hücreler ort.±SH 2±0 iken Grup 4'te ort.±SH 1±0 olup, Grup 3 ve 5 lehinedir.

Hücre populasyon canlılığı, baskın hücre populasyon canlılıkları açısından farklıdır ($p<0.05$,=0.0001).Grup 4 ve 5'te baskın hücre populasyon canlılıkları ort.±SH 5±0 iken Grup 3'te hücre kümeleri özelliği ort.±SH 1±0, Grup 4 ve 5 lehinedir.Hücre populasyon canlılığı,kısmi ve <10% hücre populasyon canlılıkları açısından fark yoktur.

Subkondral kemik özellikleri açısından fark yoktur($p>0.05$).

Kıkırdak mineralizasyon özellikleri açısından farklıdır ($p<0.05$,=0.0001).Grup 5'te normal kemik mineralizasyonu ort.±SH 5±0 iken Grup 3 ve 4 'te ort.±SH 1±0 olup,Grup 5 lehinedir.Grup 3 ve 4'te anormal,uygun olmayan yerleşimli mineralizasyonları ort.±SH 2±0 iken Grup 5'te ort.±SH 1±0 olup, Grup 3 ve 4 lehinedir.

Grup 1, 2, 3, 4 ve 5 ICRS Histolojik Değerlendirme Skalasına atfedilen puanlarının post-hoc analizleri

Grup 1 ve Grup 2 arasındaki fark anlamlıdır.($p<0.05$=0.041)
Grup 1 ve Grup 3 arasındaki fark anlamlıdır.($p<0.05$=0.020)
Grup 1 ve Grup 4 arasındaki fark anlamlıdır.($p<0.05$=0.041)
Grup 1 ve Grup 5 arasındaki fark anlamlı değildir.($p>0.05$=0.56)

Grup 5 ve Grup 2 arasındaki fark anlamlıdır.($p<0.05$=0.023)
Grup 5 ve Grup 3 arasındaki fark anlamlıdır.($p<0.05$=0.036)
Grup 5 ve Grup 4 arasındaki fark anlamlıdır.($p<0.05$=0.048)

Grup 4 ve Grup 2 arasındaki fark anlamlı değildir.($p>0.05$=1.00)
Grup 3 ve Grup 2 arasındaki fark anlamlı değildir.($p>0.05$=1.00)

4.4. Bulguların Histogramlarla Gösterimi



Şekil 11: ICRS Histolojik Değerlendirme Skalasının Gruplara Göre Yüzey Puanları ve Histogramı

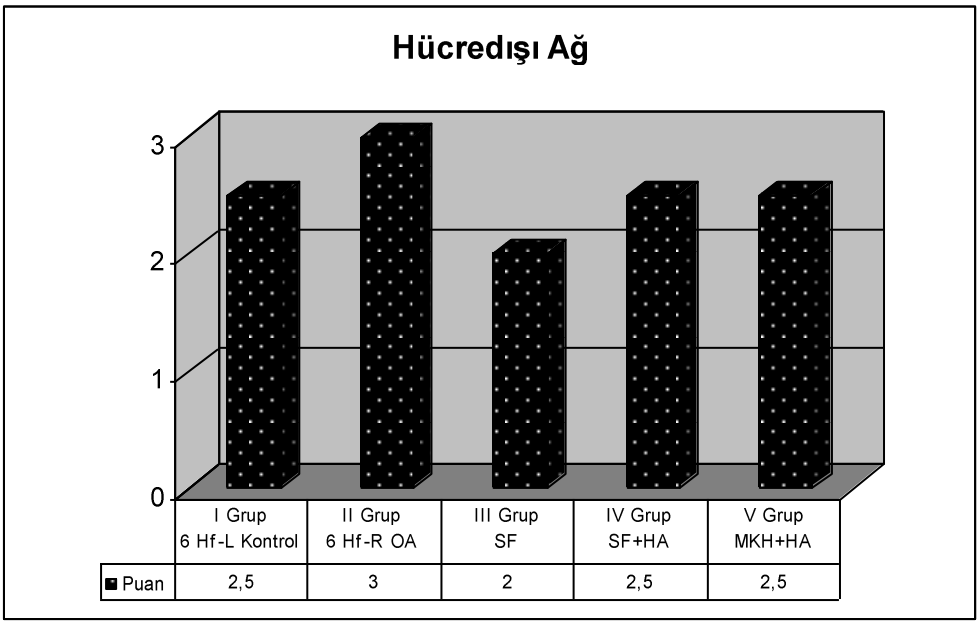

Şekil 12: ICRS Histolojik Değerlendirme Skalasının Gruplara Göre Hücredışı Ağ Puanları ve Histogramı

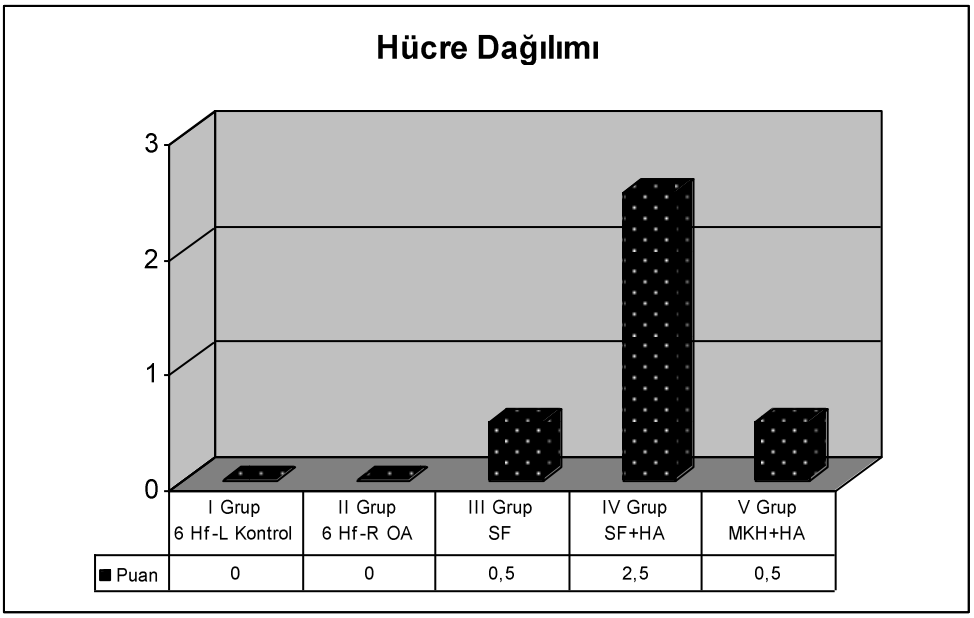

Şekil 13: ICRS Histolojik Değerlendirme Skalasının Gruplara Göre Hücre Dağılımı Puanları ve Histogramı

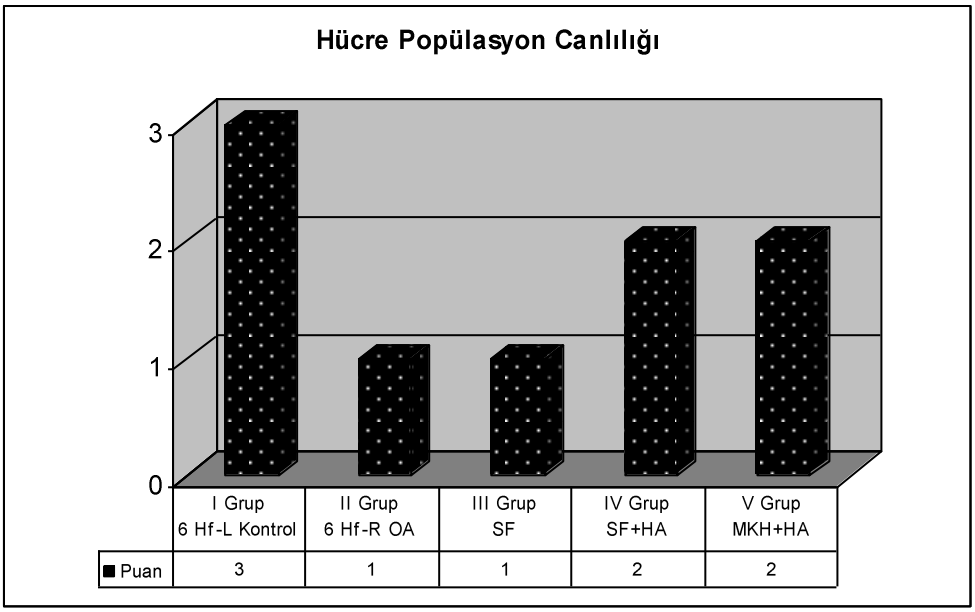

Şekil 14: ICRS Histolojik Değerlendirme Skalasının Gruplara Göre Hücre Populasyon Canlılığı Puanları ve Histogramı

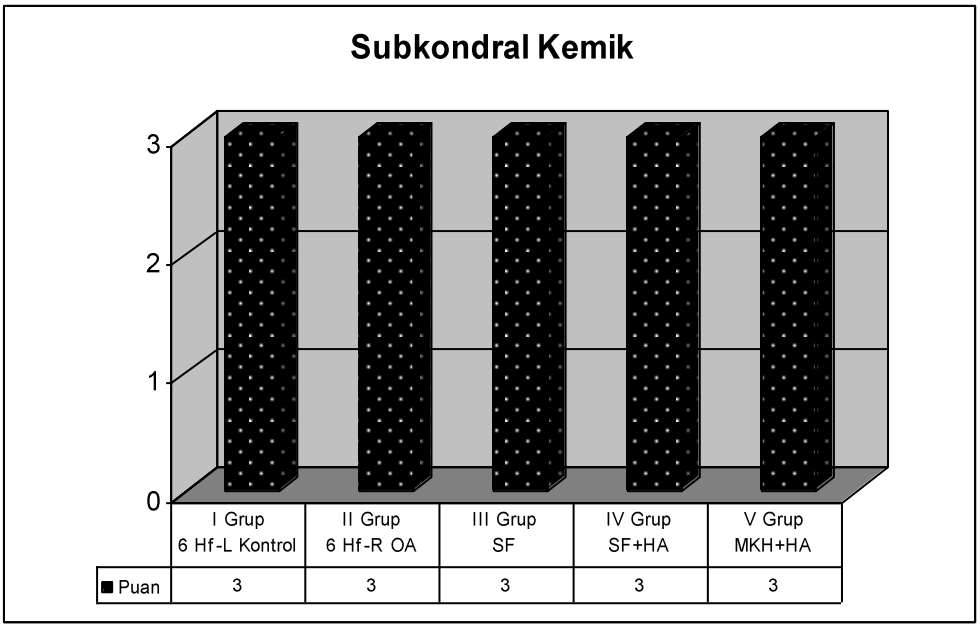

Şekil 15: ICRS Histolojik Değerlendirme Skalasının Gruplara Göre Subkondral Kemik Puanları ve Histogramı



Şekil 16: : ICRS Histolojik Değerlendirme Skalasının Gruplara Göre Kıkırdak Mineralizasyonu Puanları ve Histogramı

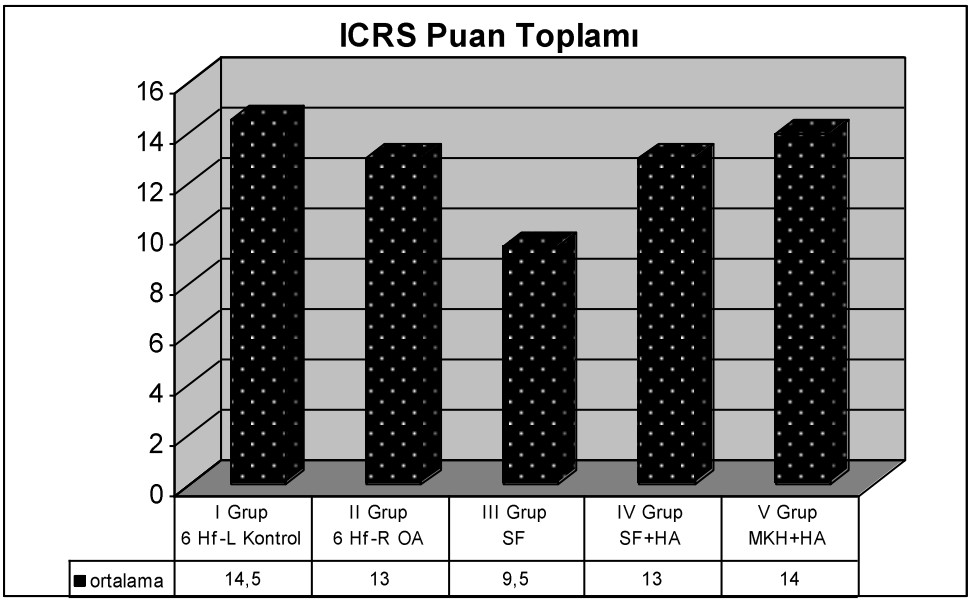

Şekil 17: ICRS Histolojik Değerlendirme Skalasının Gruplara Göre Atfedilen Puan Ortalaması ve Histogramı

5.TARTIŞMA

Eklem instabilitesi sonrası OA geliştirme modelleri ile birçok hayvan türü üzerinde izlem çalışmaları yapılmakta, OA hastalığını düzenleyici yeni tedavi seçenekleri denenerek etkinlikleri sınanabilmektedir (36,37,38).

T.Hayami ve arkadaşları, 10 haftalık Sprauge Dawley erkek sıçanların; ön çapraz bağ, iç yan bağ kesilmesi ve iç menisküsün tamamının çıkarılmasıyla oluşturdukları kronik travmatik OA modelinde eklem kıkırdağı ve subkondral kemikteki değişiklikleri 1, 2, 4, 6 ve 10 haftalık izlem çalışmasıyla incelemişlerdir. Cerrahi sonrası 6.haftada medial tibial plato kıkırdak yüzeyinde fokal hasarlanma, kıkırdak kalınlığında incelme ve osteofit varlığı, 10. haftada da bunlara ek olarak subkondral kemik hacminin arttığını saptamışlar ve bulguların ileri evre OA ile uyumlu olduğunu belirtmişlerdir (39).

M.J.Janusz ve arkadaşları, yaklaşık 350 g. ağırlığı olan Male Lewis sıçanların; iç yan bağ kesilmesi ve iç menisküsün tamamının çıkarılmasıyla oluşturdukları OA modelinde 1, 2, 3 ve 6 haftalık izlem çalışmasıyla OA hastalığındaki değişiklikleri incelemişlerdir. Cerrahi sonrası 6.haftada medial tibial plato kıkırdak yüzeyinde yaygın hasarlanma, belirgin osteofit ve periostal proliferasyon varlığını saptamışlardır (40).

Bu çalışmada yaklaşık 250 g. ağırlığı olan Wistar Albino dişi sıçanların; ön çapraz bağ, iç yan bağ kesilmesi ve iç menisküsün tamamının çıkarılmasıyla oluşturulan kronik travmatik OA modelinde eklem kıkırdak yüzeyi ve subkondral kemikte, Grup 1 cerrahi sonrası 6.haftada görülmesi beklenen literatürdeki örneklere benzer değişiklikler saptanmadı. Bu özellikler açısından Grup 2 (kontrol grubu) ile farklı değildir. Makroskopik değerlendirmelerde Grup 3 (tedavi gruplarının kontrol grubu) medial tibial plato eklem kıkırdak yüzeyinde kıkırdak yüzeyinde incelme olarak yorumlanan artmış matlaşmaya dair görünüm ve medial femur kondili, medial tibial plato dış kenarlarında osteofit benzeri yapıları mikroskopik değerlendirmelerde saptanmadı. Bu yönüyle Wistar Albino sıçanlarla uygulanan yöntemle kronik travmatik OA modelinde 6 haftalık sürecin eklem kıkırdak yüzeyinde –fibrilasyon dışında- osteoartritik değişiklikler (fokal hasarlanma, incelme) ve subkondral kemikte değişiklikler saptamak açısından yeterli olmadığı, daha uzun süre beklemek gerekeceği sonucuna varılmıştır. Bunun yanında hücredışı ağ, hücre populasyon

canlılığı, kıkırdak mineralizasyonu kapsamında bu çalışmadaki deney modeliyle erken evre osteoartrit değişiklikleri gruplararası farklarla gösterilmiştir.

Mezenkimal kök hücrelerin osteoartritli eklem içinde göç seyri hangi yapılara ve eklem kıkırdağındaki hangi katmanlara olmaktadır?

J.Mary Murphy ve arkadaşları Western Cross keçilerinde ön çapraz bağ kesilmesi ve iç menisküsün tamamının çıkarılmasıyla oluşturdukları kronik travmatik OA modelinde cerrahi sonrası 6. haftada otolog mezenkimal kök hücre ve hiyaluronik asit karışımını eklem içine verip, cerrahi sonrası 12. ve 26. haftalarda sonuçlarını değerlendirmişlerdir. Yeşil refle veren proteinleri içeren retroviral vektör plasmidlerini otolog mezenkimal kök hücrelere transdüksiyon yapmışlar, eklem içine verildiklerinin 6 hafta sonrasında flöresan mikroskopide inceleyerek sinovyal kapsül, yağ yastığı ve lateral menisküste hücre tutulumuna işaret eden flöresan yoğunluğunun olduğunu göstermişlerdir. Ancak iç ve dış femur kondilleri ve tibial platolarda hem sağlam hem de hasarlanmış kıkırdak dokularında hücre tutulumuna rastlamamışlardır. Mezenkimal kök hücrelerin eklem içine verildiklerinin 6 hafta sonrasında iç femur kondilinde osteoartritin histolojik değerlendirmesinde kıkırdak yüzeyinde yıkım, osteofit oluşumu ve subkondral sklerozun kontrol grubuna göre daha az olduğunu, eklem kıkırdağı yüzey yapısında ve subkondral kemikte normale yakın veriler olduğunu belirtmişlerdir. Mezenkimal kök hücrelerin eklem içine verildiklerinin 20 hafta sonrasında neomeniskal doku oluşumunu yanında belirgin OA bulgularının olduğunu belirtmişler, ancak osteoartritin histolojik değerlendirmesini kontrol grubuyla kıyaslayan verilerinden bahsetmemişlerdir(41). Bu çalışmada mezenkimal kök hücrelerin osteoartritli eklem içinde göç seyrini gösterecek işaretleme yapılmamıştır.

Mezenkimal kök hücrelerin kondrosit öncüllerine ve kondrositlere farklılaştıklarından nasıl emin olabiliriz?

Hücreler yüzey reseptör belirteçlerine göre tanımlanabilmektedir. Kemik iliği kaynaklı mezenkimal kök hücrelerin tanımlanmasını sağlayacak tek bir belirteç henüz bulunamamıştır. Bunun yerine mezenkimal kök hücrelerin tanımlanmasında yüzey reseptör belirteçlerinin kombinasyonu kullanılmaktadır. CD44 hiyaluronan reseptörü, hiyaluronan-proteoglikan agrekatlarının kondrosit hücre yüzeyine tutunmasında kritik rol oynar.

Mezenkimal kök hücreler, hematopoetik hücrelerin en önemli belirteçleri olan CD34 ve CD45 taşımazlar.

Mitsuhiko Kubo ve arkadaşları, in vitro eksojen Tip 1 kollajene yüklenmiş mezenkimal kök hücreleri CD44(+) ve CD45(-) hücre yüzey belirteçleri ile tanımlamışlar. Çoğalma yetenekleri, boyanma özellikleri ile gösterilen hücrelerin yaklaşık yarısında CD44(+) ve CD45(-) yüzey özelliği saptamışlardır (42).

J.Mary Murphy ve arkadaşları yukarıda bahsettiğimiz çalışmaları kapsamında mezenkimal kök hücreleri CD44(+) / CD34(-) ve SH4(+) / CD14(-) yüzey belirteçleri ile tanımlayıp, in vitro koşullarda mezenkimal kök hücrelerin kondrojenik kültürlerde hücredışı ağının proteoglikan zengin özelliklerini Safranin O boyaması ve yüksek tip 2 kollajen içeriğini de kollajen tip 2 antikora özgü boyama ile saptamışlardır. Fare sırtında ciltaltı dokuya osteojenik kültürlerde hidroksiapatit/kalsiyum fosfat yapay ağına yüklenmiş mezenkimal kök hücreleri yerleştirip 6 hafta sonrasında kemik, ilik, yağ dokusu ve kıkırdak dokuya farklılaşabildiklerini in vivo koşullarda göstermişlerdir (41). Bu çalışmada mezenkimal kök hücrelerin tanımlanması, kondrosit öncüllerine ve kondrositlere farklılaşma yetenekleri değerlendirilmemiştir.

Mezenkimal kök hücrelerin ve farklılaştıkları kondrositlerin ne kadarı apopitoza uğramaktadır?

Apopitotik hücrelerin tespiti TUNEL boyaması ile yapılabilmektedir. Boyama özelliği gösteren hücrelerin, toplam hücre sayısına oranı apopitotik hücre oranı olarak hesaplanmaktadır. Mitsuhiko Kubo ve arkadaşları tavşanlarda osteokondral lezyon oluşturup eksojen kollajen jel ile dolgu yaptıkları grupla, osteokondral lezyonu boş bıraktıkları kontrol gruplarının olduğu deneysel çalışmaları kapsamında her iki grupta da cerrahi sonrası 2. haftaya kadar artan, 2.-8. haftalar arsında azalan TUNEL(+) apopitotik hücre dağılımının olduğunu ve eksojen kollajen kullanımının mezenkimal kök hücrelerin kondrosite farklılaşma aktivitesini etkilemediğini belirtmişlerdir (42). Bu çalışmada TUNEL boyama yapılmamıştır. Mezenkimal kök hücrelerin kondrosite farklılaşma aktiviteleri ve kondrosit apopitozu değerlendirilmemiştir. Dolayısıyla, mezenkimal kök hücrelerden farklılaşan kondrosit öncülleri ve kondrositler, metabolik aktivasyon gösteriyorlar mı, buna bağlı değişiklikleri hangi sürelerde bekliyoruz sorusuna bir yanıt da verilmemiştir.

Bu çalışmada, ICRS Histolojik Değerlendirme Skalasında değer atfedilen verilerin ortalamaları karşılaştırıldığında 6. haftada cerrahi yapılan sağ diz 13, kontrol sol diz 14.5 bulundu. Sağ diz eklem injeksiyonu yapılan tedavi gruplarında 12. haftada sağ diz ICRS puan ortalamaları serum fizyolojik ile 9.5, serum fizyolojik ve hiyaluronik asit karışımı ile 13, türdeş mezenkimal kök hücre ve hiyaluronik asit karışımı ile 14 bulundu. Türdeş mezenkimal kök hücre içyerleştirmesi yapılan grupta erken dönem osteoartrit hastalığında diğer gruplara göre istatistiksel olarak anlamlı farklı ($p<0.05$; 0.023, 0.036, 0.048) ve daha iyi, kontrol grubuyla istatistiksel olarak anlamlı farkı olmayan ($p>0.05=0.56$) yakın sonuçlara ulaşıldı. Bu sonuçlarla, yukarıda belirtilen literatür ve bu çalışmanın eksik kalan yönleri sınırlılığında türdeş mezenkimal kök hücrelerin osteoartritin erken döneminde tedavide kullanılabileceği söylenebilir.

Sonuç olarak, çoğunlukla otolog mezenkimal kemik kök hücrelerinin tercih edildiği kıkırdak onarımı için hücre tedavi modellerine ek olarak türdeş mezenkimal kemik kök hücrelerinin de kullanımı bu çalışma ile desteklenebilecektir. Elde edilen sonuçların türdeş mezenkimal kök hücre içyerleştirmesi yapılan grupta erken dönem OA hastalığında diğer gruplara göre daha iyi olması ve kontrol grubuna yakın sonuçlara ulaşması "*Türdeş Mezenkimal Kök Hücre içyerleştirmesi kronik travmatik diz osteoartritinde kemik kıkırdak harabiyetini yavaşlatır, dejenere kıkırdağın sağlıklı kıkırdağa dönüşümünü sağla*r" varsayımını doğrular niteliktedir. Tedavi amaçlı nakledilen kök hücrelerin işaretlenerek takip edilmesi, belirteçlerinin immünohistokimyasal olarak gösterilmesi ve iyileşme süreçlerinin farklı dönem periyotlarında (kısa, orta ve uzun dönem) incelenerek, bu hücrelerin akibetlerinin belirlenmesi gereklidir.

,

ÖZET

Amaç: Mezenkimal kök hücreler organizmanın yenileyici, onarıcı hazineleridir.Bu deneysel çalışma, Türdeş Mezenkimal Kök Hücre ve/veya Hiyaluronik asit içyerleştirmesi ile kronik travmatik diz osteoartritinde kemik kıkırdak harabiyeti sürecinin değişimini inceler, yavaşlatılmasını ve/veya tedavisini amaçlar.

Yöntem: 27 adet sıçanın sağ dizinde mikrocerrahi ile ön çapraz bağ,iç yan bağ kesilip, iç menisküsün tamamı ketamin ve ksilazin kas içi anestezi altında çıkarıldı. 3 adet sıçan kemik iliği kaynaklı mezenkimal kök hücre vericisi olarak sakrifiye edildi. 6.haftada 6 adet sıçan erken evre osteoartrit gelişimini göstermek için sakrifiye edilerek her iki diz eklemi çıkarıldı. Aynı dönemde geriye kalan 21 sıçan 3 gruba ayrılarak sağ diz eklem içine sırasıyla 0.30 ml. serum fizyolojik, 0.15 ml. serum fizyolojik ve 0.15 ml. hiyaluronik asit karışımı, 450.000 hücre/0.15 ml. türdeş mezenkimal kök hücre ve 0.15 ml. hiyaluronik asit karışımı injekte edildi.12.haftada anestezi altında yaşamları sonlandırılan sıçanların sağ diz eklemleri çıkarıldı, ICRS histolojik değerlendirme skalasına göre incelendi.

Bulgular: ICRS Histolojik Değerlendirme Skalasında değer atfedilen verilerin ortalamaları karşılaştırıldığında 6. haftada cerrahi yapılan sağ diz 13, kontrol sol diz 14.5 bulundu. Sağ diz eklem injeksiyonu yapılan tedavi gruplarında 12. haftada sağ diz ICRS puan ortalamaları serum fizyolojik ile 9.5, serum fizyolojik ve hiyaluronik asit karışımı ile 13, türdeş mezenkimal kök hücre ve hiyaluronik asit karışımı ile 14 bulundu. Türdeş mezenkimal kök hücre içyerleştirmesi yapılan grupta erken dönem osteoartrit hastalığında diğer gruplara göre istatistiksel olarak anlamlı farklı ($p<0.05$; 0.023, 0.036, 0.048) ve daha iyi, kontrol grubuyla istatistiksel olarak anlamlı farkı olmayan ($p>0.05=0.56$) yakın sonuçlara ulaşıldı.

Çıkarımlar: Erken evre kronik travmatik diz osteoartritinde türdeş mezenkimal kök hücre ve hiyaluronik asit karışımı ile hastalığın ilerleme seyri yavaşlar. Tedavi amaçlı nakledilen hücrelerin işaretlenerek takip edilmesi, belirteçlerinin immünohistokimyasal olarak gösterilmesi ve hücrelerin akibetlerinin belirlenmesi gereklidir.

KAYNAKLAR

1. Sharma L, Kapoor D. Epidemiology of Osteoarthritis. In Moskowitz RW (ed). Osteoarthritis; Diagnosis and Medical/Surgical Management. Fourth edition. Lippincott Co, Philadelphia. 2007; 3-26.

2. Global: Global Economic and Health Care Burden of Musculoskeletal Disease. 2001, World Health Organization. www.boneandjointdecade.org.

3. Reginster JY: The prevelance and burden of arthritis. Rheumatology (Oxford) 2002;41(Supp 1):3-6

4. Lawrence RC, Helmick CG, Arnett FC. Estimates of the prevelance of arthritis and selected musculoskeletal disorders in the United States. Arthritis Rheum 1998;41:778-799.

5. Buckwalter JA, Saltzman C,Brown T. The Impact of Osteoarthritis. Clin Orthop Relat Res.2004;427(Supp):6-15.

6. Kaçar C, Gilgil E, Urhan S, Arikan V, Dündar U, Oksüz MC ve ark. The prevalence of symptomatic knee and distal interphalangeal joint osteoarthritis in the urban population of Antalya, Türkiye. Rheumatol Int. 2005;25(3):201-4.

7. Mark RB. Basic Sciences,Cartilage. In Miller MD (ed). Review of Orthopaedics. Third edition.Elsevier, Philadelphia. 2000:40-61.

8. West RV, Fu FH.Soft-Tissue Physiology and Repair. In Alexander RV (ed).Am Acad Orthop Surg, Orthopaedic Knowledge Update 8. Data Trace Publishing Company, Brooklandville.2005;15-27

9. Poole AR,Guilak F,Abramson SB. Etiopathogenesis of Osteoarthritis. In Moskowitz RW (ed). Osteoarthritis; Diagnosis and Medical/Surgical Management. Fourth edition. Lippincott Co, Philadelphia.2007:27-49.

10. Browne JE,Branch TP.Surgical Alternatives for Treatment of Articular Cartilage Lesions J Am Acad Orthop Surg, 2000;8: 180-189.

11. Nelson DL, Cox MM. Carbohydrates and Glycobiology Glycoconjugates: Proteoglycans, Glycoproteins and Glycolipids. In Nelson DL, Cox MM (ed.). Lehninger Principles of Biochemistry. W.H.Freeman Custom Publishing. Fourth edition.2005: 238-272

12. Mow VC, Wang CC, Hung CT. The extracellular matrix,intertitial fluid and ions as a mechanical signal trancducer in articular cartilage. OsteoArthritis Cartilage. 1999;7(1):41-58.

13. Wong M, Carter DR. Articular cartilage functional histomorphology and mechanobiology. Bone.2003;33:1-13

14. Sarpel T. Eklem Kıkırdağı ve Osteoartrit. Tanıdan Tedaviye Osteoartrit. Editör Prof.Dr.Merih Sarıdoğan.Nobel Tıp Kitabevleri,İstanbul. 2007;29-34.

15. Goldring SR,Goldring MB. The Role of Cytokines in Cartilage Matrix Degeneration in Osteoarthritis. Clin Orthop Relat Res.2004;427:S27-S36

16. Loeser RF. Integrins and cell signaling in chondrocytes.Biorheology.2002;39: 119–124

17. Kamekura S, Hoshi K,Shimoaka TChung U.ve ark.Osteoarthritis development in novel experimental Mouse models induced by knee joint instability. OsteoArthritis and Cartilage 2005 ;13:632-641

18. Fosang AJ, Rogerson FM., East CJ, Stanton H. ADAMTS-5:The Story So Far.European Cells and Materials.2007;15:11-26

19. Poole AR,Kobayashi M, Yasuda T,Laverty S. ve ark. Type II collagen degradation and its regulation in articular cartilage in osteoarthritis.Annals of the Rheumatic Diseases. 2002; 61(Suppl 2):78-81

20. Andriacchi TP,Mündermann A,Smith RL,Alexander EJ ve ark.A Framework for the in vivo Pathomechanics of Osteoarthritis at the Knee. Annals of Biomechanical Engineering.2004;32(3):447-457

21. Burr DB.Anatomy and physiology of the mineralised tissues: role in the pathogenesis of osteoarthrosis.Osteoarthritis Cartilage. 2004;12(Suppl A):S20-30.

22. Gürhan Deliloğlu Sİ. Ege Üniversitesi Mühendislik Fakültesi Biyomühendislik Anabilim Dalı Biyomühendislik Laboratuvarı Hayvan Hücre Kültürü Laboratuvarı Uygulama Kılavuzu. Değiştirilmiş 2.baskı.Ebiltem, İzmir.2008;50-51

23. Barry FP. Biology and Clinical Applications of Mesenchymal Stem Cells.Birth Defects Research (Part C). 2003;69:250-256

24. Pountos I., Giannoudis PV. Biology of mesenchymal stem cells .Injury, Int. J. Care Injured. 2005;36S:S8-S12.

25. Afizah H, Yang Z, Hui JH, Ouyang HW, Lee EH. A Comparison Between the Chondrogenic Potential of Human Bone Marrow Stem Cells (BMSCs) and Adipose-Derived StemCells (ADSCs) Taken from the Same Donors.Tissue Eng. 2007;13(4):659-66.

26. Palermo AT, Labarge MA, Doyonnas R, et al. Bone marrow contribution to skeletal muscle: a physiological response to stress. Dev Biol 2005;279(2):336-44.

27. Metheny-Barlow LJ, Tian S, Hayes AJ, Li LY. Direct chemotactic action of angiopoietin-1 on mesenchymal cells in the presence of VEGF. Microvasc Res 2004;68(3):221-30.

28. Otto WR, Rao J. Tomorrow's skeleton staff: mesenchymal stem cells and the repair of bone and cartilage. Cell Prolif 2004;37(1):97-110.

30. Lee EH , Hui JHP. The potential of stem cells in orthopaedic surgery. Journal of Bone and Joint Surgery - British Volume.2006; 88-B (7): 841-851.

31. Tallheden T, Dennis JE, Lennon DP, Sjogren-Jansson E, Caplan AI, Lindahl A Phenotypic plasticity of human articular chondrocytes. J. Bone Joint Surg. Am. 2003; 85-A (Suppl. 2): 93-100.

32. Shimizu H, Yokoyama S, Asahara H.Growth and differentiation of the developing limb bud from the perspective of chondrogenesis Develop. Growth Differ. 2007: 49, 449-454.

33. Shum L, Coleman CM, Hatakeyama Y, Tuan RS: Morphogenesis and dysmorphogenesis of the appendicular skeleton. Birth Defects Res Part C Rev Embryo Today .2003;69:102–122.

34. Zuscik MJ, Hilton MJ, Zhang X, Chen D, O'Keefe RJ. Regulation of chondrogenesis and differantiation by stress. J Clin Invest. 2008 ;118(2):429-38.

35. Mainil-Varlet P, Aigner T, Brittberg M, Bullough P ve ark. Histological Assessment of Cartilage Repair: A Report by the Histology Endpoint Committee of the International Cartilage Repair Society (ICRS) J Bone Joint Surg Am . 2003;85:45-57.

36. Smith MM, Little CB. Experimental Models of Osteoarthritis. In Moskowitz RW (ed). Osteoarthritis; Diagnosis and Medical/Surgical Management. Fourth edition. Lippincott Co, Philadelphia. 2007:107-125.

37. Bendele AM Animal models of osteoarthritis. J Musculoskel Neuron Interact 2001; 1(4):363-376

38. Brandt KD. Animal models of osteoarthritis. Biorheology. 2002; 39: 221–235

39.Hayami T , Pickarski M, Zhuo Y, Wesolowski GA ve ark. Characterization of articular cartilage and subchondral bone changes in the rat anterior cruciate ligament transection and meniscectomized models of osteoarthritis. Bone 2006;38:234–243

40. Janusz MJ, Bendele AM, Brown KK, Taiwo YO, Hsieh L, Heitmeyer SA. Induction of osteoarthritis in the rat by surgical tear of the meniscus: Inhibition of joint damage by a matrix metalloproteinase inhibitor. Osteoarthritis Cartilage. 2002 ;10(10):785-91.

41. Murphy JM, Fink DJ, Hunziker EB, Barry FP. Stem cell therapy in a caprine model of osteoarthritis. Arthritis Rheum. 2003 ;48(12):3464-74.

42. Kubo M, Imai S, Fujimiya M, Isoya E, Ando K, Mimura T, Matsusue Y. Exogenous collagen-enhanced recruitment of mesenchymal stem cells during rabbit articular cartilage repair. Acta Orthop. 2007;78(6):845-55