T.C.
İNÖNÜ ÜNİVERSİTESİ TIP FAKÜLTESİ
ANATOMİ ANABİLİM DALI

PARMAKLARIN DİSTAL İNTERFALANGEAL EKLEM DİSTALİNDEKİ BÖLÜMÜNÜN ANATOMİK KANTİTİTİF ANALİZİ

Uzmanlık Tezi

Dr. Celalettin EROĞLU

Tez Danışmanı

Yrd. Doç. Dr. Aymelek ÇETİN

MALATYA – 2002

TEŞEKKÜR

Tez konumun seçilmesinde ve çalışmalarım sırasında yardım ve önerileri ile çalışmamı yönlendiren Ortopedi ve Travmatoloji Anabilim Dalı Başkanı Prof. Dr. Arslan BORA'ya, çalışmalarımda bana destek olan tez danışmanım Yrd. Doç. Dr. Aymelek ÇETİN'e, materyal konusunda destek veren Ortopedi ve Travmatoloji Anabilim Dalından Yrd. Doç. Dr. Kadir ERTEM'e, çalışmalarıma başından sonuna kadar yardımcı olan mesai ve oda arkadaşım Arş. Gör. Dr. Mustafa Arif ALUÇLU'ya ve planiometrik tekniği uygulamamda yardımlarını esirgemeyen Farmakoloji Anabilim Dalından Dr. Mehmet Kaya ÖZER'e sevgi ve şükranlarımı sunarım.

İÇİNDEKİLER

1. GİRİŞ VE AMAÇ 1
2. GENEL BİLGİLER 2
   2.1.El ve Parmakların Gelişimi 2
   2.2.El ve Parmakların Anatomisi 2
      2.2.1. El Kemikleri 2
      2.2.2. El Eklemleri 4
      2.2.3. Elin Fasiaları 6
      2.2.4. Elin Kasları 7
      2.2.5. Elin Arteryel Dolaşımı 8
      2.2.6. Elin Venöz Dolaşımı 13
      2.2.7. Elin Duyusu 15
   2.3.Tırnak 17
   2.4. Pulpa 18
      2.4.1. Duyu Organı Olarak Pulpa 20
      2.4.2. Duyu Reseptörleri 20
      2.4.3. Duyu Algılanmasının Santral Bağlantıları 21
      2.4.4. Duyu Yolları 22
      2.4.5. Beyindeki Duyu ve Motor Bölgeleri 31
3. MATERYAL VE METOD 34
   3.1.İstatistiksel Yöntemler 36
4. BULGULAR 37
5. TARTIŞMA VE SONUÇ 44
6. ÖZET 47
7. SUMMARY 48
8. KAYNAKLAR 49

Kısaltma İşaretleri

a.	**: arteria**
aa.	**: arteriae**
art.	**: articulatio**
artt.	**: articulationes**
cm	**: santimetre**
cm^2	**: santimetrekare**
cm^3	**: santimetreküp**
DIF	**: distal interfalangeal**
g	**: gram**
lig.	**: ligamentum**
ligg.	**: ligamenti**
m.	**: musculus**
mm.	**: musculi**
mm	**: milimetre**
mm^2	**: milimetrekare**
m/sn	**: metre/saniye**
n.	**: nervus**
nn	**: nervi**
PIF	**: proksimal interfalangeal**

1. GİRİŞ VE AMAÇ

Hareketleri ve duyu özellikleri ile insana özgü olan el, karışık bir duyu ve üretim organıdır. Etkin fonksiyon görmesini; hareket sınırlarının serbestliği, çok sayıda duyu reseptörlerinin olması ve yoğun duyusal iletimlerle değerlendirmesine borçludur. Elin hareket ve duyu değişiklikleri, fonksiyonunu; vücudun diğer bölgelerine göre daha fazla etkileyebilmektedir. El cerrahisindeki yeni gelişmeler, elin fonksiyonel ve dinamik anatomisinin ön planda tutulduğu bir görüşü ortaya çıkarmıştır. Buna göre fonksiyonel anatomi ana hedeftir. Bu nedenle fonksiyonunu korumak için doğru tanı ve uygun rekonstrüksiyon şarttır.

El fonksiyonları içinde en önemlisi, başparmağın, 2. ve 3. parmaklar arasındaki hareketleri olup, el fonksiyonlarının % 70'den fazlasını yüklenir (1). Elin, bu fonksiyonlarını yerine getirirken parmak ucunun (pulpa) çok önemli bir rolü üstlendiği şüphesizdir. Parmak ucunda oluşacak olan yaralanmalar veya parmak ucunun kaybı bu fonksiyonların yerine getirilmesini doğrudan etkileyecektir.

Bu nedenle, parmak ucunun şekil ve fonksiyonunun yeniden sağlanması için parmak ucu rekonstrüksiyonunda fleplerin tasarlanması eşdeğer duyusal ve mekanik özellikleri taşıyan dokular ile rekonstrüksiyon önemlidir. Buna karşın pulpa hakkında gerek anatomi ve gerekse klinik birimlerde çok az çalışma yapıldığını hayretle gördük. Parmak ucunun anatomisinin kantitatif değerlendirilmesi amacına yönelik bu çalışmamız el cerrahisi ile uğraşanlara yararlı katkılar sağlayabileceğini umuyoruz.

2. GENEL BİLGİLER

2.1. El ve Parmakların Gelişimi

El ve parmakların üzerini örten deri, iki farklı kaynaktan gelişir: yüzey ektoderminden gelişen ve yüzeysel bir katman olan epidermis, alttaki mezenşimden gelişen ve daha derin bir katman olan dermis. Dört tabakadan oluşan epidermisin en alt tabakası olan ve germinatif tabaka olarak bilinen bazal katman, yeni hücrelerin yapımından sorumludur. Bu tabaka daha sonra, deri yüzeyinde parmak izini oluşturacak olan girinti ve çıkıntıları meydana getirir. Parmak uçlarında, avuç içi ve ayak tabanlarında tipik paternler oluşturan epidermal kabarıklıklar genetik olarak belirlenir. Tıbbi genetik ve kriminal araştırmalarda pek çok çalışmanın temelini oluştururlar (Dermatoglifiks). Kromozom anomalileri olan çocuklarda da el ve parmaklardaki epidermal patern, bezen bir tanı yöntemi olarak kullanılabilmektedir.

Embriyonik gelişmenin 4. haftasının sonlarında ekstremitelerin kemikleri ve bağ dokusunu oluşturacak olan tomurcuklar lateral plak mezoderminin somatik tabakasından kaynaklanan bir mezenşimal iskelet ve bunun üzerini kaplayan küboidal bir ektoderm tabakasından oluşur. 6 haftalık bir embriyoda, ekstremite tomurcuklarının en uç bölümleri yassılaşarak el ve ayak plaklarını oluştururlar. Ektodermal tabaka ise kalınlaşarak apikal ektodermal kabarıklık denilen bölümü oluşturur ve bu bölgedeki hücre ölümüyle burası beş parçaya ayrılır ve el ve ayak parmaklarını oluşturur. Üst ekstremite $90^{o'}$ lik lateral bir rotasyonla, ekstensör kasların lateral ve posterior yüzde, başparmağın ise lateralde konumlandığı bir duruma geçer.

Kaslar mezodermal kaynaklıdır. Mezenşimden ekstremite tomurcukları oluşur oluşmaz, uygun spinal sinirler mezenşim dokusu içine penetre olmaya başlarlar. Bu sinirler büyük dorsal ve ventral sinirler haline gelirler. Bu şekilde, ekstensör kasları inerve eden radial sinir dorsal segmental dalların birleşiminden oluşurken; fleksör kasları inerve eden ulnar ve median sinirler, ventral dalların birleşmesiyle meydana gelir. Spinal sinirler, sadece ekstremite kaslarının motor innervasyonlarında önemli bir rol almakla kalmaz; aynı zamanda dermatomlar için duyu innervasyonunu da sağlar (2,3).

2.2. El ve Parmakların Anatomisi

2.2.1. El Kemikleri

El iskeleti 27 kemikten oluşur ve ossa carpi (carpalia), ossa metacarpi (metacarpalia) ve ossa digitorum (phalanges) olmak üzere üç gruba ayrılır.

2.2.1.a. El Bileği Kemikleri (Ossa Carpi)

Proksimalde ve distalde dörder adet olmak üzere iki sıra üzerine dizilmiş sekiz kemikten ibarettir. Proksimal sırada anatomik pozisyonda (başparmak dışta, küçük parmak içte) dıştan içe doğru os scaphoideum,os lunatum, os triquetrum ve os pisiforme bulunur. Distal sırada ise yine dıştan içe doğru os trapezium, os trapezoideum, os capitatum ve os hamatum bulunur.

Os pisiforme hariç, hepsinin genellikle altı yüzü vardır. Avuç içi (volar) ve el sırtı (dorsal) taraftaki yüzlerine bağlar tutunduğu için pürtüklüdür. Os scaphoideum ve os lunatum hariç olmak üzere, dorsal yüzleri volar yüzlerine oranla daha geniştir. Proksimal ve distal yüzleri komşu kemiklerle eklem yaptığı için buralarda eklem yüzü bulunur. Genellikle proksimal yüzleri konveks, distal yüzleri ise konkavdır. Yan yüzlerinde de eklem yüzleri bulunur. Sadece birincilerin lateral, sonuncuların da medial yüzlerinde bulunmaz (4,5,6,7,8,9).

2.2.1.b. El Tarağı Kemikleri (Ossa Metacarpi)

Metakarpal kemikler beş adet ince, uzun kemiktir. Bu nedenle iki ucu ve bir de gövdesi bulunur. Bu kemikler dıştan içe (radial taraftan ulnar tarafa doğru) büyüyen, Romen rakamları ile isimlendirilirler.

Gövdeleri, corpus metacarpalis, dorsal tarafta uzunlamasına konvekstir. Dorsal, lateral ve medial olmak üzere üç yüzü vardır. (Metatarsal kemikler yuvarlaktır.) Lateral ve medial yüzleri konkav olup birbirlerinden belirgin bir kenarla ayrılmıştır. Dorsal yüzün distal 2/3' ünde düz, üçgen bir saha bulunur. Bu üçgen sahayı distal ucun her bir yanındaki tüberküllerden başlayan kenarlar sınırlar. Bu kenarlar proksimale doğru birbirlerine yaklaşır ve kemiğin orta kısmının biraz yukarısında birleşerek tek kenar şeklinde proksimal uca kadar uzanır.

Bir metakarpal kemiğin proksimal ucuna, yani karpal kemiklere yakın olan ucuna, basis metacarpalis denilir. Gövdesine oranla daha genişçe olan bu uçları kübik bir şekli andırmasına rağmen, dorsal kısımları palmar kısımlarından daha geniştir.

Metakarpal kemiklerin distal uçları yanlardan biraz basılmış küreyi andırmaktadır. Caput metacarpale denilen bu uçları transvers yönde az konvekstir. Dorsal yüzüne oranla palmar yüzü, daha fazla proksimale doğru uzanmıştır (4,5,6,7,8,9).

2.2.1.c. El Parmak Kemikleri (Ossa Digitorum, Phalanges Manus)

Başparmakta iki, diğer parmaklarda da üçer adet olmak üzere toplam 14 adet falanks bulunur. Proksimalden distale doğru 1., 2. ve 3. falanks diye isimlendirildiği gibi, phalanx proximalis, phalanx media ve phalanx distalis olarak da isimlendirilir. Her falanksın iki ucu ve bir de gövdesi bulunur.

Corpus phalangis denilen gövdesi, proksimalden distale doğru incelir. Dorsal yüzü uzun ekseni yönünde biraz konveks, transvers yönde ise belirgin şekilde konvekstir. Palmar yüzü de uzun ekseni yönünde biraz konkav ve transvers yönde ise düzcedir.

Basis phalangis denilen proksimal ucunun, birinci falankslardaki eklem yüzleri metakarpal kemiklerin küre şeklindeki distal uçları ile eklem yaparken, ikinci ve üçüncü falanksların proksimal konkav eklem yüzleri, bir üstteki falanksın makara şeklindeki distal uçları ile eklem yapar.

Birinci ve ikinci falanksların distal uçları, caput (trochlea) phalangis, makara şeklindedir. Palmar taraflarında eklem yüzleri daha fazla proksimale uzanmıştır. Eklem yüzünün orta kısmında sagittal yönde uzanan bir oluk bulunur. Üçüncü (başparmak için ikinci) falanksların distal uçlarında eklem yüzü bulunmaz. Buradaki tümseğe tuberositas phalangis distalis denilir. At tırnağına benzeyen bu kısmın dorsal tarafına tırnak yatağı oturur. Korpusları dorsal tarafa konveks, palmar tarafta ise düzdür (4,5,6,7,8,9).

2.2.2. El Eklemleri (Articulationes Manus)

El bileği kemikleri (ossa carpalia), el tarağı kemikleri (ossa metacarpalia) ve el parmağı kemikleri (phalanges manus) arasında oluşan tüm ekleme articulationes manus denilir (4,5,6,7,8,9).

2.2.2.a. Articulationes Carpi

Karpal kemikler arasında oluşan eklemlere articulationes carpi denir ve bunları da aralarında articulationes intercarpales ve articulatio mediocarpalis olmak üzere iki gruba ayrılır (4,5,6,7,8,9).

2.2.2.b. Articulationes Carpometacarpales

Karpal kemiklerle metakarpal kemikler arasında oluşan eklemlere articulationes carpometacarpales denir. Bunlardan birincisi olan başparmağın eklemi (art. carpometacarpalis pollicis) diğer 4 eklemden (art. carpometacarpalis II, III, IV, V) farklıdır.

Art. carpometacarpalis pollicis: Birinci metakarpal kemik ile os trapeziumun eyer şeklindeki yüzleri arasında oluşur. Diğer 4 eklemden daha hareketli olup bağlarla

kuvvetlendirilmiştir. Art. sellaris grubu bir eklem olduğundan iki ana ekseni ve birçok da tali ekseni vardır. Transvers eksende yapılan; başparmağın küçük parmağın ucuna yaklaşması hareketine fleksiyon ve uzaklaşmasına hareketine de ekstensiyon denir. Fakat bu hareketler normal fleksiyon ve ekstensiyondan farklı olması nedeniyle fleksiyona; oppozisyon, ekstensiyona da repozisyon denilmektedir. Sagittal eksende; başparmağın ikinci parmağa yaklaşmasına adduksiyon, uzaklaşmasına ise abduksiyon denir. Tali eksenleri de kullanmak suretiyle başparmağın ucu bir elips çizerek sirkumduksiyon hareketi yapar. Bundan dolayıdır ki;elin hareketinde başarmağın yeri çok önemlidir. Başparmaksız el, fonksiyonunun hemen hemen yarısını kaybeder ve bazı hareketleri de hiç yapılamaz (4,5,6,7,8,9).

2.2.2.c. Articulationes Intermetacarpales

2., 3., 4. ve 5.metakarpal kemikler proksimal uçlarındaki, kıkırdakla örtülü küçük yan yüzeyleri vasıtasıyla birbirleriyle yaptığı ekleme articulationes intermetacarpales denir (4,5,6,7,8,9).

2.2.2.d. Articulationes Metacarpophalangeales

Metakarpal kemiklerin distal uçları ile birinci falanksların proksimal konkav uçları arasında oluşan ekleme articulationes metacarpophalangeales denir. Eklem yüzünün şekline göre art. spheroideaya benzeyen bu eklemler, hareketleri bakımından daha ziyade art. ellipsoideaya benzemektedir. Bunlardan art. metacarpophalangeales I, eklem yüzlerinin şekline göre ginglymus grubu ekleme benzediğinden 30° lik sınırlı bir fleksiyon , ekstensiyon ve çok sınırlı bir sirkumduksiyon yaparken diğer eklemlerde fleksiyon, ekstensiyon, abduksiyon, adduksiyon, sirkumduksiyon ve biraz da rotasyon hareketi yapar. Parmakların birbirine yaklaşmasına adduksiyon, uzaklaşmasına da abduksiyon denilir (4,5,6,7,8,9).

2.2.2.e. Articulationes Interphalangeales

Birinci ve ikinci falanksların makara şeklindeki distal uçlarıyla, ikinci ve üçüncü falanksların buna uygun konkav proksimal uçları arasında olan ekleme articulationes interphalangeales denir. Sadece başparmakta iki falanks olması nedeniyle bir interphalangeal eklem bulunur. Ginglymus grubu eklem olup sadece transvers eksen etrafında fleksiyon ve ekstensiyon hareketleri yapabilirler. Birinci eklem (Proksimal) genellikle 100°lik, ikinci eklem (distal) 70°-80° lik bir fleksiyon yapabilir (4,5,6,7,8,9).

2.2.3. Elin Fasiaları

2.2.3.a. Fascia Superficialis ve Fascia Profunda

Önkolun ön yüzündeki ince yapılı ve deri ile birlikte kolayca hareket edebilen fascia superficialis, el bileği hizasında sağlam bir tabaka şekline dönüşür ve avuç ile parmakların ön yüzünde uzanır. Avuçta fascia superficialis bol miktarda yağ dokusu ihtiva eder ve iki yaprağını birbirinden ayırmak zordur. Fascia superficialis daha derininde bulunan fascia profundaya genellikle sıkıca yapışır. Fakat el bileğinde, avuçta ve parmaklardaki deri oluklarının bulunduğu yerlerde daha kuvvetli yapıda olup deriye sıkıca yapışmıştır. Fascia superficialisin derin yaprağı ile fascia profunda arasında belirgin bir fasial aralık bulunur. Bu aralık el sırtı derisinin karakteristik hareketliliğini sağlar. Fascia profunda, el bileğinde transvers yönde takviye olarak retinaculum musculorum extensorum, retinaculum musculorum flexorumu ve aponeurosis palmarisi oluşturur. Bu fasianın tenar kasları örten bölümüne fascia thenaris, hypotenar kasları örten bölümüne fascia hypothenaris denir (4,5,6,7,8,9).

2.2.3.b. Aponeurosis Palmaris

Aponeurosis palmaris üçgen şeklinde olup el ayasının orta kısmını kaplar. Tepesi retinaculum flexorumun distal kenarındadır. M. palmaris longusun kirişi aponeurosis palmariste sonuçlanır. Aponeurosis palmarisin tabanı, parmak köklerinde dört parçaya ayrılır. Her parçada iki banda ayrılır; bunlardan biri yüzeye deriye gider, diğeri derine parmak köküne gider. Burada tekrar iki banda ayrılır. Bu bandlar fleksor kirişleri iki yandan sarıp fibröz fleksor kılıflara (vaginae fibrosae digitorum manus) ve lig. metacarpale transversum profunduma karışarak sonuçlanır. Aponeurosis palmarisin görevi, üzerini örten derinin kendine sıkıca yapışmasına neden olarak elin yakalama işlevine yardımcı olmak ve el ayasındaki kirişleri korumaktır (4,5,6,7,8,9).

2.2.3.c. Vaginae Fibrosae Digitorum Manus

Parmakların ön yüzü, caput metacarpaleden basis phalangis distalise kadar, falanksların yanlarına tutunan, proksimal ucu açık, distal ucu ise kapalı ve distal falanksların tabanına tutunan sağlam bir fibröz kılıf ile örtülmüştür. Buna fibröz fleksör kılıflar (Vaginae

Fibrosae Digitorum Manus) denir. Fibröz kılıf falanksların ön yüzü ve interfalangeal eklemlerle birlikte, içinde parmakların fleksör kirişlerinin bulunduğu kapalı bir tünel oluşturur. Başparmaktaki bu osteofibröz tünelde m. flexor pollicis longusun kirişi bulunur. Diğer dört parmaktaki tünellerde ise m flexor digitorum superficialis ve profundusa ait kirişler vardır (4,5,6,7,8,9).

2.2.3.d. Vaginae Synoviales Digitorum

M. flexor pollicis longusun kirişi başparmağın osteofibröz tüneline girerek distal falanksın tabanına tutunur. Kirişi saran sinovial kılıf önkola girerek retinaculum musculorum flexorumun proksimaline doğru bir parmak uzanır; distalinde ise sonlanma yerine kadar uzanır.

M. flexor digitorum superficialis ve profundusa ait sekiz kiriş, dış yandan ortak bir sinovyal kılıfla sarılmıştır. Bu ortak kılıf önkolda, retinaculum musculorum flexorumun proksimaline doğru bir parmak kadar uzanır. Distalde, kılıfın iç yan parçası hiç kesintiye uğramaksızın, distal falanksın tabanına kadar küçük parmağa ait kirişlerin üzerinde uzanır. Kılıfın kalan parçası el ayasının proksimal transvers çizgisinde kapalı olarak sonlanır.

İşaret, orta ve yüzük parmaklarının fleksör kirişlerinin distal ucu digital sinovyal kılıfla (Vaginae Synoviales Digitorum) sarılıdır. Bu kılıf el ayasında distal transvers çizgide başlayıp distal falanksların tabanında sonlanır. Bu kılıfların işlevi uzun kirişlerin, retinaculum musculorum flexorum ve vaginae fibrosae digitorum manusun altında en az sürtünme ile ve rahatça hareket etmelerini sağlamaktır (4,5,6,7,8,9).

2.2.4. Elin Kasları

Elin palmar tarafı; Thenar, Hypothenar ve Orta olarak üç kompartımana ayrılır. Bu kompartımanları dolduran kaslar, carpometocarpal ve/veya metacarpophalangeal eklemlerde parmakların hareketlerini yaptırır.

2.2.4.a. Thenar Kaslar:

Bu kaslar, başparmağın hareketini yaptırır.

M. abductor pollicis brevis; thenar bölgenin en yüzeysel kası olup ince ve yassıdır. Başparmağa abduksiyon yaptırarak 2. metakarpal kemikle 90° lik bir açı oluşturur. Siniri: N. medianus.

M. opponens pollicis; Başparmağın oppozisyon hareketini yaptıran esas kastır. Bu hareket; fleksiyon + iç rotasyon + abduksiyon hareketlerinin bütünüdür. Objelerin yakalanmasında kerpeten tutma benzeri harekette başparmağın kullanılmasını sağlar. Siniri: N. medianus.

M. flexor pollicis brevis; M. abductor pollicisin medialinde bulunur. Caput superficiale ve caput profundum olmak üzere iki bölümü vardır. Önce 1. falanksa fleksiyon, daha sonra 1. metakarpal kemiğe fleksiyon ve iç rotasyon yaptırır. Siniri: Caput superficiale bölümü n. medianusdan caput profundum bölümü ise n. ulnaristen.

M. adductor pollicis; Caput obliquum ve caput transversum olmak üzere iki başı vardır. Başparmağa yaptırdığı adduksiyona ilaveten, oppozisyona da yardım eder. Başparmağın kerpeten benzeri sıkma hareketindeki gücünden sorumludur. Siniri: N. ulnaris.

2.2.4.b. Hypothenar Kaslar:

Bu kaslar, küçük parmağın hareketleri ile ilgilidir.

M. palmaris brevis; Elin ulnar tarafında derinin hemen altında bulunan çok ince ve dört kenarlı bir kastır. Buradaki deriyi kırıştırıp, hypothenar kabarıntıyı artırarak yuvarlak objelerin kavranmasına yardımcı olur. Siniri: N. ulnaris.

M. abductor digiti minimi; Elin ulnar kenarı boyunca uzanır. Küçük parmağa abduksiyon, bu parmağın 1. falanksına ise fleksiyon yaptırır. Siniri: N. ulnaris.

M. flexor digiti minimi brevis; M. abductor digiti miniminin radial tarafında ve aynı planda bulunur. Küçük parmağa fleksiyon yaptırır. Siniri: N. ulnaris.

M. opponens digiti minimi; M. flexor digiti minimi brevisin derininde bulunan üçgen bir kastır. Küçük parmağa oppozisyon yaptırır. Siniri: N. ulnaris.

2.2.4.c. El Ayasının Ortasında Bulunan Kaslar:

Mm. lumbricales; Dört adet ince uzun kas olup, solucana benzediği için m. lumbricalis denilmiştir. Bu kaslar, m. flexor digitorum profundusun kirişlerinden başlar. Lumbrikal kaslar, başparmak hariç diğer dört parmağın radial taraflarında uzanarak art. metacarpophalangeanın palmar tarafından geçer ve ait oldukları parmakların dorsal aponeurozlarında sonlanır. 2 – 5. parmakların proksimal falankslarına fleksiyon, diğer falankslarına da ekstensiyon yaptırır. Siniri: 1. ve 2. lumbrikaller n. medianustan, 3. ve 4. lumbrikaller ise n. ulnaristen innerve olur.

Mm. interossei; Metakarpal kemikler arasında bulunan 7 adet kastır. M. interossei dorsales ve m. interossei palmares olmak üzere iki gruba ayrılır. M. interossei dorsales; Dört adet kas olup, 2 – 5. parmaklara abduksiyon yaptırır. M. interossei palmares; Üç adet olup, tutundukları 2., 4. ve 5. parmaklara adduksiyon yaptırırlar. İnterosseos kaslar, primer fonksiyonlarına ilaveten, lumbrikal kaslar gibi 2 – 5. parmakları birinci falankslarına fleksiyon, diğer falankslara da ekstensiyon yaptırırlar. Her iki grup kas da N. ulnaris tarafından uyarılır (4,5,6,7,8,9).

2.2.5. Elin Arteriyel Dolaşımı

Elin ve parmakların beslenmesini a. brachialisin terminal dalları olan a. radialis ve a. ulnaris sağlar.

2.2.5.a. A. Radialis

A. brachialisin iki terminal dalından daha ince ve dış tarafta olanıdır. Önkoldaki seyrini, fossa cubitinin orta noktasının proc. styloideus radiinin iç kısmına birleştiren bir çizgi ile gösterebiliriz. A. brachialis ile a. radialis aynı doğrultuda bulunur. Bu nedenle bazı yazarlar a. radialisi a.brachialisin terminal dalı, a. ulnarisi ise yan dalı olarak kabul ederler.

A. radialis, önkolda a. recurrens radialis, r. carpalis palmaris ve r. palmaris superficialis

dallarını verir. El bileğine geldiğinde başparmağın ekstensor kas kirişlerinin derininde r. carpalis dorsalisi verir. R. carpalis dorsalis, karpal bölgeyi transvers yönde çaprazlayarak elin medial tarafına uzanır. Burada a. ulnarisin r. carpalis dorsalisi ve a. interossea anterior ve posteriorun dalları ile ağızlaşarak rete carpale dorsalenin oluşumuna katılır. Bu damar ağından a. metacarpale dorsalis (II, III ve V) denilen üç adet arter çıkar. Bu arterler 2., 3. ve 4. dorsal interosseal kasların dorsal yüzünde parmak köklerine doğru uzanırlar. Burada a. digitalis dorsalis denilen iki uç dallarına ayrılırlar ve ait oldukları parmakların birbirine bakan yüzlerinde 2. falanksa kadar uzanırlar. Bu dallar, arcus palmaris profundusun dalları olan a. digitalis palmaris propriuslar ile anastomoz yaparlar. A. metacarpea dorsalisler, başlangıç yerleri yakınında proksimal delici dalları (r. perforans proximalis) aracılığı ile arcus palmaris profundusla, parmak kökleri yakınında ise distal delici dallar (r. perforans distalis) aracılığı ile arcus palmaris superficialisin a. digitalis palmaris communisleri ile anastomoz yaparlar.

A. radialis, 1. dorsal interosseal kasa girerken a. metacarpale dorsalis I dalını verir. Parmak kökü hizasında ikiye ayrılarak 1. ve 2. parmakların komşu yüzlerinde dağılır. Başparmağın radial tarafında uzanan dal ise doğrudan a. radialisten çıkar.

A. radialis, elde 1. interosseal aralıkta m. interosseus dorsalis I ile m. adductor pollicisin oblik başı arasında a. princeps pollicis dalını verir. Bu dal birinci metakarpal kemik ve başparmağın ulnar tarafından distale doğru uzanır. Burada m. flexor pollicis longusun kirişinin derininde bulunur.

A. princeps pollicisin yakınında a. radialisten, a. radialis indicis ayrılır. M. interosseus dorsalis I ile m. adductor pollicisin transvers başı arasında distale doğru uzanır. İşaret parmağının radial tarafında seyreder ve a. digitalis palmaris proprius ile ağızlaşır. M. adductor pollicisin transvers başının distal kenarı hizasında a. princeps pollicis ile ağızlaşır ve arcus

palmaris superficialise bağlanan bir dal verir. A. princeps pollicis ve a. radialis indicis, bazen tek kütük şeklinde çıkabilir. Bu kütüğe a. metacarpea palmaris I denilir.

A. radialisin kavis şeklindeki son bölümüne arcus palmaris profundus denilir. Bu kavsi ulnar tarafta a. ulnarisin r. palmaris profundusu tamamlar. Metakarpal kemiklerin proksimal uçları hizasında bulunan bu damar kavsi, m. interosseus palmarislerin yüzeyelinde, m. adductor pollicisin oblik başı, fleksor kas kirişleri ve m. lumbricalislerin de derininde bulunur. Arcus palmaris profundus % 63 oranında n. ulnarisin derininde, % 34 oranında yüzeyelinde ve % 2,5 oranında da n. ulnarisi çevrelemiş şekilde çift olarak bulunur.

Arcus palmaris profundusun konveks yüzünden ayrılan üç adet aa. metacarpales palmaresler interosseal kasların palmar yüzünde parmak köklerine doğru uzanırlar. Burada arcus palmaris superficialisin a. digitalis palmaris communis dalları ile ağızlaşırlar.

Arcus palmaris profundusdan ayrılan üç adet rr. perforantes 2., 3. ve 4. interosseal
aralıktaki interosseal kasları delerek elin dorsaline geçerler. Burada a. metacarpea dorsalislerle ağızlaşırlar. Arcus palmaris profundusun proksimale bakan konkav tarafından ayrılan dallar, rete carpale palmarenin oluşumuna katılırlar (4,5,6,7,8,9).

2.2.5.b. A. Ulnaris

A. brachialisin iki terminal dalından daha kalın olanıdır. Önkolda a. recurrens ulnaris ve a. interossea communis (a. interossea anterior ,a. interossea posterior) dallarını; el bileğinde r. carpalis dorsalis ve r. carpalis palmaris dallarını verir. R. carpalis dorsalis başlangıç yerinin yakınında verdiği ince bir dal, 5. parmağın dorsal yüzünün ulnar tarafında uzanır.

A. ulnarisin eldeki kavisli distal kısmına arcus palmaris superficialis denilir. Bu kavsi genellikle radial tarafta a. radialisin r. palmaris superficialisi tamamlar. Bu kavsi bazen a. radialis indicis, a. princeps pollicis veya a. comitans nervi mediani tamamlayabilir. Bu arkusun distale bakan konveks yüzünden ayrılan üç adet a. digitalis palmaris communisler, 2., 3. ve 4. lumbrikal kasların üzerinde parmak köküne doğru uzanırken, arcus palmaris profundustan gelen aa. metacarpea palmaresi alırlar. Parmak köklerinde aa. digitales palmares proprii denilen iki terminal dala ayrılırlar. Bu dallar başparmak hariç diğer parmakların birbirine bakan yüzlerinin palmar yarılarında, parmak ucuna kadar sinir dalları ile birlikte uzanırlar. Parmak ucunda ve deri altı bağ dokusu içinde çok sayıda dallara ayrılarak birbirleriyle anastomoz yaparlar. A. digitalis dorsalisler 2. falanksa kadar uzanabildiği için, sadece 1, falanksa kadar olan bölümü besleyebilirler. 2. ve 3. falanksların dorsal kısımları ile

tırnak yatağını da, a. digitalis palmaris proprialar besler. Küçük parmağın ulnar tarafında uzanan a. digitalis palmaris proprius, a. ulnarisin dalıdır (4,5,6,7,8,9).

Distal falanksın, tırnak yatağının ve özellikle periosteumun vasküler anatomisi için 14 kadavra örneği ile yapılan çalışmada; ulnar arter yoluyla Batson's No. 17 içeriği enjekte edilip % 30'luk KOH ile kısmen aşındırıldıktan sonra büyütme altındaki dikkatli incelemeler sonucu oldukça tutarlı arteriel vasküler yapı gösterilmiştir. Buna göre; parmak damarları, DİF eklemi extensor tendonun insertio ve kılıfının lateral veya hafifçe palmarında çaprazlar ve distal falanksın tabanından başlayan geniş bir kollateral ağı başlatır. Palmar taraftan ulnar ve radial arterlerin yaklaşık proksimal 1/3'ü distal falanksa komşu hassas bir kemer oluşturur. Bundan distal falanksın gövde ve boyun kısmını sardıktan sonra tırnak yatağı ve periosteuma güzel ve geniş bir ağ oluşturmak amacıyla dorsale geçer. Daha distaldeki damarlar distal falanksın tepesi etrafında dorsal tepe kemerini oluşturmak üzere distal falanksın tepesini sararlar. Buradan distal falanksın tepesini ve periosteumu besleyen ince damarlar çıkar (Şekil 1).

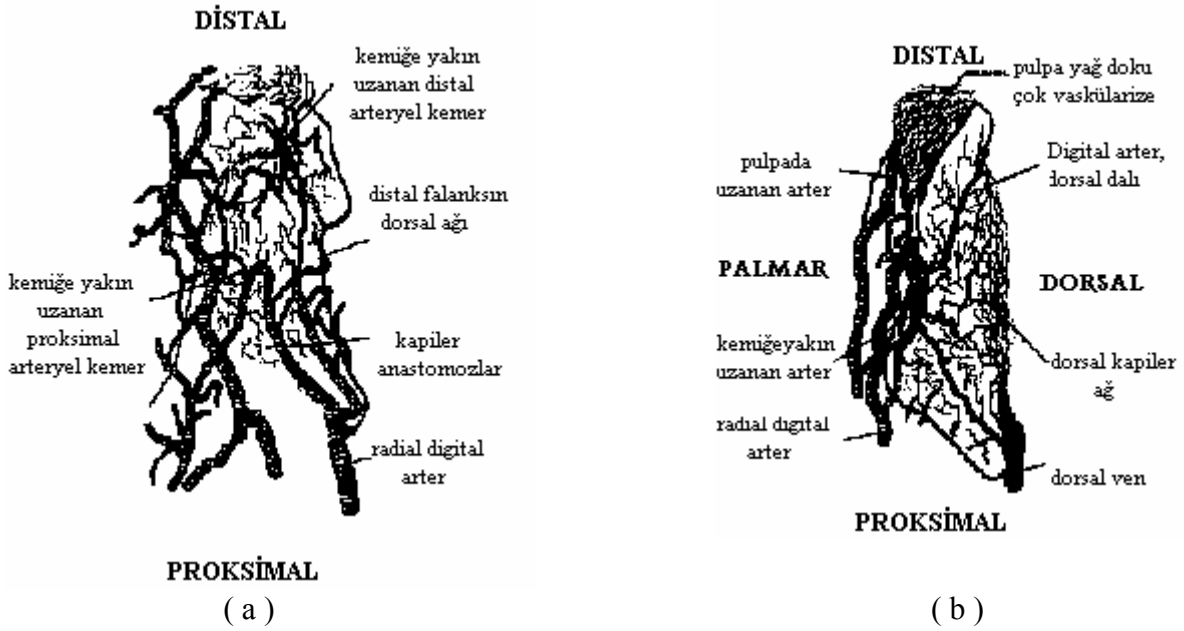

Şekil.1. (a): Distal falanksın mikroanatomik palmar şematik görünümü
(b): Distal falanksın mikroanatomik lateral şematik görünümü

Örnekler % 10'luk formalin içinde 3 hafta fikse edilip artan konsantrasyonlarda alkol içinde 24 saat dehidrate edildikten sonra 1/5 oranındaki aseton ve plastik içine 48 saat daldırılıp (SPURR metods) 65 derecede 72 saat bekletildikten sonra seçilen bloklar elmas kesici ile inceltildi ve lunula ve eponychiumun 4 mm proksimalinde yapılan kesit

incelemelerinde; distal falanksın palmar tarafında geniş arterioller ve periost yüzeyi çevresinde çok sayıda diğer dallar gösterilmiştir (10).

Bu anatomik yapıdan dolayı Yamano (11) tarafından parmak ucu amputasyonlarının sınıflandırılması;

Zone I : tırnak basaline kadar distal amputasyon

Zone II : DİF eklem ile tırnak basali arasındaki amputasyon

Zone III : DİF ekleminin proksimalindeki amputasyon şeklinde yapmıştır (11,12,13,14) (Şekil 2).

Distal digital replantasyonda mikrovasküler anatomi çok önemlidir. Bazı otörler (15,16) parmağın arteriel ve venöz sistem anatomisini göstermişlerdir. Distal falanksın tabanındaki digital arterlerin çapı 0.4-0.7 mm ve terminal dalları 0.3-0.5 mm'dir. Chenge ve arkadaşları (17) ile Foucher ve Norris (13) santral terminal dalların anastomoz için optimal çapa sahip olduklarını belirttiler. Bununla beraber radial veya ulnar yan terminal dallarında anastomoz

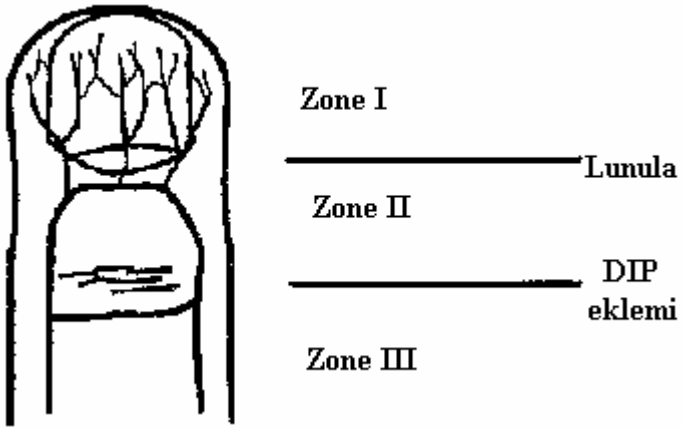

Şekil 2. Distal digital replantasyonda vasküler anatomi ve zonlar

için yeterli çapa sahip olduğunu gösterdiler. Foucher ve Norris, 13 yıllık tecrübelerine göre distal kemerin orta dalı genellikle diğerlerinden daha gelişmiştir (Şekil 3). Arteriel anastomozlar, terminal arteriel dalların anastomoz kemeri seviyesinde uygulanarak parmakların medial tarafındaki arterler lateral tarafındakilere göre daha büyüktür (12).

58 replantasyonun 38'i (% 65.5'i) başarılı idi. Zone I, II ve III arasında sağ kalım oranları açısından istatistiki anlamlı fark yoktur. (Zone I : % 63.1, Zone II : % 67.8 ve Zone III : % 63.6) (13).

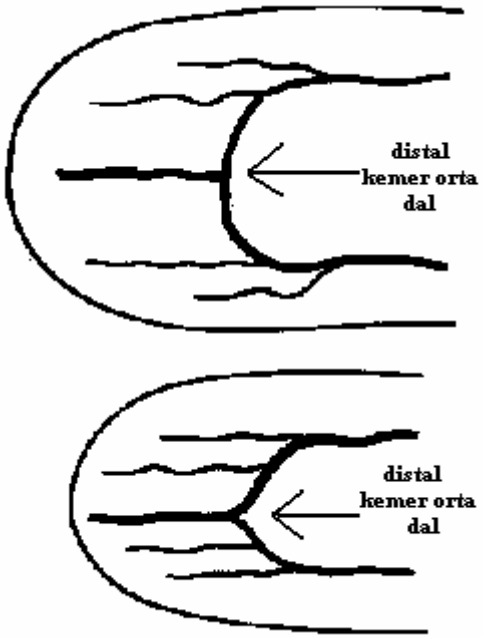

Şekil 3. Distal vaskülarizasyonun iki tipinin anatomik görünüşü

2.2.6. Elin Venöz Dolaşımı

El ve el parmaklarının venleri yüzeyel ve derin olmak üzere iki grupta toplanır. Bu iki grup ven, belirli aralıklarda birbirleriyle anastomoz yaparlar. Yüzeyel grup venler derinin hemen altında ve yüzeyel fasianın iki yaprağı arasında bulunurlar. Derin venler ise arterlerle birlikte uzanırlar ve yanındaki arterin ismini alır. Derin venlerde daha fazla olmak üzere her iki grupta da kapakçık bulunur. Yüzeyel venler travmaya daha çok maruz kaldıkları için duvarları derin venlerinkinden daha kalındır.

2.2.6.a.Yüzeyel Venleri

Vv. digitales dorsales parmakların yan kenarları boyunca uzanırlar ve oblik seyreden venlerle ve birbirleri ile anastomoz yaparlar. Komşu iki parmağın venleri birleşerek metakarpal bölgede üç adet v. metacarpalis dorsalisi oluştururlar. Bunlar el sırtında bulunan rete venosum dorsale manusda sonlanır. Bu ağın radial kısmı, işaret parmağının radial tarafından ve başparmaktan gelen v. digitalis dorsalis ile birleşerek proksimalde v. cephalica olarak uzanır. Venöz ağın ulnar kısmı ise, küçük parmağın ulnar tarafındaki dorsal digital veni olarak proksimalde v. basilica olarak uzanır. Bu venöz ağdan çıkan bir anastomotik dal v. cephalica veya v. basilica ile önkolun ortalarında birleşirler.

V. digitalis palmarisler v. intercapitularisler aracılığı ile v. digitalis dorsalislere bağlanır. Bunlar eminentia thenaris veya eminentia hypothenarisdeki ven pleksusuna açılırlar ve el bileğinin palmar yüzünü çaprazlarlar.

Kaplan (1965), anatomik disseksiyon için distal venlere enjeksiyonun güçlüğünü bildirdi (18), fakat Madelenat's metodu ile intraosseöz enjeksiyon çok başarılı olduğunu Lucas, 1984'te gösterdi (19). Özellikle, baş parmakta digital venöz sistemi için üç enjeksiyon metodu kullanılarak incelediler:

1. Radial ve ulnar arterlere lateks, boya ve radyoopak madde enjekte edilerek kapillerler ve venöz sistem dolduruldu,
2. Para-ungal alanda küçük distal venlere enjeksiyon yapıldı,
3. Madelenat metodu ile distal falangeal medüller boşluğa enjeksiyon yapıldı (1971).

Bu çalışmada yazarlar, baş parmağın volar venlerini gösterdiler. Güvenli distal falangeal medüller enjeksiyonun zor olmakla beraber radyografik kontrolü yapılamadı. Pratikte birinci metod distal venlerin gösterilmesinde çok güvenilirdi. Genellikle damar içi madde olarak lateks kullanıldı ama arteriel enjeksiyonlarda Micropaque HD kullanıldı. Her iki metodda da venöz sistem radyografik olarak ve disseksiyonda çok iyi bir şekilde gösterildi.

Distal falanks seviyesinde çeşitli volar venler (3 veya daha fazla) gösterildi. İnterfalangeal pilinin proksimalinde düzenli kemerler olarak şekillendi. Parmağın her iki yanlarında da dorsal venlerin proksimal falanks seviyesinde bu venöz ağa drene oldu. Bununla oblik venöz sistem şekillendi ve dorsal venlerle ağızlaştı. Oblik venlerde toplanan venöz kan elin radial kenarı boyunca yer alan tenar ağa drene olduğu baş parmağın volar yüzeyinin radialini gösteren şekilde gösterilmiştir. Bu tenar sistemi de volar el bileği venlerine ya da snuff box içindeki venlere drene olur. Dorsal venöz ağ; distal oblik pulpa venleri, para-ungal venler ve oblik sistem olarak tanımlanan venlerin üstündeki venlerden orijinlenir.

Şekil 4, 1975'de Madelenat'ın tanımladığı esas olan bir şekildir. Yüzeyel subkutanöz sistem olan digital volar venöz sistem, parmakta dorsal, volar ve venöz ağ sistemini göstermektedir. Yapılan disseksiyonda venler , digital arterlere % 85 eşlik etmektedir. Kaplan ve diğer otörlere göre (Eaton, 1968; Lucas, 1984) ; digital nörovasküler bantla ilgili venöz ağ, venöz şablonun rasgele küçük damarlardan biridir ve digital artere eşlik eden basit uzun ven seyrek görülür.

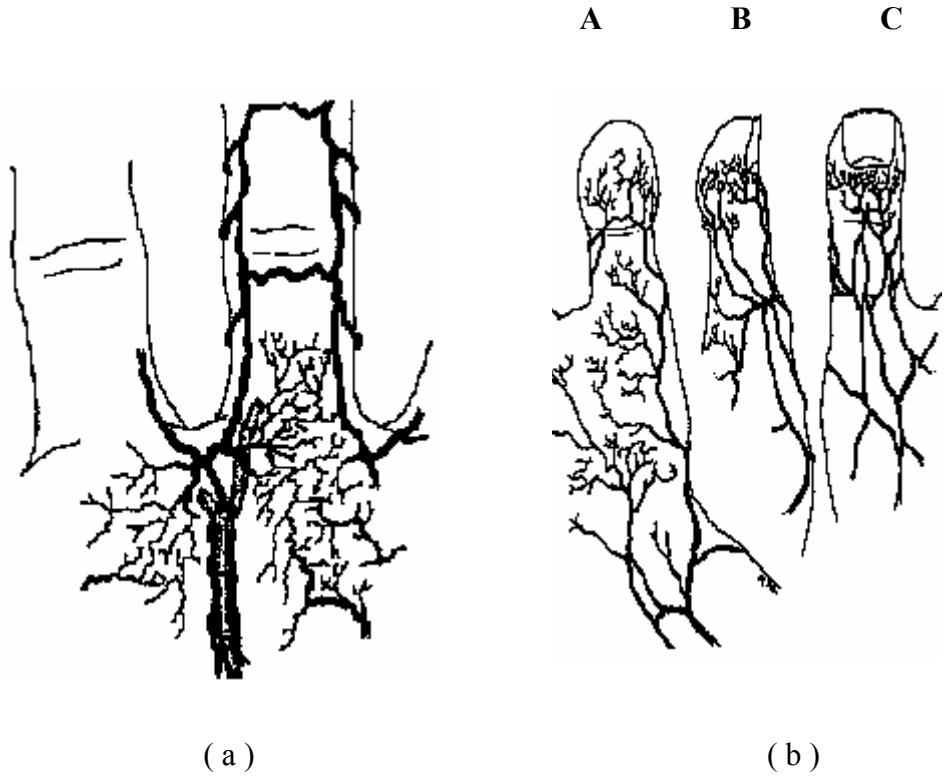

Şekil 4. (a) Madelenat'ın tanımladığı volar venöz drenaj
(b) Başparmağın venöz drenajı
(A. volar görünüş; B. radial görünüş; C. Dorsal görünüş)

Baş parmağın volar venleri düzenli yapılar olduğu ve rölatif kolaylıkla anastomoz edilebildiği bu vaka ile bildirilmiştir. Bunun içindir ki; daha az kesin metodlara güven duymaksızın interfalangeal eklemde veya distalindeki amputasyonların revaskülarizasyonu için izin verir. Baş parmağın dorsal yüzeyinin çoğu boyunca uzanarak dorsal sisteme döküldüğünden buranın mikrocerrahisinde cerrah proksimal falangeal seviyede oblik venlerle distal volar yüzeydeki venöz sistemin dolaşımını bilerek uyanık olmalıdır (20).

2.2.6.b. Derin Venleri

Arterlerin oluşturduğu arcus palmaris superficialis ve arcus palmaris profundusa eşlik eden venlere, arcus venosus palmaris superficialis ve arcus venosus palmaris profundus denilir. Bunların dalları arterlerin dallarına uymaktadır .V. digitalis palmarislerin birleşmesiyle oluşan v. digitalis palmaris communisler yüzeyel venöz kavse, v. metacarpalis palmarisler ise derin venöz kavse açılır. A. metacarpalis dorsalislerle birlikte uzanan v.

metacarpalis dorsalisler, v. metacarpalis palmarislerden delici dallar alır ve vv. radiales ile el sırtındaki venöz ağa açılırlar.

2.2.7. Elin Duyusu

2.2.7.a. N. Radialis

Plexus brachialisin en kalın dalıdır ve fasciculus posteriorun distale doğru uzantısı şeklinde görülür. N. radialis kol ve önkoldaki ekstensör kaslar ile bu kasları örten deride dağılır. Kolda, rr. musculares, n. cutaneus brachii posterior, n. cutaneus brachii lateralis inferior ve n. cutaneus antebrachii posterior dalarını verir. Önkolda ise r. superficialis, r. profundus ve rr. musculare dallarını verir. R. superficialis el bileğinin dorsal tarafına geldiğinde lateral ve medial dallarına ayrılır. Lateral dalı daha ince olup başparmağın radial taraf derisinde dağılır ve n. cutaneus antebrachii lateralisin palmar dalı ile bağlantı kurar. Medial dalı elin sırtında r. communicans ulnaris denilen bir dal vasıtasıyla n. ulnaris ile bağlantı kurar. Daha sonra nn. digitales dorsales denilen dallarına ayrılır. Bu dallar el sırtının 3,5 parmağının (bazen 2, 5) derisini innerve eder.

2.2.7.b. N. Medianus

Fossa axillariste fasciculus lateralisden ayrılan radix lateralis ile fasciculus medialisden ayrılan radix medialisin, a. axillarisin ön tarafında birleşmesiyle oluşur. N. medianus dirsek eklemine kadar olan bölümünde dal vermez. Rr. musculares (önkolda), n. interosseus (antebrachii) anterior, r. palmaris nervi mediani, rr. musculares (avuçtaki), nn. digitales palmares communes ve nn. digitales palmares proprii dallarını verir. R. palmaris nervi mediani, fascia antebrachiiyi el bileğinin hemen yukarısında delerek yüzeyelleşir ve medial-lateral olmak üzere iki dalına ayrılır. Bu dallar thenar bölge derisinde dağılır. Nn. digitales palmares communes; n. medianus, retinaculum flexorumun derininde canalis carpiden geçer geçmez çoğunlukla sensitif liflerden oluşan ve n. digitalis palmaris communis denilen üç dala ayrılır. Bunlar da, n. digitalis palmaris proprius denilen uç dallarına ayrılır ve parmak arterleri ile birlikte parmakların yan-palmar kenarlarında ucuna kadar uzanır. N. digitalis palmaris communislerden birincisi (radial tarafta) üç dala ayrılır. İlk ikisi başparmağın her iki tarafında, üçüncüsü ise işaret parmağının radial tarafında dağılır. Bu üçüncü dal ayrıca I. lumbrikal kasa da somatomotor dal verir. N. digitalis palmaris communisin ikincisi, II. lumbrikal kasa bir somatomotor dal verdikten sonra işaret ve orta parmakların kökleri arasında ikiye ayrılarak (n. digitalis palmaris proprius) bu parmakların birbirine bakan yüzlerinde uzanırlar. N. digitalis palmaris communisin üçüncüsü seyrek olarak III. lumbrikal kas hem n. ulnarisden, hem de n. medianusdan innerve olur. Orta ve yüzük parmaklarının kökünde iki dalına ayrılarak (n. digitalis palmaris proprius) bu

parmakların birbirine bakan yüzlerinde uzanırlar. Yüzük parmağına uzanan dalı n. ulnaristen r. communicans denilen bir dal alır. Nn. digitales palmares proprii; n. digitalis palmaris communislerin parmaklarda dağılan terminal dallarıdır. N. medianusa ait olan bu lifler, dağıldığı ilk 3,5 parmağın palmar yüzleri ile bu parmakların dorsalinde son iki falanks (başparmağın son) üzerindeki deriyi innerve eder. Bu sinirler parmak uçlarında iki dala ayrılır. Bunlardan birisi parmak ucunda, diğeri de tırnak yatağında (matrix unguis) dağılır.

2.2.7.c. N. Ulnaris

Plexus brachialisin terminal dallarından olup fasciculus medialisin aşağıya doğru bir devamı şeklindedir. N. ulnaris dirsek eklemine kadar olan bölümünde dal vermez. Bundan sonra rr. articulares, r. cutaneus palmaris, rr. musculares, r. dorsalis nervi ulnaris ve r. palmaris nervi ulnaris dallarını verir. R. cutaneus palmaris, retinaculum flexorumun yakınında derin fasiayı delerek yüzeyelleşir. Retinaculumun üzerinden geçerek avuç derisinde dağılır. R. dorsalis nervi ulnaris, dorsal tarafta el bileği ile elin ulnar tarafında ilerleyerek iki bazen de üç dalına ayrılır. Nn. digitales dorsales denilen bu dallardan birincisi küçük parmağın dorsal yüzünün ulnar tarafında, ikincisi 4. ve 5. parmağın birbirine bakan yüzlerinde, bulunduğu zaman üçüncü dal da 3. ve 4. parmakların birbirine bakan yüzlerinde ayrıca dorsal yüzlerinde dağılır. Buna göre el sırtında, n. ulnaris ve n. radialisin dağıldığı bölgeler varyasyon göstermektedir. Çoğu kez parmakların radial 3,5'u n. radialis, ulnar 1,5'u da n. ulnaris tarafından, ancak bazen de 2,5'u n. radialis, 2,5' u da n. ulnaris tarafından innerve edilir. Bu dorsal dal küçük parmakta sadece ilk iki, yüzük parmağında ise ilk falanks üzerindeki deride dağılır. Daha distalde bulunan deriyi ise n. ulnarisin n. digitalis palmaris propriusundan parmağın dorsaline gelen dallar innerve eder. Yüzük parmağının son iki falanksının radial tarafı n. medianusdan innerve olur. R. palmaris nervi ulnaris, n. ulnarisin terminal dalları olup, retinaculum flexorumun yüzeyelinden ve os pisiformenin de radial tarafından a. ulnaris ile birlikte geçerek avuca girer. Burada m. palmaris brevisin derininde bulunan sinir, r. superficialis ve r. profundus olmak üzere iki dalına ayrılır. R. superficialis, 4. parmağın ulnar yarısı ile 5. parmağın palmar yüzünde dağılır.

2.3. Tırnak (Unguis)

İnsandaki tırnaklar, hayvanlardaki pençelemenin koruyucu rolünü kaybetmişlerdir. Tırnak, pulpaya destek sağlarken küçük objeleri toplamaya, tam yakalamaya izin verir ve pulpa duyarlılığını arttırır (21).

Parmakların distal falanksının dorsal tarafında bulunan tırnak, 0,5-0,75 mm kalınlığında, yassı, boynuzumsu elastik yapılardır. Her bir tırnağın konveks bir dış yüzü, konkav bir de iç yüzü bulunur. Yaklaşık dikdörtgen şeklinde olan dış yüzü, sagittal (daha

konveks) ve longitudinal yönlerde konvekstir. İç yüzü, derinindeki dokulara yapışıktır. Şekli, şahıslar arasında hayli varyasyon gösterdiği gibi, aynı şahsın tırnakları da birbirinden farklıdır. İntrauterin hayatın 9. Haftasında oluşmaya başlar ve 12. haftada da tamamen teşekkül eder.

Tırnağın etin içine gömülü olan proksimal kısmına radix unguis, görünen ve derinindeki yumuşak dokuya yapışık olan kısmına da corpus unguis denilir. Uzayan serbest uç kısmına margo liber, deriye gömülü iki yan kısmına margo lateralis ve radix unguisin göremediğimiz kenarına ise margo occultus denilir. Margo lateralis ile radixi örten deriye vallum unguis denilir. Radix unguis yaklaşık 5 mm derinliğindeki bir deri cebi içine girer. Bu cebin tırnağa bakan iç yüzünü, derinin stratum corneum tabakasının cepte devam eden kısmı örter. İşte tırnak kökünün dış yüzünü örten bu ince tabakaya eponychium denilir. Eponychium, lunulaya doğru biraz uzanarak, zar yapılı bir kenar oluşturur. Bu zar yapıya perionyx denilir. Parmak ucundaki stratum corneum, tırnağın serbest kenarının (margo liber) konkav yüzünde kalınlaşarak hyponychium denilen dar bir kenar oluşturur. Tırnağın uzayarak kesilen kısmı, derinin stratum corneum tabakasına uyar. Derinindeki doğurucu tabaka, yani matrix unguis de derinin stratum germinativum tabakasına uyar. Tırnak (stratum corneum) ve matrix unguis (stratum germinativum) birbirine sıkıca yapışıktır. Matrix unguisin radix unguis ve lunulanın altında kalan bölümü, tırnağın uzamasında önemli rol oynar. Matrix unguisin derin yüzünde birbirine paralel uzunlamasına seyreden kenarlar bulunur. Bu kenarlar arasında oluşan oluğa ise, daha derinde bulunan corium tabakasındaki papillalarının oluşturduğu kenarlar girer. Corium tabakasındaki papillalar uzunlamasına sıralar oluşturur.
Tırnağın büyük bölümünün altındaki dermis (corium) tabakası kalın ve damardan zengindir ve yüzeyelindeki tırnağın yarı geçirgen olması nedeniyle, tırnak da kırmızımtırak görülür. Radix unguisin derinindeki dermis (corium) tabakası ise ince, papillaları küçük, düzensiz ve az damarlıdır. Burada tırnak, coriuma sıkıca yapışık olmayıp sadece temas halindedir ve bu nedenle de beyaz renkli görülür. Tırnak kökü yakınında yarımay şeklinde görülen bu yapıya lunula denilir ve en iyi baş parmakta görülür. Tırnağın üzerine oturduğu matrix unguis ile daha derinindeki corium tabakalarına birlikte, tırnak yatağı denilir. Tırnağın altında corium tabakasındaki papillalarda bol miktarda Meissner cisimcikleri bulunur. Dokunma duyusuna karşı hassas olan bu hücreler, distal falanks ve tırnak arasında sıkıştırarak uyarılırlar. Bu nedenle duyular daha iyi algılanır ve tırnağımız herhangi bir nedenle sıkışırsa, şiddetli ağrılar duyarız. Tırnak yatağı altındaki kollagen dokuda az sayıda sinir sonlanması bulunur. Meissner cisimcikleri tırnak yatağının yüzeyel tabakalarında ve tırnak matriksi altındaki yumuşak

dokuda gözlenir. Meissner cisimciğinin sayısı, tırnak yatağının 1/3 distal parçasında 13.3 mm^2 iken tırnak matriksi altındaki yumuşak dokuda 6.6 mm^2 dır (22).

Tırnak, yaz aylarında daha fazla olmak üzere, günde ortalama 0,1 mm uzar. Bu uzama, uzun parmaklarda daha fazla, kısa parmaklarda daha az olmak üzere,parmakların uzunlukları ile doğru orantılıdır. Tırnak normalde haftada 1 mm kadar uzar (23).

2.4.Pulpa

Distal falanksların palmar derisi, yüksek derecede özelleşmiş dokudur. Palmar deri parmakların pulpalarını yapar. Pulpalar gerçek duyusal organlardır. Bu açıdan elin fonksiyonlarına sağladığı katkı çok büyüktür. Pulpaların birçok duyu sonlanmalarına ek olarak önemli kavrama-yakalama fonksiyonları da vardır. Pulpaların yapısı yakalama ve kavrama için mükemmel şekilde adapte olmuştur. Papiller krestler ve ter bezleri iyi adezyonu sağlarlar. Deri altı dokusu kalındır ve küçük fibröz yağ ile dolu kompartımanlardan meydana gelen fibröz septalar ile ayrılan yağ dokusundan oluşur. Septa, periosteum ve dermis arasındaki birleşmeyi sağlar ve bu etki derinin kemiğin üzerinde kaymasının sınırlandırılmasında rol oynar. Parmak ucu için desteklik sağlayan tırnak ve kemiğe karşın pulpa fiksedir (21).

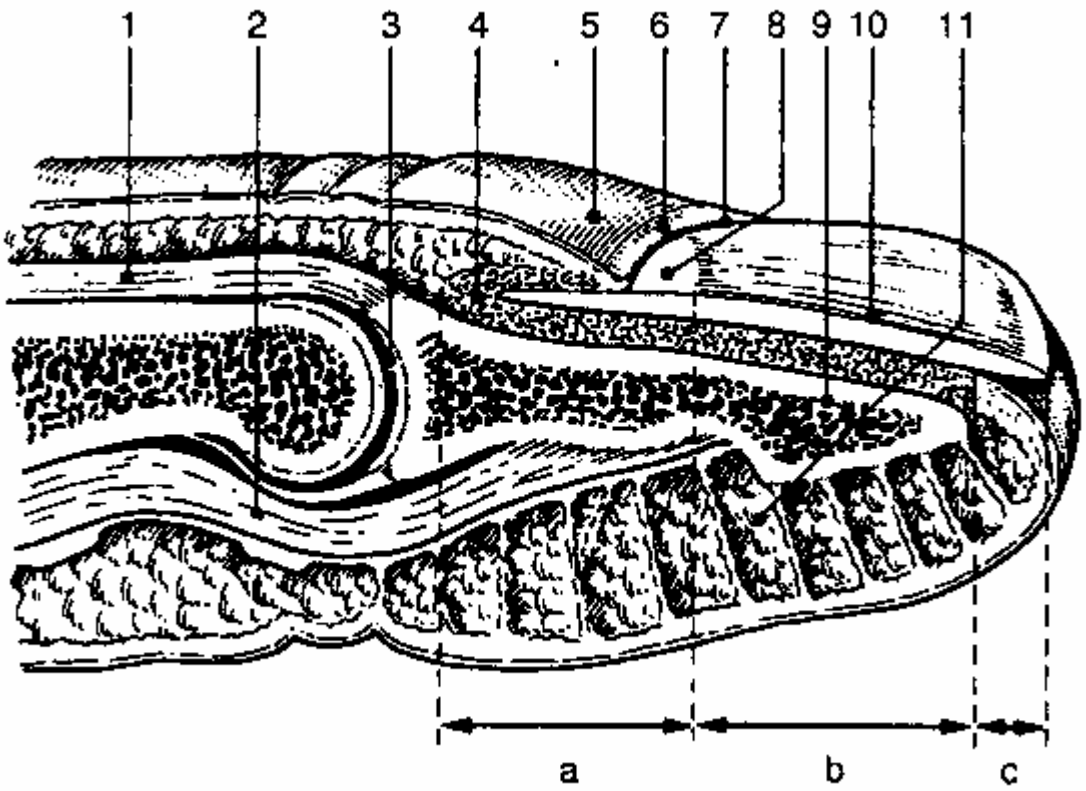

a) tırnak matriksi

b) tırnak yatağı

c) hyponychium

1) m. extensor digitorumun tendonu

2) m. flexor digitorum profundusun tendonu

3) distal interfalengeal eklem

4) tırnak oyuğu

5) dorsal deri

6-7) eponychium

8) lunula

9) distal falanks

10) tırnak

11) pulpa

2.4.1. Duyu Organı Olarak Pulpa

Somatik duyular, 3 fizyolojik tipe ayrılırlar: 1- vücudun bazı dokularının mekanik yer değiştirmesi ile uyarılan, dokunma ve pozisyon duyularını içeren mekanoreseptif somatik duyular; 2- sıcak ve soğuğu algılayan termoreseptif duyular; 3- dokularda hasar yapan herhangi bir faktör tarafından aktive edilen ağrı duyusu (24).

Dokunma duyuları, dokunma , basınç, vibrasyon ve gıdıklanma duyularını, pozisyon duyuları ise statik pozisyon ve hareketin hızı gibi duyuları içerir.

Dokunma , basınç ve vibrasyon genelde ayrı duyular olarak sınıflandırılsa da, hepsi aynı tip reseptörler tarafından algılanır. Bunların arasında 3 temel fark vardır:

1. Dokunma duyusu genel olarak deri veya hemen deri altındaki dokularda bulunan dokunma reseptörlerinin uyarılması sonucu ortaya çıkar;

2. Basınç duyusu genellikle daha derin dokuların deformasyonları ile oluşur;

3. Vibrasyon duyusu, hızlı, tekrarlayıcı duysal sinyallerle oluşur, fakat dokunma ve basınç ile ilgili bazı reseptörler kullanılır, bunlar özellikle hızlı adapte olan reseptörlerdir.

2.4.2. Duyu Reseptörleri

Birbirinden farklı en az altı tip dokunma reseptörü bilinmektedir. Bunlar:

1. Derinin her tarafında ve diğer bazı dokularda bulunan, dokunma ve basınca duyarlı bazı serbest uçlarıdır.

2. Özel duyarlılıkta bir dokunma reseptörü olan Meissner korpüskülüdür. Bu reseptörde kapsül içinde bulunan uzun sinir uçları büyük myelinli (Aβ tipi) bir duyu siniri lifini uyarır. Kapsülün içinde pek çok dallanmış terminal sinir filamentleri bulunur. Bu reseptörler derinin (tüysüz deri denilen) kılsız kısımlarında ve kısmen parmak uçlarında, dudaklarda ve dokunma duyularının uzamsal karakteristiklerini ayırt etme yeteneğinin yüksek derecede gelişmiş olduğu diğer deri bölgelerinde bol miktarda bulunur. Özellikle pulpada çok sayıda bulunur (350 cm^2) (21). Meissner korpüsküllerinin uyarıldıktan sonra saniyenin fraksiyonları kadar kısa sürelerde adaptasyon göstermeleri, bunların düşük-frekanslı vibrasyona duyarlı oldukları kadar, özellikle çok hafif cisimlerin deri üstündeki hareketine de duyarlı olduklarını gösterir.

3. Çok sayıda Meissner korpüskülü içeren parmak uçları ile diğer alanlar, aynı zamanda Merkel disklerinin bir tipi şeklinde gösterilen çok sayıda genişlemiş uçlu dokunma reseptörünü de içerir. Derinin kıllı kısımlarında hemen hemen hiç Meissner korpüskülü olmasa bile az sayıda genişlemiş uçlu reseptör bulunur. Bu reseptörler başlangıçta kuvvetli fakat sonra kısmen adapte olan sinyaller ve daha sonra devamlı olarak daha zayıf uyarılar doğuran ve yavaş adaptasyon gösteren reseptörlerdir ve Meissner korpüsküllerinden

farklıdırlar. Böylece bunlar varolan durum ile ilgili uyarılar yollayarak, kişinin derisine sürekli olarak temas eden cisimlerin farkında olmasını sağlar.

4. Vücut üzerindeki ince kılların hareketi, kılların alt kısmını çevreleyen sinir liflerini uyarır. Böylece her kıl ve bazalindeki sinir lifi, kıl son-organı olarak adlandırılır ve aynı zamanda bir dokunma reseptörüdür.

5. Çok dallanmış, kapsülle çevrili sonlanmaları olan derinin derin tabakalarında ve ayrıca derin dokularda yer alan çok sayıdaki Ruffini son organlarıdır. Bu sonlanmalar çok az adaptasyon gösterirler ve bu nedenle ağrı ve devamlı dokunma sinyalleri ve basınç sinyalleri gibi deri ve derin dokulardaki deformasyonların devamlı durumlarını haber vermede önemlidir. Bunlar aynı zamanda eklem kapsüllerinde de bulunurlar ve eklemin rotasyon derecesini bildirmede yardımcı olurlar.

6. Deri altında ve ayrıca vücudun derin fasyal dokularında uzanan Pacini korpüsküllerdir. Bunlar sadece dokuların süratli hareketleri ile uyarılırlar. Çünkü bir saniyenin yüzde bir kaçı içerisinde adapte olurlar. Bundan dolayı, özellikle doku vibrasyonu veya dokuların mekanik durumlarındaki diğer hızlı değişmeleri saptamada önemlidir.

Meissner korpüsküllerı, Iggo kubbe reseptörleri, kıl reseptörleri, Pacini korpüsküllerı ve Ruffini sonlanmaları gibi hemen hemen özelleşmiş tüm duysal reseptörler, ileti hızları 30 ile 70 m/sn arasında olan Aβ tipi sinir lifleri ile sinyallerini iletirler. Diğer taraftan serbest sinir sonlanmaları olan dokunma reseptörleri sinyallerini, başlıca, ileti hızları 5 ile 30 m/sn arasında olan ince tip Aδ miyelinli lifleri ile iletir. Dokunmaya ilişkin bazı serbest sinir sonlanmaları, hızları saniyede bir metrenin kesirlerinden 2 m/sn ‘ye kadar olan C tipi miyelinsiz lifler yoluyla ileti yaparlar; omuriliğe ve alt beyin sapına gönderilen bu sinyaller olasılıkla gıdıklanma duyusunun iletilmesine yardımcı olurlar.

Bütün farklı dokunma reseptörleri vibrasyonu algılamada rol alırlar; bununla birlikte farklı reseptörler vibrasyonun farklı frekanslarını saptarlar. Pacini korpüsküllerı 30’dan 800 devir/sn ‘ye kadar olan vibrasyonları bildirebilir, çünkü bunlar dokuların hızlı deformasyonuna hemen o anda çok hızlı cevap verirler, sinyallerini de saniyede 1000 impulstan fazlasını iletebilen Aβ tipi sinir lifleri ile iletirler. Düşük frekanstan 80 devir/sn kadar olan vibrasyonlar, diğer dokunma reseptörlerini, özellikle de Pacini korpüsküllerinden daha az hızda adapte olan Meissner korpüsküllerini stimüle ederler (24).

2.4.3. Duyunun Algılanmasının Santral Bağlantıları

Üst ekstremiteden gelen proprioseptif impulslar, iki nokta diskriminasyonunda olduğu gibi daha basit bir yol izler ve 3 nöronla kortekse ulaşır. Vücudun somatik segmentlerinden gelen hemen hemen tüm duysal bilgiler spinal sinirlerin arka kökleri ile omuriliğe girerler.

Bununla birlikte duysal sinyaller, omuriliğe giriş noktasından itibaren beyne alternatif 2 duysal yoldan taşınırlar: 1- Fasciculus Gracilis = Goll Huzmesi ve Fasciculus Cuneatus = Burdach Huzmesi (Dorsal kolon–medyal lemniskal sistem), 2- Tractus Spinothalamicus Lateralis ve Tractus Spinothalamicus Anterior (Anterolateral sistem). Bu iki sistem talamus seviyesinde tekrar kısmen birleşirler.

Dorsal kolon-medyal lemniskal sistem, beyne sinyallerini 30 ila 100 m/sn kadar hızlarda ileten geniş miyelinli sinir liflerinden meydana gelmiştir. Oysa anterolateral sistem sinyallerini saniyede birkaç metreden 40m/sn'ye ulaşan hızda ileten daha ince miyelinli liflerden oluşmuştur.

Dorsal kolon-medyal lemniskal sistem;

1- Stimulusun yüksek derecede lokalizasyonunu gerektiren dokunma duyuları
2- Uyarının şiddetinin hassas değerlendirilmesinin tam olarak iletilmesini gerektiren dokunma duyuları
3- Vibrasyon duyuları gibi fazik duyular
4- Pozisyon duyuları
5- Basınç şiddetinin hassas derecelerini değerlendirmekle ilgili basınç duyuları

Anterolateral sistem;

1- Ağrı
2- Soğuk ve sıcak duyularının her ikisini de kapsayan ısı duyuları
3- Vücut yüzeyi üzerinde sadece kaba lokalizasyon yeteneği olan kaba dokunma ve basınç duyuları
4- Gıdıklanma ve kaşınma duyuları
5- Cinsel duyular (24)

2.4.4. Duyu Yolları

2.4.4.a. Afferent (Çıkan) Yollar

Çıkan yollar genel olarak, ganglion spinaledeki nöronların uzantıları aracılığıyla, periferik reseptörlerden medulla spinalise gelen afferent impulsların santral sinir sisteminin üst kısımlarına taşınması ile ilgilidir.

Fasciculus gracilis ve **fasciculus cuneatus**; (Şekil 5) bu yollar şuurlu proprioception (pozisyon duyusu ve kineesthesis) ve ayırt edici dokunma-basınç duyuları (iki nokta diskriminasyonu ve vibrasyon) ile ilgilidir. Ganglion spinaledeki birinci nöronların santral uzantıları, kalın miyelinli aksonlar olup, radix posteriorun medialinden geçerek medulla

spinalise girer ve aynı taraftaki funiculus posterior içerisinde çıkan ve inen aksonlar verir. Funiculus posteriorda çıkan aksonların koksigeal, sakral, lumbal ve alt torakal seviyelerden

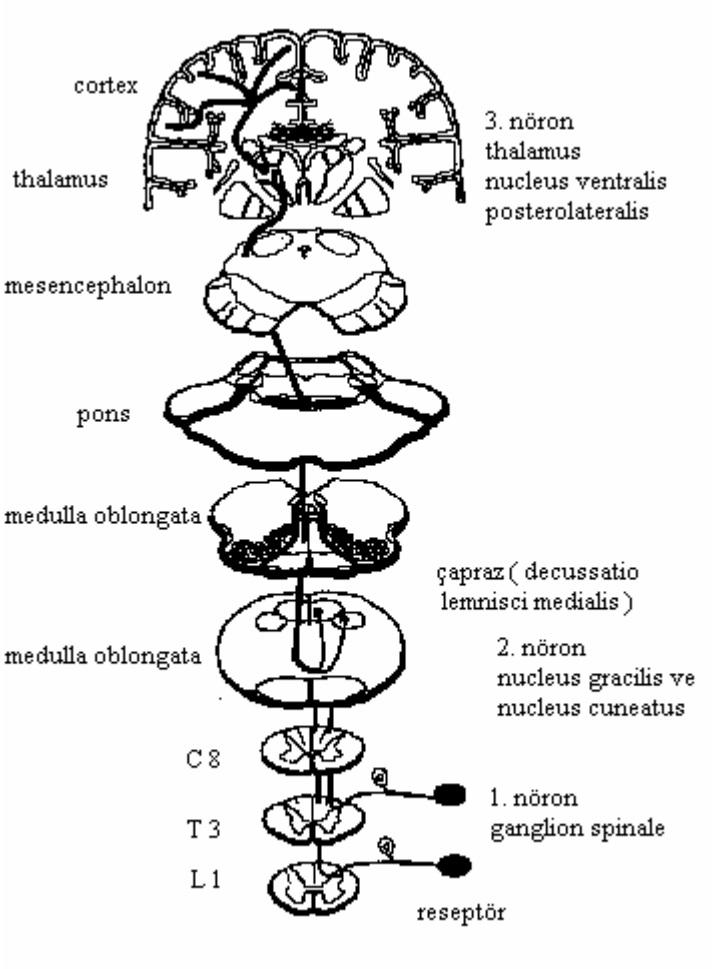

Şekil 5. Fasciculus gracilis ve fasciculus cuneatus

gelenleri fasciculus gracilisi, üst torakal ve servikal seviyelerden gelenleri ise fasciculus cuneatusu oluşturur. Bu nedenle medulla spinalisin alt seviyelerinde yalnız fasciculus gracilis, yaklaşık T_6 segmenti ve bunun üzerindeki seviyelerde ise medialde fasciculus gracilis, lateralde fasciculus cuneatus bulunur. Funiculus posterior içerisinde yükselen aksonlar, medulla oblongatanın alt seviyelerinde ve arka tarafında bulunan nucleus gracilis ve nucleus cuneatusa gelir. Bu seviyede, fasciculus gracilis içerisindeki aksonlar nucleus gracilisteki, fasciculus cuneatus içerisindeki aksonlar ise nucleus cuneatustaki ikinci nöronlar ile sinaps yaparlar. İkinci nöronların aksonları fibrae arcuatae internae adını alarak öne ve mediale doğru kıvrılır ve orta çizgiyi çaprazlayarak karşı tarafa geçer. Her iki taraftan gelen liflerin oluşturduğu bu çapraza decussatio lemnisci medialis (decussatio lemniscorum medialium) adı verilir. Karşı tarafa geçen lifler lemniscus medialis adını alarak orta hattın her iki yanında

yukarıya doğru yükselir. Lemniscus medialis, ponsun üst seviyelerinde orta hattan laterale doğru uzaklaşır; mesencephalon seviyesinde ise lateral kenara yaklaşarak yükselir. Lemniscus medialisi oluşturan aksonlar daha sonra thalamusun nucleus ventralis posterolateralis (ventral posterolateral nucleus – VPL)'indeki üçüncü nöronlar ile sinaps yaparlar. Bu nöronların aksonları ise capsula internanın crus posteriusundan ve daha yukarıda corona radiatadan geçerek cortexe ulaşır ve gyrus postcentraliste Broadmann'ın 3, 1, 2 numaralı sahalarındaki nöronlar ile sinaps yaparak sonlanır. Fasciculus cuneatus gövdenin üst kısmı, boyun ve üst ekstremiteden gelen proprioception duyularını taşır.

Tractus Spinothalamicus Lateralis; (Şekil 6) Ağrı ve ısı duyuları ile ilgili olan bu yola ait birinci nöronların hücre gövdeleri ganglion spinalede bulunur. Bu nöronların perifere

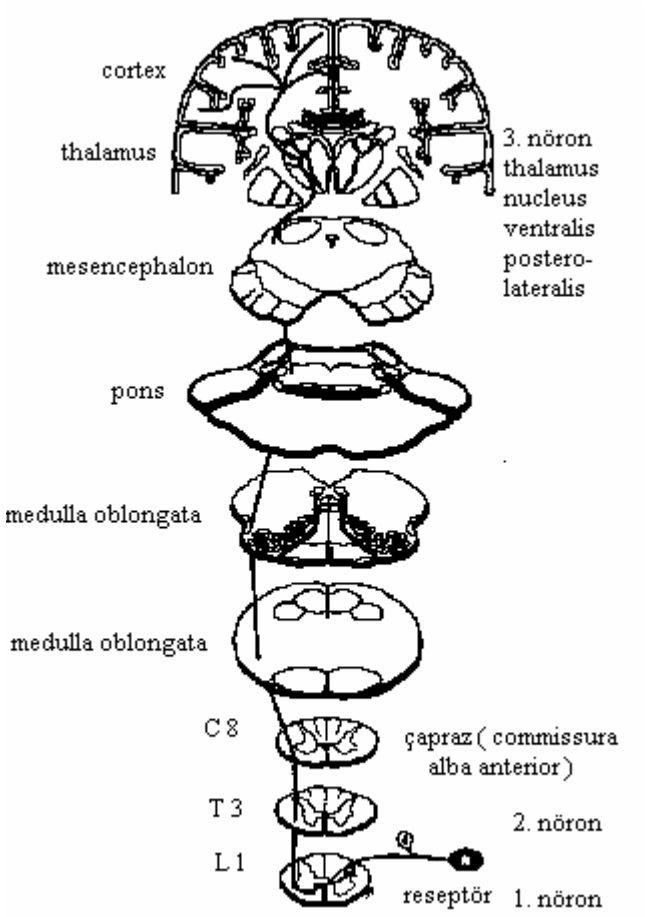

Şekil 6. Tractus spinothalamicus lateralis

giden aksonları, serbest sinir uçları şeklinde sonlanarak ağrı, sıcak ve soğuk duyuları ile ilgili reseptörleri oluştururlar. Nöronların santral uzantıları ince miyelinli veya miyelinsiz aksonlar

olup radix posteriorlar içerisinde, proprioception duyusunu taşıyan liflerin lateralinde seyrederek medulla spinalise girer. Bu aksonlar medulla spinalise girdikleri seviyede, muhtemelen laminae I, IV ve V ’te bulunan ikinci nöronları ile sinaps yapar. İkinci nöronların aksonları aynı segment seviyesinde veya bir alt-bir üst segment seviyesinde commissura alba anteriordan karşı tarafa geçer ve funiculus lateraliste tractus spinothalamicus lateralisi oluştururlar. Ancak karşı tarafa geçmeyen az sayıdaki akson ipsilateral tractus spinothalamicus lateraliste yükselir. Tractus spinothalamicus lateralis içerisinde, değişik segmentler ile ilgili aksonlar somatotopik lokalizasyon gösterirler. Buna göre sakral ve lumbal segmentlerden gelen aksonlar daha lateralde, torakal ve servikal segmentlerden gelen aksonlar ise daha medialde yer alır. Benzer şekilde, ısı duyusu ile ilgili lifler, genellikle ağrı duyusu ile ilgili liflere göre daha arkadadır. Tractus spinothalamicus lateralis, beyin sakında tractus spinothalamicus anterior ile birlikte ve lemniscus medialisin posterolateralinde thalamusa kadar yükselir. Tractus spinothalamicus lateralisi oluşturan aksonların büyük bir kısmı thalamusun ventral posterolateral nucleusunda (VPL) bulunan üçüncü nöronları ile sinaps yaparlar. Yapılan birçok çalışmada, bu yol ile ilgili liflerin bir kısmının thalamusun başka nucleuslarına da gittiği gösterilmiştir. Tractus spinothalamicus lateralisi oluşturan aksonların az bir kısmı ise beyin sakındaki formatio reticularise ait bazı nucleuslardaki nöronlar ile sinaps yapar. Üçüncü nöronların aksonları capsula internanın crus posteriusundan ve daha yukarıda corona radiatadan geçerek cortexe ulaşır ve gyrus postcentraliste Broadmann’ın 3, 1, 2 numaralı sahalarında nöronlar ile sinaps yaparak sonlanır.

Tractus Spinothalamicus Anterior; (Şekil 7) Hafif dokunma duyusu ile ilgili olan bu yolun birinci nöronlarının hücre gövdeleri ganglion spinalede bulunur. Bu nöronların periferik uzantıları, hafif dokunma duyusuna hassas mekanoreseptörlerden aldıkları impulsları hücre gövdesine taşır; santral uzantıları ise, radix posteriorda ağrı ve ısı duyularını taşıyan liflerin lateralinden geçerek medulla spinalise ulaşır. Nöronların santral uzantıları medulla spinalise girdikleri segmentte, substantia griseadaki ikinci nöronlar ile sinaps yaparlar. Bu duyu ile ilgili ikinci nöronların genellikle laminae I, IV ve V ’te bulunduğu kabul edilmektedir. İkinci nöronların aksonları, genellikle aynı segment içerisinde, commissura alba anteriordan karşı tarafa geçerek, medulla spinalisin funiculus anteriorunda seyreden tractus spinothalamicus anterioru oluştururlar. Ancak ikinci nöronlardan başlayan aksonların yaklaşık % 10’u karşı tarafa geçmez ve aynı taraftaki tractus spinothalamicus anteriorda yükselir. Bu yolun içerisinde de, tractus spinothalamicus lateralistekine benzer şekilde somatotopik bir organizasyon vardır. Buna göre medulla spinalisin alt segmentlerinden gelen lifler daha lateralde, üst segmentlerden gelen lifler ise daha medialde yer alır. Bu yol, medulla oblongata

seviyesinde nuclei olivares inferioresin dorsolateralinde, pons ve mesencephalon seviyesinde ise tractus spinothalamicus lateralis ve lemniscus medialise yaklaşarak bu son oluşumun posterolateralinde yukarıya doğru

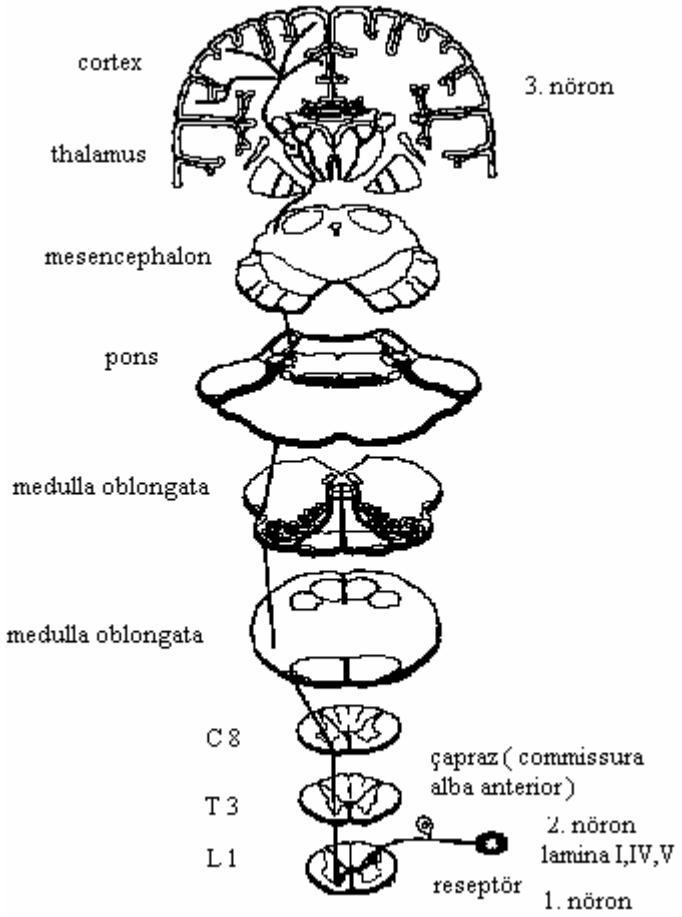

Şekil 7. Tractus spinothalamicus anterior

seyreder. Tractus spinothalamicus anterioru oluşturan aksonların büyük bir kısmı thalamusun ventral posterolateral nucleusunda (VPL) bulunan üçüncü nöronlar ile sinaps yapar. Bu yol ile ilgili liflerin bir kısmının beyin sakındaki formatio reticulariste bulunan nöronlar ile , bir kısmının da thalamusun başka nucleuslarında sinaps yaptığı gösterilmiştir. Thalamusun ventral posterolateral nucleusundaki üçüncü nöronların aksonları capsula radiatadan geçerek cortexe ulaşır ve gyrus postcentraliste Broadmann'ın 3, 1, 2 numaralı sahalarındaki nöronlar ile sinaps yaparak sonlanır.

Tractus spinothalamicus anterior ve tractus spinothalamicus lateralisin taşıdığı duyulara (hafif dokunma, ağrı ve ısı) affective (vital- protopathic) tip duyular adı da verilir.

Tractus spinocerebellaris posterior; Şuuraltı proprioception duyusu ile ilgili olan bu yol, direkt olarak cerebral cortexe ulaşmayıp cerebellumda sonlandığı için, taşıdığı duyular şuura ulaşmaz. Bu yola ait birinci nöronlar ganglion spinalelerde bulunur. Bu nöronların periferik uzantıları proprioseptörlerden aldıkları impulsları santral uzantıları aracılığı ile medulla spinalise taşır. Bu yol ile ilgili aksonlar, lamina VII içerisinde bulunan nucleus thoracicus posterior (Clarke's nucleus)'daki ikinci nöronlar ile sinaps yapar. Nucleus thoracicus posterior, medulla spinalisin sadece C8-L2 segmentleri arasında bulunur. Nucleus thoracicus posteriordaki ikinci nöronların uzantıları, aynı tarafta funiculus lateralisin arka kısmında bulunan tractus spinocerebellaris posterioru oluşturur. Tractus spinocerebellaris posterior, medulla oblongatada pedunculus cerebellaris inferiordan geçerek cerebelluma gelir ve vermis cerebellinin çeşitli kısımlarında sonlanır. Vermis cerebellinin ön kısmına ulaşan lifler I-IV numaralı lobuluslarda, vermis cerebellinin arka kısmına ulaşan lifler ise esas olarak pyramis vermis ve lobulus paramedianusta sonlanır.

Nucleus thoracicus posterior, medulla spinalisin sadece C8-L2 segmentleri arasında bulunduğu için, L2 seviyesinin altındaki segmentlerden gelen birinci nöronların santral uzantıları fasciculus gracilise katılarak L2 seviyesine kadar yükselir ve bu seviyenin üzerinde bulunan nucleus thoracicus posteriordaki ikinci nöronlar ile sinaps yaparlar. C8 seviyesinin üzerindeki segmentlerden gelen birinci nöronların santral uzantıları ise, fasciculus cuneatus içerisinde yükselerek medulla oblongatada bulunan nucleus cuneatus accessoriusta sinaps yaparlar. Buradaki nöronların aksonları tractus cuneocerebellaris adı verilen başka bir yol oluşturur. Ancak, nucleus thoracicus posteriora C5-C7 segmentlerinden de afferent aksonların geldiği gösterilmiştir.

Tractus spinocerebellaris posterior, fonksiyonel olarak daha çok gövde ve alt ekstremite ile ilgilidir. Bu yol, postür ve ekstremite hareketleri sırasında, kasların koordinasyonu için gerekli impulsları taşır. Tractus spinocerebellaris posteriorun lezyonlarında, bu yolun taşıdığı impulslar cerebral cortexe ulaşmadığı için ve aynı duyuları cortexe taşıyan başka yollar olduğu için belirgin klinik bir bulgu gözlenmez.

Tractus cuneocerebellaris; Üst ekstremiteden gelen şuuraltı proprioception duyusu ile ilgili olan bu yolun birinci nöronları ganglion spinalede bulunur. Fonksiyonel olarak tractus spinocerebellaris posteriora benzeyen bu yolun birinci nöronlarının santral uzantıları, medulla spinalisin C8 seviyesi üzerinde nucleus thoracicus posterior (Clarke's nucleus) bulunmadığı için, aynı taraftaki fasciculus cuneatusa katılır ve medulla oblongatada bulunan nucleus cuneatus accessorius, medulla spinalisin C8-L2 segmentleri arasında bulunan nucleus thoracicus posteriorun eşdeğeridir. İkinci nöronların aksonları fibrae arcuatae externae

posteriores adını alır ve ipsilateral pedunculus cerebellaris inferiordan geçerek cerebellar cortexin V numaralı lobulusunda sonlanır.

Tractus spinocerebellaris rostralis; Bazı hayvan türlerinde gösterilen bu yol, fonksiyonel olarak tractus spinocerebellaris anteriora benzer. Üst ekstremiteden gelen şuuraltı proprioseptif duyular ile ilgili olan bu yolun birinci nöronları ganglion spinalede bulunur. Birinci nöronların santral uzantıları, medulla spinalisin C5-C8 segmentlerinde lamina VII' de bulunan ikinci nöronlar (nucleus cervicalis centrobasalis) ile sinaps yapar. İkinci nöronların aksonları, aynı taraftaki funiculus lateralisin ön tarafında bulunan tractus spinocerebellaris rostralisi oluştururlar. Bu yolu oluşturan lifler beyin sakına ulaştığı zaman pedunculus cerebellaris inferior ve pedunculus cerebellaris superiordan geçerek cerebellumun ipsilateral tarafındaki lobus cerebelli anteriorun I-V numaralı lobuluslarında sonlanır.

C1-C4 segmentlerinde, lamina VII' deki nucleus cervicaliste bulunan ikinci nöronların aksonları tractus cervicospinocerebellarisi oluşturur. Boyun kaslarından gelen şuuraltı proprioseptif duyular ile ilgili olan bu yol, pedunculus cerebellaris superiordan geçerek kontralateral cerebellumda sonlanır.

Tractus spinotectalis; Bu yol aşırı sıcak-soğuk ve doku hasarına yol açan mekanik stimulusların sebep olduğu nosiseptif impulsları taşır.

Tractus spinoreticularis; Ağrı duyusu medulla spinalisten üst merkezlere tractus spinothalamicus lateralis, tractus spinotectalis ve tractus spinoreticularis tarafından taşınır. Ağrı duyusu ile ilgili olan bu üç afferent yolun tümüne anterolateral sistem adı verilir.

Ağrının sinir sistemi tarafından nasıl algılandığı kesin olarak bilinmemektedir. Ancak eldeki veriler değerlendirilerek, henüz kesinlik kazanmamış bazı teoriler ileri sürülmüştür. Bazı yazarlara göre ağrı nosiseptörler tarafından algılanan spesifik bir duyudur; bazılarına göre ise nonspesifik reseptörlerin aşırı uyarılmasına bağlı olarak kompleks mekanizmalar sonucu ortaya çıkan bir duyudur (23,25).

2.4.4.b. Efferent (İnen) Yollar

İnen yollar genel olarak supraspinal merkezlerdeki nöronların aksonlarının oluşturduğu, somatik motor ve visseral motor fonksiyonlar ile ilgili yollardır.

Somatik motor fonksiyonlar ile ilgili olarak, tractus corticospinalis ve tractus rubrospinalis daha çok ekstremitelerin distal kas gruplarının hareketleri ile ilgilidir. Beyin sakından başlayan diğer yollar ise ekstremitelerin proksimal kas grupları ve gövde kaslarının hareketleri ile ilgilidir. Ancak beyin sakından başlayan yollar da indirekt olarak cortex cerebrinin kontrolü altındadır.

Tractus corticospinalis; Filogenetik olarak en yeni yollardan biri olup, cerebral cortexten medulla spinalise istekli hareketler ile ilgili impulsları taşır. Bu yolu oluşturan liflerin %20-30 kadarı cortex cerebride gyrus precentralisteki primer motor bölge (Broadmann'ın 4 numaralı sahası) ile premotor bölge (Broadmann'ın 6 numaralı sahası)'deki nöronlara ait aksonlardır. Tractus corticospinalisi oluşturan liflerin bir kısmı ise gyrus postcentralisteki primer somatik duyu merkezi (Broadmann'ın 3,1,2 numaralı sahaları) ile buna komşu parietal cortex (5 numaralı saha)'teki nöronların aksonlarıdır. Her bir tractus corticospinalis içerisinde, yaklaşık yedi yüz bin kadarı miyelinli olmak üzere toplam bir milyon civarında akson vardır. Miyelinli aksonların yaklaşık %90'ı 1-4 μm çapında olup geriye kalanların büyük bir kısmı 5-10 μm çapındadır. Daha kalın miyelinli olan yaklaşık 30000-40000 adet akson, motor korteksteki Betz'in pyramidal hücrelerinden başlar. Betz'in pyramidal hücrelerine ait büyük çaplı aksonların, daha çok ekstremitelerin distal kısımlarının ince hareketleri ile ilgili olduğu düşünülmektedir. Daha küçük çaplı aksonların ise ekstremitelerin proksimal kısımları ve gövdenin kaba hareketleri ile tonus kontrolünde rol oynadığı ileri sürülmüştür.

Tractus corticospinalis, corona radiatadan ve capsula internanın crus posteriusundan geçerek mesencephalon seviyesine gelir ve burada pedunculus cerebrinin içerisinden geçer. Tractus corticospinalislerin beyin sakı içerisinde seyreden kısmına tractus pyramidalis adı da verilir. Bu yolu oluşturan aksonlar aşağıya doğru ilerlerken ponsun orta seviyelerinde fibrae pontis transversae (transvers pontine fibers) arasından geçer ve bu bölgede fasiküllere ayrılır. Bu fasiküller, ponsun alt seviyelerinden itibaren tekrar birleşir ve medulla oblongatanın ön kısmında pyramis bulbi (pyramis medullae oblongatae)'yi oluşturur. Tractus pyramidalis içerisinde, cortexten başlayıp medulla spinalis seviyelerine inen liflere fibrae corticospinales adı da verilir. Tractus pyramidalis içerisinde bundan başka, cortexten başlayıp beyin sakındaki kranial sinirlerin motor nucleuslarında sonlanan ve fibrae corticonucleares (corticobulbar fibers) adı verilen lifler de bulunur. Fibrae corticonucleares, capsula internanın genu kısmından geçerken fibrae corticospinalesin önünde, mesencephalon seviyesinde crus cerebrinin içerisinden geçerken medialinde yer alır. Fibrae corticonusleares, beyin sakındaki kranial sinirlerin motor nucleuslarında genellikle bilateral olarak sonlanır. Ancak, nucleus nervi facialisin yüzün alt yarımını inerve eden kısmı ile nucleus nervi hypoglossinin m. genioglossusu inerve eden kısmına sadece kontralateral fibrae corticonuclearesten lifler gelir.

Tractus corticospinalis, medulla oblongatanın medulla spinalis ile birleştiği seviyeye geldiğinde liflerinin büyük bir kısmı (yaklaşık %90'ı) çapraz yaparak karşı tarafa geçer ve

funiculus lateralis içerisinde seyreden tractus corticospinalis lateralisi oluşturur. Bu liflerin medulla oblongatanın alt seviyelerinde çapraz yaptığı yere decussatio pyramidum (pyramidal decussation) adı verilir. Tractus corticospinalis içerisindeki liflerin yaklaşık % 8'i çapraz yapmadan aynı tarafta devam eder ve funiculus anteriorda seyreden tractus corticospinalis anterioru oluşturur. Liflerin yaklaşık %2'si ise çapraz yapmadan aynı taraftaki funiculus lateraliste seyreder. Bu lifler, tractus corticospinalis lateralisin ön kısmında yer aldığı için bu yola tractus corticospinalis anterolateralis adı verilir.

Tractus corticospinalis lateralis; Funiculus lateraliste aşağıya doğru inen bu yol, medulla spinalisin her seviyesinde substantia griseaya lifler verir ve aşağıya doğru inildikçe liflerinin sayısı azalarak S4 segmenti seviyesinde sonlanır. Tractus corticospinalis lateralis içerisinde, medulla spinalisin üst segmentlerinde sonlanan lifler medialde, alt segmentlerinde sonlanan lifler ise lateralde yer alır.

Tractus corticospinalis lateralisi oluşturan aksonlar kendileri ile ilgili segmentlerde substantia grisea içerisine girerek laminae IV, V, VI, VII' deki aktivatör veya inhibitör etkili internöronlar ile, bazı aksonlar ise direkt olarak lamina IX'daki motor nöronlar ile sinaps yaparlar. Lamina IX'da sonlanan bu aksonların, spinal refleksler gibi bazı motor hareketlerin düzenlenmesinde rol oynadığı düşünülmektedir.

Tractus corticospinalis anterior; Funiculus anteriorda seyreden bu yol genel olarak medulla spinalisin servikal segmentlerinde belirgindir. Aşağıya doğru inildikçe liflerin sayısı azalır ve yaklaşık orta torakal segmentlerden itibaren görülmez. Tractus corticospinalis anterioru oluşturan aksonlar kendileri ile ilgili segment seviyesinde commissura alba anteriordan karşı tarafa geçer ve lamina VII'deki nöronlar ile sinaps yapar.

Tractus corticospinalis anterolateralis; Tractus corticospinalis lateralisin ön kısmında çapraz yapmadan aşağıya doğru inen az miktardaki akson, aynı tarafındaki substantia grisea içerisindeki laminalarda sinaps yaparak sonlanır.

İstekli hareketlerin yapılabilmesi için, cortexten tractus corticospinalisler ile taşınan impulslar, internöronlar aracılığı ile veya direkt olarak lamina IX'daki alpha veya gamma motor nöronlara iletilir. Buradaki motor nöronların aksonları ise radix anteriorlar aracılığı ile spinal sinirlere katılarak çizgili kaslara gider.

Lamina IX'a direkt olarak veya internöronlar aracılığı ile impuls taşıyan inen yollar üst motor nöron (upper motor neuron-first order neuron) , lamina IX'daki nöronlar ve bunların aksonları ise alt motor nöron (lower motor neuron-second order neuron) olarak isimlendirilir. Lamina IX'daki bir nöron, birçok inen yolun ve radix posteriordan gelen afferent liflerin taşıdıkları impulslar tarafından etkilenir. Bu nedenle lamina IX'daki nöronlar

ve bunların aksonlarının oluşturduğu anatomik ve fizyolojik üniteye ortak son yol (final common pathway) adı da verilir (25,23).

2.4.5. Beyindeki Duyu ve Motor Bölgeleri

2.4.5.a. Beyindeki Duyu Bölgeleri

Primer duyu bölgeleri, cortex cerebriye thalamocortical lifler aracılığı ile gelen duyuların ilk olarak şuura ulaştığı ve spesifik duyuların değerlendirildiği kortikal merkezlerdir. Ancak bazı duyuların thalamus seviyesinde algıladığı kabul edilmektedir. Primer somatik duyu merkezi (Broadmann'ın 3,1,2 numaralı sahaları) , primer görme merkezi (Broadmann'ın 17 numaralı sahası) ve tat merkezi (Broadmann'ın 43 numaralı sahası) cortex cerebride tespit edilen primer duyu bölgeleridir. Primer koku merkezi olarak tarif edilen piriform cortex ile cortex periamygdaloideus, Broadmann tarafından numaralanmamıştır. Vestibüler sistem ile ilgili primer duyu bölgeleri, insanlarda tam olarak tarif edilmemiştir. Primer duyu bölgelerine gelen impulslar, burada değerlendirildikten sonra sekonder duyu bölgelerine iletilir.

Sekonder duyu bölgeleri, genellikle primer duyu bölgelerinin yakınında yer alan bölgelerdir. Sekonder duyu bölgelerinde primer duyu bölgelerinden gelen spesifik duyular daha üst düzeyde değerlendirilir ve bu duyular ile ilgili impulsların entegrasyonu sağlanarak ayırt edici özellikleri algılanır. Bu bölgeler genellikle thalamustan direkt lifler almaz. Sekonder duyu bölgelerinin afferent liflerinin çoğu primer duyu bölgelerinden başlar.

Primer somatik duyu merkezi

Genel somatik duyular ile ilgili olan primer somatik duyu merkezi, gyrus postcentralis ile lobulus paracentralisin arka kısmında yer alır. Bu merkez Broadmann'ın 3 (3a ve 3b) , 1 ve 2 numaralı sahalarına karşılık gelir. Primer somatik duyu merkezine thalamustan gelen lifler VPL ve VPM nucleuslardan başlar ve vücudun karşı yarımı ile ilgili somatik duyu impulslarını taşır. Bir taraftaki primer duyu merkezinde vücudun karşı yarımı temsil edilir ve farklı vücut kısımları ile ilgili bölgeler somatotopik bir organizasyon gösterir. Buna göre , gyrus postcentralisin kaudal kısmından kranial kısmına doğru yüz , üst ekstremite , gövde ve alt ekstremite şeklinde bir sıralanma vardır. Primer somatik duyu merkezinde vücut kısımlarının bu şekilde sıralanması ile elde edilen temsili vücut şekline duyu homonculusu adı verilir. (Şekil 8). Alt ekstremitenin temsil edildiği bölge lobulus paracentralise karşılık gelir. Primer somatik duyu merkezinde el, yüz ve ağız bölgeleri ile ilgili kısımlar diğerlerine göre oldukça geniş bir yer tutar.

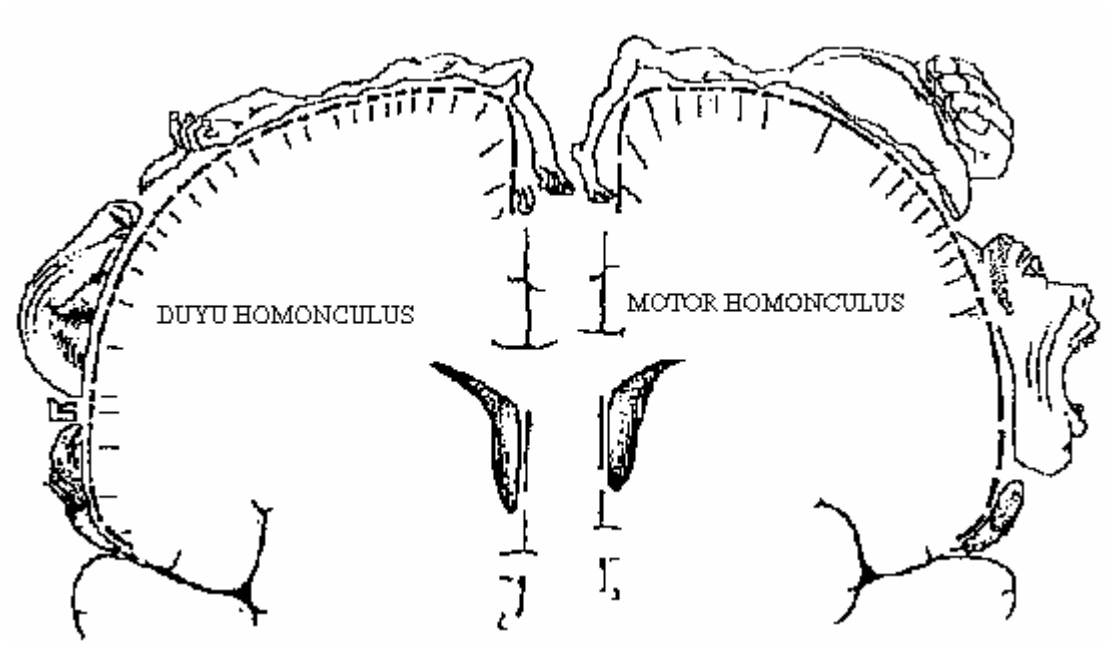

Şekil 8. Duyu ve Motor Homonculus

Sekonder somatik duyu merkezi

Bu merkez, sulcus lateralisin üst kenarında, sulcus centralisten başlayarak arkaya doğru uzanır. Bu bölge, aynı zamanda operculum parietaleye karşılık gelir. Sekonder somatik duyu merkezinde de, yüz önde ve vücudun diğer kısımları arkada olmak üzere, vücut bölgeleri somatotopik bir şekilde temsil edilmektedir. Sekonder somatik duyu merkezinin afferentleri, thalamusun VPL ve VPM nucleusları ile ipsilateral ve kontralateral taraftaki primer somatik duyu merkezlerinden gelir. Böylece bir taraftaki sekonder somatik duyu merkezinde vücut kısımları bilateral olarak temsil edilir. Sekonder somatik duyu merkezinden başlayan efferent liflerin önemli bir kısmı, aynı hemisferdeki primer somatik duyu merkezi ile primer motor merkeze gider.

Primer somatik duyu merkezinin lezyonlarında iki nokta diskriminasyonu, stereognosia (cisimleri elle hissederek tanıma) , pozisyon duyusu ve vibrasyon gibi duyuların algılanmasında bozukluklar ortaya çıkar. Ağrı ve ısı duyusu ile ilgili kayıplar çok az olmakla birlikte, hastalar bu tür duyuların lokalizasyonunu belirlemede güçlük çeker. Sadece sekonder somatik duyu merkezini etkileyen lezyonlarda ise önemli bir duyu kaybı gözlenmez; ancak mekanik stimulusların daha üst düzeyde değerlendirilmesi ve hafızada saklanması gibi kortikal fonksiyonlar etkilenir. Primer ve sekonder somatik duyu merkezinin lezyonlarında ortaya çıkan bulgular vücudun karşı yarımında görülür.

2.4.5.b. Beyindeki Motor Bölgeler

Primer motor bölge; Primer motor sahaya (4. alan) impulslar, premotor korteks (6. ve 8. sahalar), somestetik korteks (gyrus postcentralis = 3., 1. ve 2. sahalar) (Şekil 9), thalamusun nuc. ventralis lateralisi, kısmen de nuc. ventralis anterioru aracılığı ile cerebellum ve basal ganglionlardan gelir.

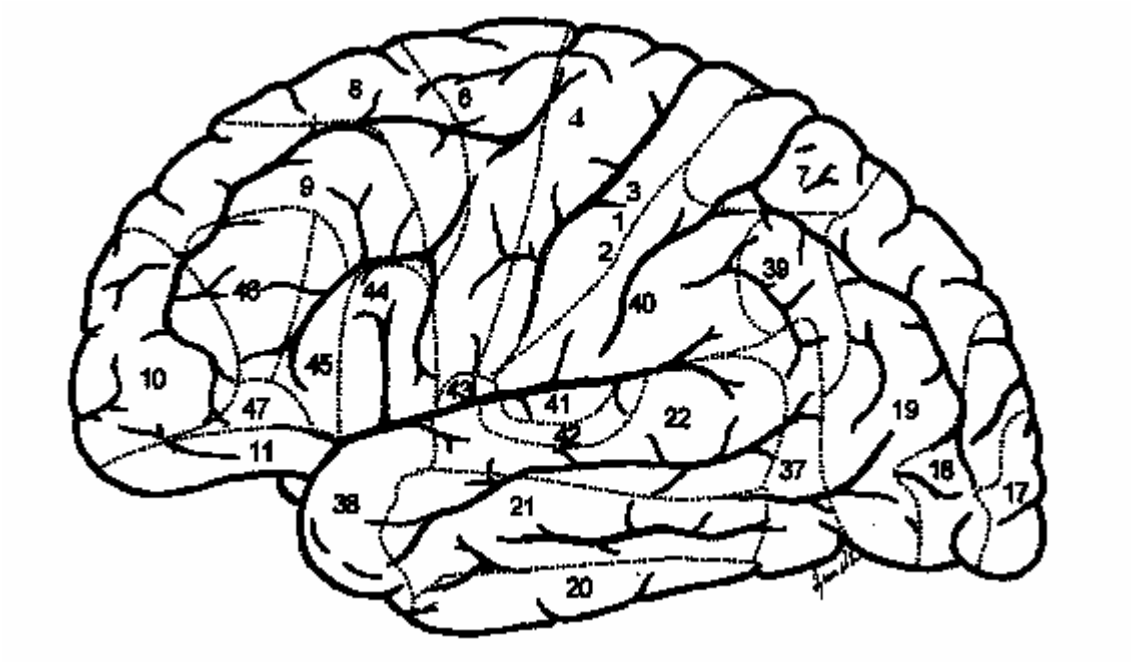

Şekil 9. Beynin lateral yüzden görünümünde Broadmann sahaları

Gyrus precentralis ile lobulus paracentralisin ön kısmında yer alan primer motor bölge, Broadmann'ın 4 numaralı sahasına karşılık gelir. Primer motor bölgedeki pyramidal hücrelerin yaklaşık %3 kadarını Betz'in dev pyramidal hücreleri oluşturur.

Bir taraftaki primer motor bölgede vücudun kontralateral yarımı temsil edilir. Primer motor bölgede de primer somatik duyu merkezindekine benzer şekilde, somatotopik bir organizasyon vardır. Buna göre, gyrus precentralisin alt kısmından yukarı doğru baş bölgesi, üst ekstremite, gövde ve alt ekstremite şeklinde bir sıralanma söz konusudur. Alt ekstremitenin temsil edildiği bölge lobulus paracentralise karşılık gelir. Primer motor bölgede vücut kısımlarının bu şekilde sıralanması ile elde edilen temsili vücut şekline motor homonculus adı verilir (Şekil 8). Primer motor bölgede, eldeki parmaklar ve özellikle baş parmağın temsil edildiği bölge, diğerlerine göre oldukça geniş bir yer tutar (25,23).

3. MATERYAL VE METOD

Ortopedi ve Travmatoloji acil polikliniğine travma sonucu parmak kopması şikayeti ile başvuran ve değişik nedenlerle replante edilemeyen sekiz hastanın anomalisi bulunmayan on parmak ucu üzerinde çalışma yapıldı.

Parmak ucunu; DİF eklemin distalinde kalan parmak kısmı olarak tanımlandı. DİF ekleminin tamamı parmak ucuna katılmadı. Bu çalışmada, daha önce çalışanlardan farklı olarak parmaklarda orta falanksın distal bölümü hariç tutuldu. Distal falanks ve etrafındaki yapıları incelemeye alındı.

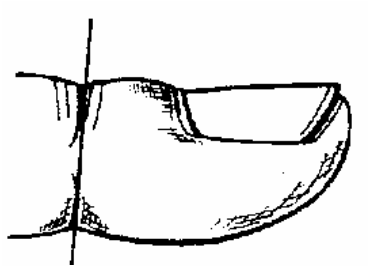

Parmak ucu

Her bir parmak DİF eklemden ayrıldıktan sonra kalan parmak ucu 100 ml'lik cam bir beher ile volümü ölçüldü, daha sonra hassas terazi (AB204, Mettler Toledo, Switzerland) ile ağırlığı tartıldı.

Tırnak uzunluğu ve genişliği kumpas kullanarak ölçüldü. Tırnak, tırnak yatağından çıkarıldı ve tırnak yatağının uzunluğu ve genişliği kumpas ile ölçüldü. Ayrıca deri ile örtülü olan tırnak kökünün de uzunluğu ve genişliği kumpas ile ölçüldü. Tırnağın ağırlığı hassas terazi (AB204, Mettler Toledo, Switzerland) ile tartıldı.

Tırnak uzunluğu ve genişliği

Tırnak serbest ucunun her iki yanda deri ile birleşen hyponichium köşesinden büyük dorsal pilinin yanlarda sonlanma uçlarına doğru bir kesi yaparak parmak ucunun arka tarafında kalan ve parmak izi bulunmayan deri kısmı çıkartıldı. Burası parmak ucunun dorsal derisi olarak kabul edildi. Dorsal yüzey alanını hesaplamak için bir kağıt üzerine izdüşümü çizilerek planimetrik teknik (Minichromax, Biolab, France) ile dorsal yüzey alanı hesaplandı.

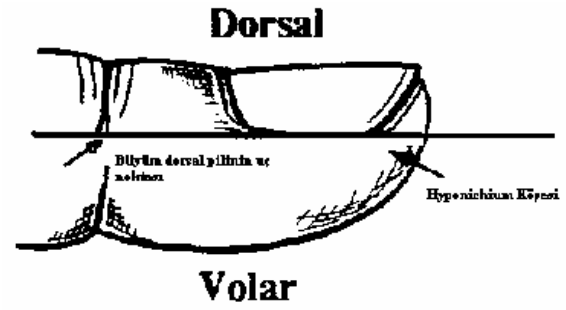

Parmak ucunda volar ve dorsal yüzeylerin ayırımı

Dorsal derinin yüzey alanının ölçümü için kağıt üzerine çizimi

x Volar derinin yüzey alanının ölçümü için kağıt üzerine çizimi

Distal falanksı serbestleştirdikten sonra hassas terazi (AB204, Mettler Toledo, Switzerland) ile ağırlığı ölçüldü. Geriye kalan kısmı parmak pulpası olarak tanımlandı. Pulpadaki volar yumuşak (yağlı-gözeli) dokuda bulunan Pacini korpuskullerinin sayısı stereomikroskop ile sayıldı. Yağlı-gözeli dokunun ağırlığı volar yüz derisinden ayrıldıktan sonra ölçüldü. Volar yüzey alanını (pulpanın alanını) hesaplamak için dorsal yüzeyde olduğu gibi bir kağıt üzerine yapıştırarak çizilip planimetrik teknik (Minichromax, Biolab, France) ile volar yüzey alanı hesaplandı.

3.1. İstatistiksel Yöntemler

Verilerin istatistiksel analizi için Pentium II bilgisayar ve SPSS 10.0 istatistik paket programı kullanıldı. İşaret parmağı, orta parmak ve yüzük parmağının deskriptif istatistikleri çıkarıldı. Parmaklar arasındaki ilişki için Spearman's rho testi kullanıldı. Parmakları karşılaştırmak için de Mann Whitney U testi kullanıldı.

4. BULGULAR

Parmak ucu konusunda çalışmalar çok eski yıllardan beri yapılmaktadır. 1938'de Burch ve Sodeman (26), 1939'da Isbell (27) el parmak ucunun kemik volümü ile yumuşak dokunun volümü ve yüzey alan ile volüm arasındaki korelasyonlar hakkında çalışmalar yapmıştır. Ayrıca 1970'li yıllardan sonra el cerrahisi ile uğraşan cerrahlar parmak ucu hasarı ve volar yumuşak dokunun (pulpanın) kaybının tedavisinde iki görüşü;

1- Primer amacın; hasar sonucu açığa çıkan distal falanksın yeterli uzunluğunun ve pulpanın duyusal işlerinin cerrahi rekonstrüksiyon ile sağlanması (28-33),

2- Öncelikle çocuklarda volar deri ve parmak ucunun iyileşme potansiyeli nedeni ile konservatif yöntemlerin, uygulanmasını benimsemişlerdir (34-40).

El cerrahisinde parmak ucu rekonstrüksiyonunun önemi nedeni ile parmak pulpası anatomisinin ve normal değerlerinin, oranlarının bilinmesine gereksinim duyulduğundan parmak ucunda bazı ölçümler yaptık.

Çalıştığımız on parmak ucunun ellere ve ait oldukları parmaklara göre dağılımı Tablo 1' de gösterildi.

El ve parmak	**İşaret parmağı**	**Orta parmak**	**Yüzük parmağı**	**Toplam**
Sağ el	3	3	1	7
Sol el	1	2	-	3
Toplam	4	5	1	10

Tablo 1. Parmak uçlarının ait oldukları el ve parmaklara göre dağılımı

On parmak ucu, sağ – sol ayırımı yapmaksızın 4'ü işaret parmağı (II. parmak), 5'i orta parmak (III. parmak) ve biri ise yüzük parmağı (IV. parmak) idi. Bu nedenle yapılan ölçümlerin hangi parmağa ait ise değerlendirilmesini ona göre yaptık.

Tablo 2, 3 ve 3' te sırası ile işaret, orta ve yüzük parmak uçlarına ait ölçümlerin değerlendirilmesi verilmiştir.

Tablo 4' de parmaklar arası ortalama değerlendirmelerinin karşılaştırması verilmiştir.

Tablo 5' te İşaret, orta ve yüzük parmaklarının ortalama değerlerinin karşılaştırması verilmiştir.

Tablo 6a ve 6b' de ise parmak uçlarında yapılan ölçüler verilmiştir.

Parametreler	Parmak sayısı	Minimum	Maksimum	Ortalama	Standart Sapma
Parmak ucunun volümü (cm^3)	4	4,50	5,00	4,62	,25
Parmak ucunun ağırlığı (g)	4	5,37	6,03	5,66	,29
Volar yumuşak dokunun ağırlığı (g)	4	0,45	0,99	0,67	,23
Pacini cisimciği sayısı	4	25,00	28,00	27,00	1,41
Distal falanksın ağırlığı (g)	4	0,72	1,08	0,91	,15
Tırnak uzunluğu (mm)	4	13,00	16,00	15,05	1,41
Tırnak genişliği (mm)	4	9,00	11,00	9,75	,95
Tırnak yatağının uzunluğu (mm)	4	17,00	22,00	19,72	2,10
Tırnak yatağının genişliği (mm)	4	7,00	10,50	9,12	1,54
Tırnak kökünün uzunluğu (mm)	4	4,00	6,00	4,67	0,90
Tırnak ağırlığı (g)	4	0,12	0,19	0,15	0,04
Volar yüzey alanı (mm^2)	4	771,00	812,00	795,25	19,48
Dorsal yüzey alanı (mm^2)	4	421,00	455,00	443,00	15,03
Toplam yüzey alanı (mm^2)	4	1209,00	1265,00	1238,25	28,37
Volar yüzey alanın %	4	63,00	65	64,25	0,95
Dorsal yüzey alanın %	4	35,00	37	35,75	0,95

Tablo 2. İşaret parmağına ait ölçümler

Parametreler	Parmak sayısı	Minimum	Maksimum	Ortalama	Standart Sapma
Parmak ucunun volümü (cm^3)	5	3,00	6,00	4,80	1,09
Parmak ucunun ağırlığı (g)	5	3,50	6,04	5,41	1,07
Volar yumuşak dokunun ağırlığı(g)	5	0,28	0,95	0,67	0,26
Pacini cisimciği sayısı	5	21,00	27,00	25,40	2,51
Distal falanksın ağırlığı (g)	5	0,65	1,24	0,94	0,23
Tırnak uzunluğu (mm)	5	14,00	17,00	15,36	1,09
Tırnak genişliği (mm)	5	9,00	11,00	10,20	0,83
Tırnak yatağının uzunluğu (mm)	5	17,00	22,50	19,52	1,97
Tırnak yatağının genişliği (mm)	5	9,00	10,00	9,40	0,54
Tırnak kökünün uzunluğu (mm)	5	3,00	5,50	4,16	0,89
Tırnak ağırlığı (g)	5	0,14	0,18	0,16	0,03
Volar yüzey alanı (mm^2)	5	670,00	948,00	852,40	106,35
Dorsal yüzey alanı (mm^2)	5	291,00	562,00	444,60	97,54
Toplam yüzey alanı (mm^2)	5	961,00	1530,00	1301,00	207,99
Volar yüzey alanın %	5	62,00	70,00	65,60	2,88
Dorsal yüzey alanın %	5	30,00	38,00	34,40	2,88

Tablo 3. Orta parmağa ait ölçümler

Parametreler	Parmak sayısı	Ölçülen Değer
Parmak ucunun volümü (cm^3)	1	5,00
Parmak ucunun ağırlığı (g)	1	5,46
Volar yumuşak dokunun ağırlığı (g)	1	0,89
Pacini cisimciği sayısı	1	25,00
Distal falanksın ağırlığı (g)	1	0,66
Tırnak uzunluğu (mm)	1	14,40
Tırnak genişliği (mm)	1	8,00
Tırnak yatağının uzunluğu (mm)	1	17,80
Tırnak yatağının genişliği (mm)	1	8,50
Tırnak kökünün uzunluğu (mm)	1	3,40
Tırnak ağırlığı (g)	1	0,15
Volân yüzey alanı (mm^2)	1	701,00
Dorsal yüzey alanı (mm^2)	1	474,00
Toplam yüzey alanı (mm^2)	1	1175,00
Volar yüzey alanın %	1	60,0
Dorsal yüzey alanın %	1	40,00

Tablo 4. Yüzük parmağına ait ölçümler

Parametreler	İşaret Parmağı (n = 4)	Orta Parmak (n = 5)	Yüzük Parmağı (n = 1)
Parmak ucunun volümü (cm^3)	4,62	4,80	5,00
Parmak ucunun ağırlığı (g)	5,66	5,41	5,46
Volar yumuşak dokunun ağırlığı (g)	0,67	0,67	0,89
Pacini cisimciği sayısı	27,00	25,40	25,00
Distal falanksın ağırlığı (g)	0,91	0,94	0,66
Tırnak uzunluğu (mm)	15,05	15,36	14,40
Tırnak genişliği (mm)	9,75	10,20	8,00
Tırnak yatağının uzunluğu (mm)	19,72	19,52	17,80
Tırnak yatağının genişliği (mm)	9,12	9,40	8,50
Tırnak kökünün uzunluğu (mm)	4,67	4,16	3,40
Tırnak ağırlığı (g)	0,15	0,16	0,15
Volar yüzey alanı (mm^2)	795,25	852,40	701,00
Dorsal yüzey alanı (mm^2)	443,00	444,60	474,00
Toplam yüzey alanı (mm^2)	1238,25	1301,00	1175,00
Volar yüzey alanın %	64,25	65,60	60,0
Dorsal yüzey alanın %	35,75	34,40	40,00

Tablo 5. **İşaret, orta ve yüzük parmaklarının ortalama değerlerinin karşılaştırması**

Hasta No		I	II	III	IV	V
Hangi El		**Sağ**	**Sol**	**Sağ**	**Sağ**	**Sağ**
Kaçıncı Parmak		**2**	**3**	**3**	**4**	**3**
Parmak ucunun volümü (cm^3)		**4,5**	**5**	**3**	**5**	**5**
Parmak ucunun ağırlığı (g)		**5,3726**	**6,0432**	**3,4890**	**5,4652**	**5,8108**
Volar yumuşak dokunun ağırlığı (g)		**0,4465**	**0,8929**	**0,2789**	**0,8946**	**0,9525**
Pacini Korpuskülü Sayısı		**27**	**27**	**21**	**25**	**26**
Phalanx Distalisin Ağırlığı (g)		**0,9032**	**1,2435**	**0,6520**	**0,6620**	**0,7620**
Tırnak	**Uzunluğu (mm)**	**16**	**17**	**14**	**14,4**	**15,6**
	Genişliği (mm)	**9**	**10**	**11**	**8**	**9**
Tırnak Yatağı	**Uzunluğu (mm)**	**22**	**22,5**	**17**	**17,8**	**19,7**
	Genişliği (mm)	**7**	**9**	**10**	**8,5**	**9**
Tırnak kökünün uzunluğu (mm)		**6**	**5,5**	**3**	**3,4**	**4,1**
Tırnak ağırlığı (g)		**0,1301**	**0,1715**	**0,1727**	**0,1540**	**0,1826**
Yüzey Alanı	**Volar (mm^2)**	**810**	**948**	**670**	**701**	**896**
	Dorsal (mm^2)	**455**	**562**	**291**	**474**	**465**

Tablo 6 a. **Parmak uçlarında yapılan ölçümler**

Hasta No		VI	VII	VIII	IX	X
Hangi El		**Sağ**	**Sol**	**Sol**	**Sağ**	**Sağ**
Kaçıncı Parmak		**2**	**2**	**3**	**2**	**3**
Parmak ucunun volümü (cm^3)		**4,5**	**5**	**6**	**4,5**	**5**
Parmak ucunun ağırlığı (g)		**5,4868**	**6,028**	**5,928**	**5,762**	**5,825**
Volar yumuşak dokunun ağırlığı (g)		**0,9910**	**0,6682**	**0,615**	**0,5997**	**0,6102**
Pacini Korpuskülü Sayısı		**28**	**28**	**28**	**25**	**26**
Phalanax Distalisin Ağırlığı (g)		**0,7245**	**1,0850**	**0,9958**	**0,972**	**1,072**
Tırnak	**Uzunluğu (mm)**	**15,2**	**13**	**15**	**16**	**15,2**
	Genişliği (mm)	**9**	**10**	**11**	**11**	**10**
Tırnak Yatağı	**Uzunluğu (mm)**	**19,4**	**17**	**19**	**20,5**	**19,4**
	Genişliği (mm)	**9**	**10**	**11**	**11**	**10**
Tırnak kökünün uzunluğu (mm)		**4,2**	**4**	**4**	**4,5**	**4,2**
Tırnak ağırlığı (g)		**0,1982**	**0,1252**	**0,1739**	**0,1521**	**0,1425**
Yüzey Alanı	**Volar (mm^2)**	**771**	**788**	**875**	**812**	**873**
	Dorsal (mm^2)	**448**	**421**	**444**	**448**	**461**

5. TARTIŞMA VE SONUÇ

Parmak ucu ortalama volümü; işaret parmağında 4,62 cm^3 (n = 4), orta parmakta 4,80 cm^3 (n = 5) ve yüzük parmağında 5,00 cm^3 (n = 1) olarak bulundu. Parmak ucu volümü; orta parmakta, işaret parmağına ve bir tane olan yüzük parmağına göre daha fazla idi. Masakazu Murai ve arkadaşlarının (41) yaptığı çalışmada parmak ucu ortalama volümü işaret parmağında 3,73 cm^3 (n = 7), orta parmakta 4,49 cm^3 (n = 6) ve yüzük parmağında 3,76 cm^3 (n = 7) olarak bulunmuştur. Bizim sonuçlarımızla, Masakazu Murai ve arkadaşlarının (41) yaptığı çalışmanın sonuçları ile uyumlu olarak bulundu. Arslan Bora ve arkadaşlarının (42) yaptıkları bir çalışmada ise parmak ucu ortalama volümünü işaret parmağı için 4,20 cm^3 (n = 7) ve küçük parmak için 3,56 cm^3 (n = 7) olarak bulmuşlardır. Bizim sonuçlarımızla bu sonuçlar da uyumlu olarak bulundu.

Parmak ucu ortalama ağırlığı, işaret parmağında 5,66 g, orta parmakta 5,41 g ve yüzük parmağında 5,46 g olarak bulundu.

Volar yumuşak dokunun ortalama ağırlığı, işaret parmağında 0,67 g, orta parmakta 0,67 g ve yüzük parmağında 0,89 g olarak bulundu.

Distal falanksın ortalama ağırlığı, işaret parmağında 0,91 g, orta parmakta 0,94 g ve yüzük parmağında 0,66 g olarak bulundu.

Tırnağın ortalama ağırlığı, işaret parmağında 0,15 g, orta parmakta 0,16 g ve yüzük parmağında 0,15 g olarak bulundu.

Buna göre parmak ucu ağırlığının; işaret, orta ve yüzük parmaklarında sırası ile % 11,83'nü, % 12,38'ni ve % 16,30'nu volar yumuşak dokunun ağırlığı, % 16,07'ni, % 17,37'ni ve % 12,08'ni distal falanksın ağırlığı, % 2,67'ni, % 3,11'ni ve % 2,74'nü tırnak ağırlığı oluşturmaktadır.

On parmak için ise parmak ucu ağırlığının % 13,50'ni volar yumuşak dokunun ağırlığı, % 15,17'ni distal falanksın ağırlığı ve % 2,78'ni tırnak ağırlığı oluşturmaktadır.

Pacini cisimcikleri; ortalama sayısını işaret parmağında 27, orta parmakta 25,6 ve yüzük parmağında 25 olarak bulundu. Bu sonuçlara göre işaret parmağındaki Pacini cisimciklerinin sayısı diğer iki parmaktan daha fazla idi. Bu sonuç belki de işaret parmağının diğerlerine göre yerleşiminden dolayı da daha çok kullanıldığını ve fonksiyonel olduğunu gösterebilir.

Parmak ucu ortalama volar ve dorsal yüzey alanı; sırası ile işaret parmağında 795 ± 19 ve 443 ±15 mm^2, orta parmakta 852 ± 106 ve 444 ± 97 mm^2 ve yüzük parmağında 701 ve 474 mm^2 olarak bulundu. Parmak ucu toplam yüzey alanını ise işaret parmağında 1238 ±17 mm^2, orta parmakta 1296 ±101 mm^2 ve yüzük parmağında 1175 mm^2 olarak bulundu. Parmak

ucu yüzey alanı; orta parmakta en büyüktü, bunu işaret parmağı ve bir tane olan yüzük parmağı takip etti. Gerek parmakların tek tek volar yüzey alan yüzdesi (işaret parmağı için: % 64,2, orta parmak için: % 65,7 ve yüzük parmağı için: % 60) ve dorsal yüzey alan yüzdesi (işaret parmağı için: % 35,8, orta parmak için: % 34,3 ve yüzük parmağı için: % 40) ve gerekse de on parmak ucunda volar yüzey alan yüzdesi (% 64,5) ve dorsal yüzey alan yüzdesi (% 35,5) olarak bulundu. Buna göre parmak uçlarının yüzey alanları bakımından birbirleri arasında istatiksel olarak önemli bir fark yoktu ($p>0,05$). Masakazu Murai ve arkadaşlarının (41) yaptıkları çalışmada parmak ucu ortalama volar ve dorsal yüzey alanı; sırası ile işaret parmağında 666 ± 55 ve 518 ±55 mm^2, orta parmakta 716 ± 32 ve 580 ± 61 mm^2 ve yüzük parmağında 671 ±62 ve 513 ±38 mm^2 olarak bulunmuştu. Parmak ucu toplam yüzey alanını ise işaret parmağında 1183 ±97 mm^2, orta parmakta 1296 ±75 mm^2 ve yüzük parmağında 1184 ±98 mm^2 olarak bulunmuştu. Parmak ucu yüzey alanları ve yüzdesi için elde edilen değerler Masakazu Murai ve arkadaşlarının (41) yaptığı çalışmayla uyumlu idi. Ancak volar yüzey alanının ve yüzdesinin sayısal değerleri bizim sonuçlarımıza göre daha küçük (bütün parmaklar için ortalama % 55ile % 58 arasında) iken dorsal yüzey alanının ve yüzdesinin sayısal değerleri bizim sonuçlarımıza göre daha büyük (bütün parmaklar için ortalama % 42 ile % 45 arasında) idi. Bu farklılık volar ve dorsal yüzeyin tanımlanmasından kaynaklanabilir. Onların, parmak ucunun volar ve dorsal bölümlerinin tanımlamasına göre parmak izi varken veya olmaksızın deriyi bölen parmak ucunda benzer bir sınıra uymaktadır. Çeşitli textbooklarda parmak pulpası, kalın deri ve belli parmak izleri ile birlikte parmak ucunun bölümü olarak tanımlanmıştır (43). Pulpa, onların tanımlamalarında hyponichium köşesinden parmağın yanlardaki pililer arası mid-lateral noktaya çekilen bir çizgi ile iken bu çalışmada hyponichium köşesinden büyük dorsal pilinin parmağın yanlarında sonlandığı uç noktasından geçen çizgi ile volar ve dorsal yüzey ayırımının tanımlamaları yapılmıştır. Bizim bu kesitsel çizgiyi burada tanımlamamızın sebebi daha önce belirttiğimiz gibi parmak izlerinin canlıda çıplak gözle ve mikroskop altındaki gözlemlerimize göre parmak ucunun yanlarında ve hatta dorsal yüzeye doğru uzandıkları sonlanma yerleri olması ve parmak izlerinin de yer aldığı fonksiyonel olarak çok önemi olan pulpanın gerçek sınırları olduğunu düşünmekteyiz. Ancak histolojik kesitlerle parmak izlerinin yanlarda sonlandığının kesin olarak gösterilmesi bu çalışmada yapılmamıştır.

Ortalama tırnak uzunluğu ve genişliği; işaret parmağı için 15,05 ve 9,75 mm, orta parmak için 15,36 ve 10,20 mm ve yüzük parmağı için 14,40 ve 8,00 mm ölçüldü.

Ortalama tırnak yatağı uzunluğu ve genişliği; işaret parmağı için 19,72 ve 9,12 mm, orta parmak için 19,52 ve 9,40 mm ve yüzük parmağı için 17,80 ve 8,50 mm ölçüldü.

Ortalama tırnak kökünün uzunluğu; işaret parmağı için 4,67 mm, orta parmak için 4,16 mm ve yüzük parmağı için 3,40 mm ölçüldü. Buna göre, işaret parmağının % 23,68'nin, orta parmağın % 21,31'nin ve yüzük parmağının % 19,10'unun tırnak yatağının uzunluğunu, tırnak kökü uzunluğu oluşturmaktadır.

Ayrıca, parmak uçlarının dağılımlarına göre kendi içerisinde tek tek ve birlikte yapılan Spearman testi ile korelasyonunda normal ve beklenenin (parmak ucu ağırlığının artınca volümünün ve distal falanks ağırlığının artması gibi ve benzeri) dışında farklı bir sonuç bulunmadı.

Bizim araştırmalarımıza göre parmak ucu ile ilgili yurt içi ilk anatomik çalışmalardan olan bu çalışma ile parmak ucuna ve pulpaya dikkat çekmek istediğimiz gibi yapılacak olan çalışmalara öncülük etmiş olduk.

Yaptığımız ölçümlerin ve sonuçların el cerrahisi ile ilgilenen klinisyen ve anatomistlere yararlı olabileceğini düşündük.

6. ÖZET

Distal interfalangeal eklemde büyük dorsal ve palmar pilileri birleştiren düzlemin distalinde kalan parmak bölümü parmak ucu olarak kabul edildi. 4 tanesi işaret parmağına, 5 tanesi orta parmağa ve 1 tanesi yüzük parmağına ait 10 tane parmak ucunda çalışma yapıldı.

Parmak ucunun volümü cam bir beherle ölçüldü. Parmak ucunun, distal falanksın, tırnağın ve pulpadaki yağlı gözeli dokunun ağırlığı hassas terazide ölçüldü. Tırnak ve tırnak yatağının uzunluğu ve genişliği ve kökünün uzunluğu kumpas ile ölçüldü. Parmak ucu hyponichium köşesinden büyük dorsal pilinin yanlarda sonlandığı noktayı birleştiren bir çizgi boyunca ikiye ayrıldı. Önde kalan kısmında kalan deri volar yüzey, arkada kalan kısmı ise dorsal yüzey olarak tanımlandı. Volar ve dorsal yüzeyin alanı planimetrik teknik ile hesaplandı. Pulpada bulunan Pacini korpuskullerinin sayısı stereomikroskopta sayıldı.

Parmak ucunun ortalama volümü; işaret parmağı için 4,62 cm^3, orta parmak için 4,80 cm^3 ve yüzük parmağı için 5,00 cm^3 bulundu.

Ortalama tırnak uzunluğu ve genişliği; işaret parmağında 15,05 mm ve 9,75 mm, orta parmakta 15,36 mm ve 10,20 mm ve yüzük parmağında 14,40 mm ve 8,00 mm olarak ölçüldü.

Ortalama volar ve dorsal yüzey alanı; işaret parmağı için 795,25mm^2 ve 443,00 mm^2, orta parmak için 852,00 mm^2 ve 444,60 mm^2 ve yüzük parmağı için 701,00 mm^2 ve 434,00 mm^2 olarak hesaplandı.

Sonuç olarak ilgili parmaklar için kantitatif bir çalışma yaparak normal değerleri tespit edilmeye çalışıldı. Bu çalışmanın rekonstrüktif el cerrahisine ve diğer ilgili bölümlere yararlı olacağını umuyoruz.

7. SUMMARY

The fingertip is defined as the portion of the finger distal to plane of the dorsal and palmar skin creases at the distal interphalangeal (DIP) joint articulation. This study was done on ten fingertips; four were index finger, five were middle finger and one was ring finger.

The volume of fingertip was measured with a glass measuring cylinder. The weight of fingertip and distal phalanx and nail and soft tissue of pulp was measured with sensitive scale. The length and width of nail and nail bed was measured with a compass. The fingertip was seperated into two portions from the edge of hyponichium to major dorsal skin crease which ended laterally. The anterior part was defined as ‘ volar surface ’ and the posterior part was defined as ‘ dorsal surface ’. The area of volar and dorsal surfaces was calculated in planimetric technique. The corpuscles of Pacini were counted with stereomicroscope.

The mean volume of fingertip was found for index finger 4,62 cm^3, for middle finger 4,80 cm^3 and for ring finger 5,00 cm^3.

The mean length and width of fingernail was found for index finger 15,05 and 9,75 mm, for middle finger 15,36 and 10,20 mm and for ring finger 14,40 and 8,00 mm.

The area of the volar and dorsal surfaces were calculated for index finger 795,25 and 443,00 mm^2, for middle finger 852,00 and 444,60 mm^2 and for ring finger 701,00 and 434,00 mm^2.

At the result we wanted to define the normal values of fingertip by this quantitative study. We hope our study will be useful in hand reconstruction surgery and other relevant departments.

8. KAYNAKLAR

1. Iversen, L.D., Swiontkowski, M. F.: Acil Ortopedik Girişimler El Kitabı, 4. Baskı, Çeviri Editörü: Ateş, Y., Ankara: Bilimsel Tıp Yayınevi, 199-200, 2001

2. Sadler, T.W.: Langman's Medikal Embriyoloji. Altıncı Baskı. Çeviri Editörü: Can Başaklar Ankara: Palme Yayıncılık. 147-356, 1993

3. Moore, K.L.: The developing human clinically oriented embryology. 4th edition, Philadelphia: W. B. Saunders Company, 334-424,1988

4. Williams, P.L., Bannister, L.H., Berry, M.M., Collins, P., Dyson, M., Dussek, J.E., Ferguson, M.W.J.: Gray's Anatomy. Thirty-eighth Edition. Great Britain: Churchill Livingstone, 1995

5. Arıncı, K., Elhan, A.: Anatomi, 1. Cilt, Ankara: Güneş Kitabevi, 1997

6. Snell, R.S.: Tıp Fakültesi Öğrencileri İçin Klinik Anatomi, 5. Baskı, Çeviri Editörü: Yıldırım, M. , İstanbul: Nobel Tıp Kitabevleri, 1997

7. Dere, F.: Anatomi Cilt I-II, 4.Baskı, Adana: Genel Dağıtım, 1996

8. Feneis, H.: Uluslararası Terimlerle Sistematik Resimli Anatomi Sözlüğü, 2. Baskı, Çeviri Editörü: Yıldırım, M. , İstanbul: Nobel&Yüce Kitabevleri, 1997

9. Agur, A.M.R., Lee, M.J.: Grant's Atlas of Anatomy, Ninth Edition, Giza, Egypt: Mass Publishing Co., 1992

10. Rose, E.H., Norris, M.S., Kowalski, T.A., Lucas, A., Fleegler, E.J.: The "cap" technique: nonmicrosurgical reattachment of fingertip amputations. *J Hand Surg [Am]* 1989, May; 14(3): 513-8

11. Yamano, Y.: Replantation of the amputated distal part of the fingers. *J Hand Surg [Am]* 1985, Mar; 10(2): 211-8

12. Kim, W.K., Lim, J.H., Han, S.K.: Fingertip replantations: clinical evaluation of 135 digits. *Plast Reconstr Surg* 1996 Sep; 98(3): 470-6

13. Foucher, G., Norris, R.W.: Distal and very distal digital replantations. *Br J Plast Surg* 1992 Apr; 45(3): 199-203

14. Rosenthal, E.A.: Treatment of fingertip and nail bed injuries. *Orthop Clin North Am* 1983 Oct; 14(4): 675-97

15. Strauch, B., de Moura, W.: Arterial system of the fingers. *J Hand Surg [Am]* 1990 Jan; 15(1): 148-54

16. Smith, D.O., Tajima, N., Oura, C., Toshimori, K.: Digital artery tortuosity and elasticity: a biomechanical study. *J Reconstr Microsurg* 1991 Apr; 7(2): 105-8

17. Cheng, G., Pam, D., Yang, Z., Qu, Z.: Replantation of digits amputated at or about the distal interphalangeal joint. *Ann Plast Surg* 1985, 15: 465

18. Kaplan, E.B.: Functional and Surgical Anatomy of the Hand, Second Edition, London: Pitman Medical Publishing Co., 1965

19. Lucas, G.L.: The pattern of venous drainage of the digits. *The Journal of Hand Surgery*, 1984, 9A: 448-450

20. Earley, M.J.: Microsurgical revascularisation of the thumb pulp with a discussion of the venous drainage of the thumb. *J Hand Surg [Br]* 1985 Oct;10(3):347-50

21. Tubiana, R., Thomine, J.M., Mackine, E.: Examination of the Hand and Wrist.1th Edition, Philadelphia: W. B. Saunders Company., 1-174, 1984

22. Hayashi, H., et al: An Anatomical Study for Innervation and Vascular Supply of the Nail Bed and Matrix and a Histological Study of their Nerve Endings. *J Jpn Soc Surg Hand* 1995, 12:515-520

23. Arıncı, K., Elhan, A. : Anatomi, 2. Cilt, Ankara: Güneş Kitabevi, 497-503, 1997

24. Guyton, A.C., Hall, J.E.: Tıbbi Fizyoloji. 1. Baskı. Çeviri Editörü: Çavuşoğlu, H., İstanbul: Nobel Kitabevi. 565-730, 1996

25. Taner, D.: Fonksiyonel Nöroanatomi, 2. Baskı. Ankara: ODTÜ Geliştirme Vakfı Yayıncılık ve İletişim A.Ş. Metu Press Yayınları. 98-211, 1999

26. Burch, G.E., Sodeman, W.A.: The correlation of bone volume and soft tissue volume in the human finger tip. *Hum Biol*, 1938, 10:295-98

27. Isbell, H.: The human fingertip: surface area and volume correlation. *Hum Biol*, 1939,11:536-42

28. Joshi, B.B.: A local dorsolateral island flap for restoration of sensation after avulsion injury of fingertip pulp. *Plast Reconstr Surg* 1974 Aug;54(2):175-82

29. Pho, R.W.H.: Restoration of sensation using a local neurovascular island flap as a primary procedure in extensive pulp loss of the fingertip. *Injury*, 1976; 8:20-4

30. Pho, R.W.H.: Local composite neurovascular island flap for skin cover in pulp loss of the thumb. *J Hand Surg* 1979;4:11-5

31. Biddulph, S.L.: The neuro vascular flap in finger tip injuries. *Hand* 1979 Feb;11(1):59-63

32. Foucher, G., Smith, D., Pempinello, C., Braun, F.M., Citron, N.: Homodigital neurovascular island flap for digital pulp loss. *J Hand Surg* 1989;14B:204-8

33. Lai, C.S., Lin, S.D., Chou, C.K., Tsai, C.W.: Innervated reverse digital artery through bilateral neurorraphy for pulp defects. *Br J Plast Surg* 1993;46:483-88

34. Illingworth, C.M.: Trapped fingers amputated finger tips in children. *J Pediatr Surg* 1974;9:853-58

35. Das, S.K., Brown, H.G.: Management of lost finger tips in children. *Hand* 1980;10:16-27

36. Allen, M.J.: Conservative management of finger tip injuries in adults. *Hand* 1980;12:257-65

37. Chow S.P., Ho E.: Open treatment of fingertip injuries in adults. *J Hand Surg* 1982;7:470-76

38. Borgens, R.B.: Mice regrow the tips of their foretoes. *Science* 1982;217:747-50

39. Mennen, U., Wiese, A.: Fingertip injuries management with semi-occlusive dressing. *J Hand Surg [Br]* 1993 Aug;18(4):416-22

40. Lee, L.P., Lau, P.Y., Chan, C.W.: A simple and efficient treatment for fingertip injuries. *J Hand Surg* 1993;18B:416-22

41. Murai, M., Lau, H.K., Pereira, B.P., Pho, R.W.: A cadaver study on volume and surface area of the fingertip. *J Hand Surg [Am]* 1997 Sep;.22 (5) : 935-41

42. Bora, A., Ademoğlu, Y., Kayalar, M., Ayan, I., Arıkan, G., Enhoş, A.: Quantitative volumetric analysis of finger pulp atrophy after nerve repair. European Association of Clinical Anatomy Congress. 13,14,15 September 2001 Montpellier- France

43. Glicenstein, J., Dardour, J.C.: The pulp: anatomy and physiology . In: Tubiana, R., ed. The hand. Vol. I. Philadelphia: WB. Saunders Company 1981:116-120