T.C.

SAĞLIK BAKANLIĞI

İZMİR EĞİTİM VE ARAŞTIRMA HASTANESİ

ORTOPEDİ VE TRAVMATOLOJİ KLİNİĞİ

ŞEF: PROF. DR. OSMAN ARSLAN BORA

AKUT LOMBER MEDULLA SPİNALİS YARALANMASININ KIRIK İYİLEŞMESİ ÜZERİNDEKİ ETKİSİ (DENEYSEL ÇALIŞMA)

UZMANLIK TEZİ

DR.ADİL TURAN

İZMİR 2009

İÇİNDEKİLER

sayfa

1. **GİRİŞ VE AMAÇ……...…….……2**

2. **GENEL BİLGİLER…….……3**

3. **GEREÇ VE YÖNTEM…….……..26**

4. **BULGULAR……...…….37**

5. **TARTIŞMA…….60**

6. **SONUÇ……66**

7. **ÖZET……...…….67**

8. **SUMMARY…….69**

9. **KAYNAKLAR……71**

TEŞEKKÜR

Tezimin başlangıç aşamasından itibaren bu düzeye kadar olgunlaşmasında tüm desteği için danışmanım ve hocam Prof. Dr. Arslan Bora'ya teşekkür ederim.

Ortopedi ve Travmatoloji uzmanlık eğitimini aldığım süre içinde, emeği geçen klinik eski şefimiz Prof. Dr. Ahmet Sebik'e, şef yardımcımız Op. Dr. Naci Akpınar'a, bilgi ve becerilerimin artmasında pay sahibi olan uzman ağabeylerimden başta başasistanımız Op. Dr. Erdoğan Kutluay olmak üzere Op. Dr. Yusuf Ziya Önal'a, Op. Dr. Nuri Erel'e, Op. Dr. Bayram Mavuşoğlu'na, Op. Dr. Yaman Örgen'e, Op. Dr. Cansın Kızılay'a, Op. Dr. Cansunar Ege'ye, Op. Dr. Zafer Kement'e, Op. Dr. Tayfun Göre'ye, Op. Dr. Gökhan Toker'e ve Op. Dr. Hüseyin Günay'a teşekkür ederim.

Her koşulda desteğini esirgemiyen başta Dr. Doruk Kuran olmak üzere asistanlık hayatım boyunca birlikte çalıştığım tüm asistan arkadaşlarıma, servis ve ameliyathane hemşirelerimize ve personelimize teşekkür ederim.

Tepecik Eğitim ve Araştırma Hastanesinde çocuk ortopedisi rotasyonu süresince eğitimime katkıda bulunan Prof. Dr. Haluk Ağuş'a, Doç. Dr. Önder Kalenderer'e ve diğer uzman ağabeylerime ve asistan arkadaşlarıma teşekkür ederim.

Tezim ile ilgili çalışmalarım sırasında emeği geçen Ege Üniversitesi Tıp Fakültesi Deneysel Cerrahi ve Araştırma Laboratuarı çalışanlarına, çalışmanın gerek deneysel gerekse yazım aşamasında her konuda kapılarını çaldığım Dr. Ebru Sezer'e ve Dr.Yiğit Uyanıkgil'e teşekkür ederim.

Bugünlere gelmemde gösterdikleri maddi, manevi destekterinden için başta anneme, babama ve kardeşime, en zor günlerimde bile elini hep omzumda hissettiğim, hayat arkadaşım, dostum, eşim ve bana kazandırdığı dünyalar güzeli oğluma ve son olarak kendini bize adayan Gülnur Annem'e teşekkür ederim.

İzmir – Aralık 2009 Dr. Adil Turan

1. GİRİŞ:

İnsana hareket kazandırmayı amaçlayan ortopedi ve travmatoloji bilim dalı, hergün kendi konuları ile ilgili yeni araştırma ve uygulamalarda bulunmaktadır. Ortopedinin temelini oluşturan kırık iyileşmesi üzerine yapılan klinik ve deneysel çalışmalar bunların başında gelmektedir.

Kazalarla oluşan yaralanmalar, ülkemizde 34 yaşa kadar gürülen ölümlerin en sık sebebi ve 34 yaş üzeri ölüm nedenleri arasında da ilk on sıra içerisindedir. Orta yaş ve üzeri popülasyonda düşmeler kazaların yerini almaktadır. 65 yaş üzeri 3 kişiden 1'i düşme sonucu ciddi yaralanma geçirir ya da ölür. Bu yaş grubunda hastaneye başvuru sebepleri arasında düşme en sık nedendir ve kırıkların % 87'si bu sebeple oluşur (1).

Omurga yaralanmaları ise sıklıkla genç popülasyonda yüksek enerjili travma sonucu gözlemlenen ciddi yaralanmalardır. Araç içi ve dışı kazalarla, yüksekten düşmeler en olası nedenleri oluşturmaktadır. Bu şekilde yüksek enerjili bir travma sonucu omurga kırığı oluşan kişilerde çoğunlukla akut bir medulla spinalis yaralanması ve nörolojik defisit meydana gelmektedir. Genelde birincil patolojinin yanında üç boşluğu ilgilendiren kafa, göğüs, batın yaralanmaları ile birlikte ekstremitelerde uzun kemik kırıkları görülmektedir (2, 3).

Kırık iyileşmesini olumlu veya olumsuz yönde etkileyen faktörler, geçmişte ve günümüzde çeşitli klinik biomekanik ve laboratuar çalışmaları ile araştırılmaktadır. Bu süreci etkileyen hücresel ve moleküler yolaklar konusundaki bilgilerimiz gün geçtikçe artmaktadır. Fakat henüz tam olmaktan uzaktır.

Spinal travma sonrası oluşan sinir iletim kaybı zeminde gelişen kırıklarda iyileşme ve kemik metabolizması normalden farklılıklar göstermektedir (4). Bu çalışmadaki amaç; sinir iletiminin kesintiye uğramasının kemik metabolizması ve kırık iyileşmesini ne yönde etkilediğini araştırmak ve konu ile ilgili mekanizmalar geliştirerek literatüre katkıda bulunmaktır.

2. GENEL BİLGİLER

2.1 KIRIK İYİLEŞMESİ

Kırık, yalnızca kemiği değil beraberinde çevre yumuşak dokuları da etkileyen, kemiğin anatomik bütünlüğünün bozulması olarak tanımlanır. Tüm fizyolojik reaksiyonlar, bozulan kemik bütünlüğünün yeniden sağlanmasına yöneliktir. Kemik, skar dokusu oluşturmaz, yeniden yapılanmayla iyileşir. Kırık iyileşmesi, kırık oluştuğu andan itibaren başlar, düzenli kemik doku ile kırık uçları birleşinceye kadar devam eder (5).

Birincil kırık iyileşmesi, genelde sert iç tespitten sonra görülür. Belirli bir dış kallus oluşmadan, sadece iç kallusla devam eden temas (kontakt) iyileşmesidir. İkincil kırık iyileşmesi ise kırığın kapalı yöntemle, ameliyatsız tedavi edildiği veya ameliyatla göreceli denge sağlandığı durumlarda meydana gelir. Bu iyileşme tipi uygun bir şekilde evrelere bölünebilir. Histolojik olarak iyileşme süresindeki evreler birbirinden zaman olarak kesin sınırlarla ayrılamaz ve her evre daima kendinden bir önceki veya bir sonraki evre içinde bulunur (Resim 1). Histolojik görünüme göre yapılan sınıflamalarda ufak farklılıklar hariç, genel olarak aynı bulgular kabul edilip benzer sıralamalar yapılmıştır (5).

De Palma‘ ya göre kırık iyileşmesi dört fazda incelenir (6):

1- Birincil hücresel kallusun oluşum fazı

a-Hematom fazı

b-Birincil hücresel kallusun oluşumu

2- Birincil hücresel kallusun damarlanma fazı

3- Hücresel kallusun kemikleşme fazı

4- Kemiğin yeniden şekillenme fazı

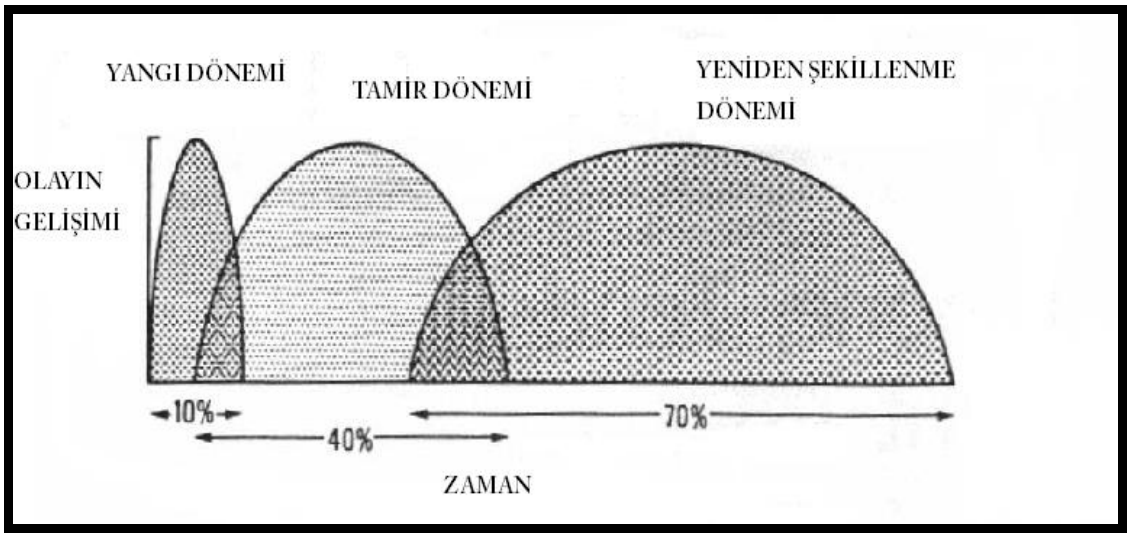

Resim 1: Kırık İyileşmesinin Dönemleri

İkincil kırık iyileşmesinin 3 evresi vardır (7) :

1- Yangı evresi,

2- Onarım evresi,

3- Yeniden şekillenme evresi.

a. Yangı Evresi (1-4 gün):

Bir kemikte çeşitli faktörler sonucu meydana gelen kırık; kemik ara maddesinde hasara, hücrelerde ölüme, iç ve dış kemik zarında yırtıklara ve kırık kemik uçlarında yer değişimine neden olur (8). Tüm doku travmalarında olduğu gibi kırık meydana geldiğinde de ilk verilen yanıt yangı'dır (9). Travmanın şiddetine bağlı olarak, kırık uçları komşuluğundaki kemik zarı ve çevre yumuşak dokular zedelenerek damarlar yaralanır (Resim 2). Kırık uçlarını karşılıklı çaprazlayan kan ve lenf damarlarının yaralanmasıyla bu uçların etrafında ve kemik iliğinde kan ve lenf sıvısı toplanır. Bu sıvı hacmini arttırarak kemik zarını kaldırır. Pıhtılaşmanın sağlanabilmesi için trombosit ve trombotik faktörlerin toplanmasıyla moleküler aracılar yaralanma bölgesine salınır. Böylelikle kırık uçları arasında, kemik zarı altında ve yırtılmışsa bunun etrafında hematom oluşur. Kırık hematomunun ikincil kırık iyileşmesinde önemli bir rolü vardır. Hematomun basıncı kırık uçlarının bir arada tutulmasına yardım eder. Açık kırıklarda bu yapının dışarıya boşalması ile kırık iyileşmesi gecikir. Deneysel olarak hematom organize olduktan sonra

çıkarıldığında kemik oluşturan uyarının büyük bir kısmının yok olduğu öne sürülmüştür (10). Olasılıkla, kırık hematomu onarım hücrelerinin gücünü arttıracak, fibrinden bir yapı iskeleti sağlamaktadır. Ayrıca kırık hematomun içerisine ortamındaki trombositler ve diğer hücrelerden büyüme faktörü ve bazı proteinler salınır. Bunlar, kırık onarımında yeri olan hücre göçünde, kemik zarından kaynaklanan hücre çoğalmasında ve onarım dokusu ara maddesinin sentezinde aracıdırlar (11).

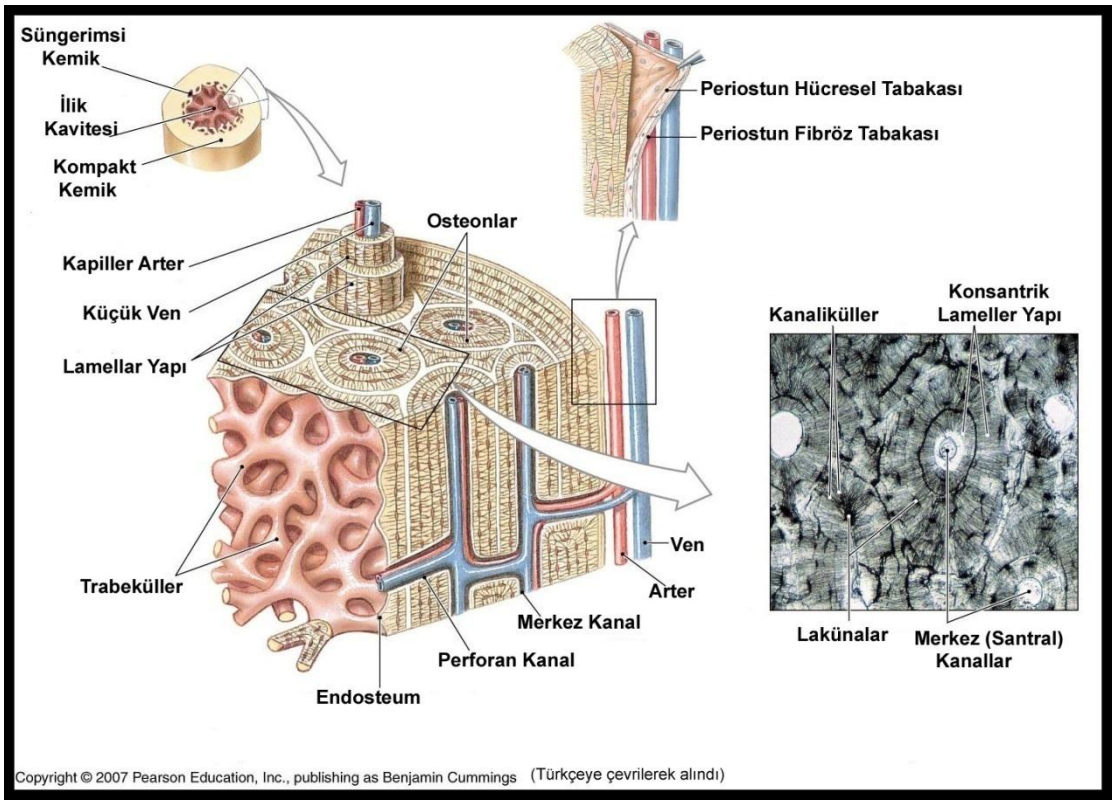

Resim 2: Kemiğin yapısal birleşenleri

Kırık oluştuktan sonra dokudaki mast hücrelerinin kırık bölgesine histamin salgılamasıyla, atardamarcıklardaki geçici bir daralmayı, atardamarcık ve toplardamarcıklardaki genişleme izler. Ayrıca kılcal damar zar geçirgenliği artar. Damar genişlemesi ve plazma eksudasyonuna bağlı olarak, kırık bölgesinde ilk 24 saat içinde ödem oluşur. Polimorf çekirdekli lökositler, monosit ve lenfositleri içeren akut yangı hücreleri, ödemli bölgeye doğru göç eder.

Komşu haversiyen sistemler arasında fazla bağlantı olmadığından, kırık hattının her iki tarafında belirli bir mesafeye kadar olan bölgede dolaşım durur. Buradaki osteositler büzüşürler ve eriyerek boş lakunalar bırakırlar. Sonuçta kırık

uçlarında, kemik dokuda daha geniş olmak üzere doku ölümü oluşur. Kırık ve çevre dokudan prostoglandinlerin salınımı yanısıra ölü materyalin varlığı akut yangının başlatılmasında önemli rol almıştır (5).

Kırık bölgesindeki hematom 48 saat içinde organize olur. Bu bölgedeki fibrinojen, eklenen lizin, fenilalanin, gamaglobin ve albuminle fibrine dönüşerek bir yapı oluşturur. Polimorf çekirdekli lökositler ve makrofajların damar dışına çıkması ile fibrin ara maddesi meydana gelir. Makrofaj, histiosit ve fibroblastların yaptığı kollajen de fibrin aramaddesi oluşumunda etkilidir. Fibrin ağından da kemik yapımı için hücre çoğalması başlar. Bu dönemde ara madde içindeki öncü hücreler, lokal biyolojik etkilerle, değişik dokuları oluşturmak için farklılaşmaya hazırdır.

Büyük kırıklarda makrofaj ve monositler, bütün vücudu etkileyen bir sitokin olan IL-1 salgılar. Bu madde yaralanma bölgesine lenfositlerin göçünü, kemik geri emilimini sağlar ve orta beyin aracılığıyla ateş meydana getirir (12).

b. Onarım Evresi (2-40 gün)

Bu evre kırık iyileşmesinde en önemli kısımdır. İlk basamağı hematomun organize olmasıdır. Bölgesel mekanizmalarla hassaslaşan öncü hücreler; yeni damar, fibroblast, hücreler arası madde, destek hücreleri ve diğer hücreleri oluşturmak üzere farklılaşmaya ve düzenlenmeye başlar. İleri yaşlarda bu çok yönlü gelişim özelliğine sahip hücrelerin farklılaşma kapasiteleri azalır. Bu da iyileşmenin süresini ve kalitesini etkilemektedir.

Bu evre kırık oluşumundan sonraki saatlerde başlasa da yapısal olarak tipik hale gelmesi 7-12 gün sürer. Onarım mekanizmasında rol oynayan hücreler mezanşimal kökenli çok yönlü gelişim gücüne sahip hücrelerdir. Bunlar çoğunlukla kırık bölgesindeki granülasyon dokusunun içinden, ayrıca dış kemik zarının kemik yapıcı tabakası ve daha az olarakta iç kemik zarından köken alırlar. Bu hücreler farklılaşmaya başladığında, ilk değişikliğe uğrayanlar, kılcal damarlarla hematom içine giren fibroblastlardır. Üçüncü günde karşı kırık uçlarında, yoğun mezanşimal hücre varlığı mevcuttur. Bu hücreler kırık parçaları arasında yumuşak bir granülasyon dokusu oluşturur.

İç ve dış kemik zarındaki kemik yapıcı hücrelerle, fibrin ara maddedeki fibroblastların çoğalıp farklılaşmasıyla, bu granülasyon dokusu oluşur. Fibroblastlar

kollajen sentezlerken, kondroblastlar kollajen ve glikozaminoglikan, osteoblastlar ise osteoidi salgılarlar. İyileşen kemiğin gerilmeye karşı dayanıklılığı, içerdiği kollajen miktarıyla yakın ilişkilidir.

İyileşme dokusunun boyutu kırığın hareket derecesiyle doğru orantılıdır. Kırık hattında hareket ne kadar fazla ise iyileşme dokusunun miktarıda o kadar fazla olur.

Kırık oluşumu ya da cerrahi müdahale sırasında dış kemik zarının hasar görmesi kırık iyileşmesini yavaşlatır (13).

Kırık bölgesinde mezanşimal hücre çoğalması ilk 16 saatte saptanmıştır. Bu çoğalma, kırık sonrası 32 saatte en üst düzeye çıkar. Kırık iyileşmesinin ilk dönemlerinde dış kemik zarıyla ilgili damarlar, geç dönemde ise besleyici damarlar, kılcal damar tomurcuklanmasına yardımcı olur. Fakat kılcal damar gelişimi osteojenik hücre çoğalması kadar hızlı olmadığından, beslenmenin daha iyi olduğu kemiğe yakın seviyedeki hücreler, osteoblastlara dönüşür. Kemiğe yakın olmayan, hücreler dolaşım yönünden fakirdir ve bunlar kondroblast ve kondrosite farklılaşarak kıkırdak dokuyu oluşturur. Osteoblast haline gelen, kanlanmanın yeterli olduğu bölgelerdeki hücreler ise kemik trabeküllerini oluşturur. Böylece en dış tabakada kıkırdak dokunun üstünü örten kemik zarının derin tabakasından çoğalan kemik yapıcı hücreler, orta tabakada kıkırdak doku, daha derinde ise kemik trabekülleri bulunur. Zamanla her iki kırık parçasının ucunda oluşan yakalık tarzındaki kitle birleşerek, kırığa bütünlük sağlayan dış kallusu meydana getirir. Aynı şekilde ilik boşluğunda da benzer olaylar birbirini takip eder. İç kemik zarı ve iliğin kemik yapıcı hücresinden gelişen trabeküllerle, iliğin köprülenmesi oluşur ve iç kallus meydana gelir. İlk 7- 12 günün sonrasında yumuşak kallus kitlesi, fibröz doku ve kıkırdaktan oluşmuştur (11, 13).

Onarım evresinin ilk zamanlarında, kıkırdak oluşumu (kıkırdak kallus) belirginleşir ve kallusun damarlanmasından sonra kemik gelişimi başlar. Damar yenilenmesi, mevcut kan damarlarında tomurcuklanmayla olur ve kanla beslenme yeterli olursa, osteoblastlar kallus içinde normal kemik gelişimine elverişli ara maddeyi sağlamış olurlar. Hücre düzeyinde yapılan çalışmalara göre; damar endoteli sialik aside bağlı olarak, kıkırdak doku da proteoglikanlardan zengin olduğu için negatif yüklüdür. Yeni damarlanmayla kıkırdak doku arasındaki bu itme kuvveti

nedeniyle, damarlanma engellenmektedir. Kalsiyum iyonu bu negatif yükü pozitife çevirerek, yeni damarların kıkırdak dokuya yönelimini sağlamaktadır. Dolayısıyla sert kallus (kemik kallus) dokusu gelişimi için damarlanma, bunun sağlanabilmesi içinse osteoidin mineralizasyonu gereklidir. Bu, sert kallusun oluşumu ve yapısal stabilite için gereklidir. Onarımın bu döneminde kırık uçları arasında kemik miktarı artarak fuziform bir kallus (kemik kallus) kitlesi ile kırık aralığı örtülür. Kıkırdak dokuda, kondrositler hipertrofiye kondrositlere dönüştüğünde alkalen fosfataz salgılanır. Kondrositlerden kıkırdak ara madde kesecikleri de atılmaya başlar. Kıkırdak ara maddesi kalsifiye olur. Bu doku içinde kalan kondrositler difüzyonla beslendiğinden ölür ve bulundukları yerde lakuna adı verilen boşluklar meydana gelir. Kondroklastik faaliyetle geri emilim artar ve lakunalar genişler. Süreç devam ederken, bu boşluklara kılcal damarlar ve kemik hücreleri girmeye başlar. Kalsifikasyon olmadan damarlanma ilerleyemez. Parçalanan kalsifiye kıkırdağın yerini almak için damarlı doku ve osteoblastlar gerekli mekanik uyarılarla kemik yapımına başlarlar. En sonunda oluşan trabeküler (süngersi) kemik içindeki boşluklar arasında kalsifiye kıkırdak artıkları görülebilir (Resim-3) (14).

Ölü kırık uçları dolaşımdan yoksundur ve ortadan kaldırılması gerekmektedir. Kırık iyileşmesinde gerekli olan bu fonksiyonun nasıl başladığı kesin bilinmemektedir. Fakat kırık bölgesinde önemli miktarda tespit edilen prostoglandinlerin, yeni osteoklast oluşumuna ve mevcut osteoklast aktivitesinde artışa neden olduğu düşünülür. Bu hücreler tarafından oluşturulan boşlukları osteoblastlar sarara canlı kemik gelişmesini sağlarlar. Sonuçta ölü bölgenin tümü canlı kemikle yer değiştirir. Kırık kemik uçları, iç ve dış kallus gelişimiyle çok sağlam bir yapıya kavuşur. Kallus oluşumu, yetişkinlerde çocuktan ve kompakt kemikte trabeküler kemikten daha yavaş meydana gelir. Yaralanmadan sonra kallus oluşması ve mineralizasyonu 4-16 hafta arasında zaman gerektirir. Kallus oluşumuyla beraber kaynamanın oluştuğu söylenebilir. Bununla beraber, kaynama henüz son noktasına ulaşmış değildir. Onarım evresinin ortasında, kallusun gereksiz ve etkisiz kısımlarının geri emilimi ve trabeküler kemiğin stres çizgileri boyunca uzanması ile yeniden şekillenme evresi başlar (15).

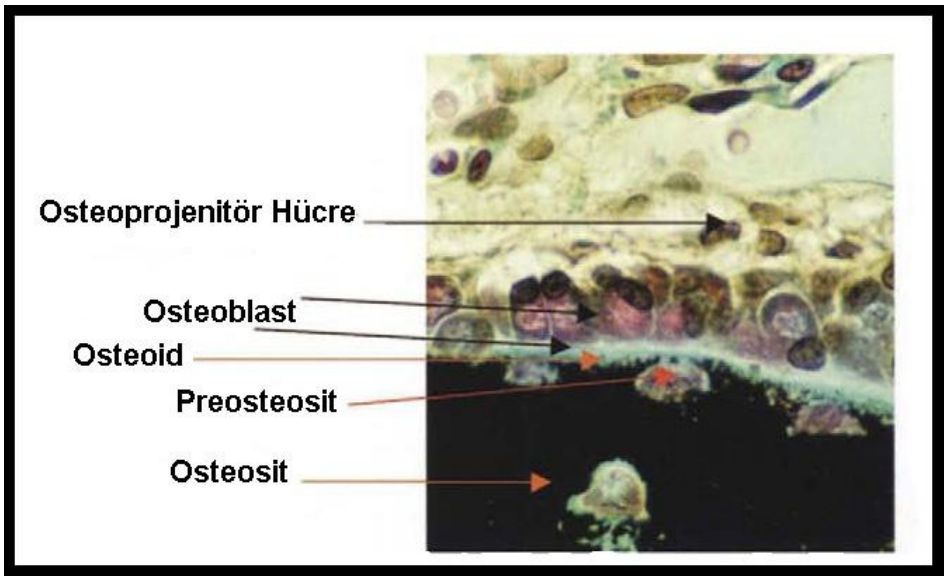

Resim 3: Osteoprojenitör hücrelerin osteoblast ve diğer hücrelere farklılaşması (Lian JB, Stein GS. Osteoblast Biology. In Marcus R, Feldman D,Kelsey J (ed). Osteoporosis. Third Edition. San Diego, CA: Academic Press 2008;93-150. Türkçeye çevrilerek alındı.)

c. Kemiğin Yeniden Şekillenme Evresi (25-100 gün)

Kemiğin yeniden şekillenmesi en uzun evre olup, aylar yıllar sürebilir. Bu evre güçlü ama düzensiz sert kallusun, normal veya normale yakın güçteki daha düzenli lameller kemiğe dönüşümüdür. Onarım evresinin ortasında başlayıp, normalde 4-16 hafta sürerken, yıllar boyunca da devam edebilir.

Yeniden şekillenme evresinde 4 olay gerçekleşir:

1- Kalsifiye kıkırdak, osteoid dokuyla değişerek bir çeşit birincil trabeküler doku oluşur.

2- Lameller kemik bu dokunun yerini alır.

3- Kompakt kemik uçlarındaki kallus, lameller kemikten yapılmış ikincil osteonlara değişir. Lameller kemik, kas kuvveti ve mekanik streslere paralel olarak düzenlenmiş osteonlardan oluşur.

4- İlik kanalı dereceli olarak yeniden şekillenir. Kanal içindeki kallus, osteoklastlar tarafından geri emilir ve boşluklar yeniden düzenlenir.

Wolf kanuna göre kemiğin işlevsel durumundaki değişiklik, dokuda yapısal değişikliklere yol açmaktadır. Bu kanun günümüzde de kemiğin yeniden şekillenmesinde temel bir kural olarak kabul edilmektedir. Mekanik strese maruz kalan kemiğin konveks yüzü pozitif, konkav yüzü ise negatif elektrikle yüklendiğinden, osteoklastik aktivitenin hakim olduğu konveks yüzde geri emilim ve osteoblastik aktivitenin hakim olduğu konkav yüzde ise yeni kemik yapımı olmaktadır. Yani, kırığın konkav tarafında kemikleşme, konveks tarafında geri emilim olur (5, 7, 13).

Bu evreden sonraki kemiğin tıraşlanıp yeniden eski haline döndüğü yeniden şekillenme evresi 1-2 yıl sürer ve yalnız çocuklar ve adolesanlarda görülür.

2.1.1 Kırık İyileşmesini Etkileyen Faktörler:

Yerel ve genel faktörler olarak iki grup halinde incelenir (5, 11, 13, 14, 16).

2.1.1.1. Yerel faktörler:

1. Travmanın derece ve etkisi

2. Kırık uçlarının birbirine göre konumu

3. Kırık yerinin kanla beslenmesi

4. Kırılan kemiğin türü

5. Kırık çizgisinin özelliği

6. Cilt ve yumuşak doku yaralanması

7. Yerel bir enfeksiyon olup olmaması

8. Yerel patolojik koşullar

9. Hatalı tedavi

10. Elektrik akımı

11. Denervasyon

2.1.1.2.Genel faktörler:

1-Yaş: Azalan yaşla orantılı olarak mezanşimal hücre farklılaşması, yeni kemik dokusu gelişmesi ve kırığın yeniden şekillenmesi hızlanır.

2-Genel durum: Diyabet, anemi, tüberküloz, raşitizm gibi hastalıklar ve beslenme bozuklukları kırık iyileşmesini geciktirir. İltihabi olaylar (tüberküloz, kronik hastalıklar), kalsiyum tuzlarının çözünmesini etkiler.

3-Hormonlar: Parathormon'un, osteoklast sayısını artırıcı, kemiğin yeniden şekillenmesini uyarıcı ve osteositleri uyararak osteolizi hızlandırıcı etkileri vardır. Osteoblastların üzerine dolaylı etkisi olsa da, net sonuç kemik kaybı ve kırık iyileşmesinin yavaşlamasıdır. Kalsitonin parathormon'un karşıt etkilerine sahiptir. Hem kompakt, hem de trabeküler kemik yapımını artırır. Kalsitonin dozu ve yeni kemik oluşumu arasında doğru orantı vardır fakat iyileşmeyi olumlu yönde etkileme mekanizması henüz açıklanamamıştır. İnsülin ve büyüme hormonu gibi anabolizan hormonlar kırık iyileşmesini hızlandırmaktadır. Büyüme hormonu ve diğer anabolizan hormonlar, proteine bağlı Ca artışını etkileyerek kırık iyileşmesine yardımcı olur. Tiroid hormonu da paratiroid hormonu gibi kemiğin yeniden şekillenmesine yardım eder. Kortizon ise mezanşimal hücrelerden osteoblast gelişimi ve ara madde oluşumu için gerekli yapı taşlarının sentezini yavaşlattığından, kırık iyileşmesini geciktirir.

4-Vitaminler: A vitamini normal dozda mezenşimal hücre farklılaşmasını uyararak kırık iyileşmesine yardım eder. C Vitamini, dolaylı yoldan kemik iyileşmesini olumlu etkiler. D Vitamini, normal dozlarda kırık iyileşmesini hızlandırır. Eksikliğinde kalsiyum düzeyi düşer ve kemik kalsifikasyonu zayıflar. Kalsiyumun kemikten kana geçişi yanında, kemik hücrelerinde sitrat üretimini arttırır. B6 Vitamini eksikliği ve K vitamini karşıt etkisi gösteren ilaçlar kırık iyileşmesine olumsuz etki ederler (16).

5-İlaçlar: Kondroitin sülfat, hiyalüronidaz ve dikumaral kırık iyileşmesine yardım eder. Deneysel çalışmalarda L-Dopa ve klonidin büyüme hormonunu arttırarak kırık iyileşmesini olumlu etkilediği görülmüştür. İndometazinin yüksek dozlarda kırık iyileşmesini durdurduğu bilinmektedir. Lazer tedavisinin deneysel kırık iyileşmesi üzerine olumlu etkisi gösterilmiştir.

6-Kırık bölgesi egzersiz ve stresleri: İyi redükte ve tespit edilmiş kırık kemiklere erkenden fonksiyon ve kontrollü yük verilir veya yürütülürse kemik gelişimi uyarılarak iyi sonuç alınmaktadır. Bunun nedeni prostoglandin-E_2 miktarının artması ve bu bölge dolaşımına olumlu bir etkisi olmasındandır.

2.1.2 Kırık İyileşmesinin Uyarılması

Kırıkların büyük çoğunluğu problemsiz bir şekilde iyileşirler. Kırıkların sadece %10' unda kaynamama veya kaynama gecikmesi nedeniyle cerrahi girişim gerekmektedir (17).

Kırık iyileşmesini olumsuz etkileyen çeşitli risk faktörlerinin varlığında ve bazı kaynaması sorunlu bölgelerin taze kırıklarında kırık iyileşmesini hızlandırmak için, kaynama gecikmesi ve kaynamama durumlarında iyileşmeyi uyarmak için kullanılan birtakım biyolojik ve fiziksel yöntemler mevcuttur. Bunların bir kısmı geniş klinik uygulama alanı bulmuşken bir kısmı henüz araştırma aşamasındadır (17).

2.1.2.1. Biyolojik Yöntemler

Kemik iyileşmesinin hücresel ve moleküler aşamalarının daha iyi anlaşılır hale gelmesi ile ve teknolojideki gelişmelerle, kemik iyileşmesini uyarmak için kullanılan materyaller de çeşitlenmektedir (18).

Farklılaşmamış mezenkimal hücrelerin, çoğalarak öncü kemik hücrelerine farklılaşmasını ve bu şekilde kemik yapımının uyarılmasını sağlamaya osteoindüktif etki adı verilir. Poröz yapı iskelesi olarak, fibrovasküler doku ve öncü kemik hücreleri tarafından invaze edilip üzerinde yeni kemik dokusu oluşumuna osteokonduktif etki adı verilir. İçerisinde kemik yapımındaki hücreleri barındıran yapı iskelesinin konakçı doku ile uyum içinde yeni kemik oluşumu sağlamasına ise osteojenik etki adı verilir (17, 19).

Bu amaçlarla otojenik veya allojenik kemik greftleri, otojenik kemik iliği, demineralize kemik matriksi, osteokonduktif biomateryaller ve osteoindüktif büyüme faktörleri kullanılmaktadır (17, 19, 20).

2.1.2.2.Biyofiziksel Yöntemler

Kırık iyileşmesinde mekanik koşullar oldukça önemli rol oynar (21, 22). Redüksiyon sonrası dengesizlik veya kırık uçlarında aşırı ayrılma kırık iyileşmesini olumsuz etkilerken, buna karşın kontrollü mikro hareket veya kontrollü ritmik ayrılma kırık iyileşmesini olumlu yönde etkilemektedir (23, 24).

Tüm bunlardan yola çıkılarak kırık iyileşmesinin uyarılmasında mekanik koşulların uygun hale getirilmesinin etkileri araştırılmış ve klinik uygulama alanı bulmuştur. Ayrıca kaynamama durumlarında elektriksel veya elektromanyetik uyarının, taze kırıklarda ise ultrasonun ve hiperbarik oksijen tedavisinin kırık iyileşmesini uyarıcı etkileri araştırılmış ve kontrollü klinik çalışmalar uygulanmıştır (17, 25).

2.1.3.Kemiğe ait biyokimyasal değerler ve yorumları:

Çeşitli hastalıklarda meydana gelen kemik tutulumunu göstermede ve tedavi izleminde kemik biyokimyasal belirteçleri oldukça önemli yer tutmaktadır (26, 27). Bunların bazılarının özelliklerinden aşağıda bahsedilmiştir.

2.1.3.1. Kemik yapım belirteçleri:

Osteokalsin: Osteoblastlar tarafıdan sentezlenen bir ara madde proteinidir. Kemikte en bol bulunan nonkollajenoz protein olup kemiğe oldukça özgüdür. Osteokalsin, kalsiyum iyonunu kemik ara doku maddesine bağlayan bir proteindir. Bu madde gelişen kemikte mevcuttur ve kemik oluşumuna katkıda bulunur. Osteokalsin sentezi, D vitamini aracılığı ile olur. Bu vitamin osteokalsin gen yazılımını düzenler. D vitamini eksikliği olan deney hayvanlarının kemiklerinde, normale göre %50 daha az osteokalsin olduğu saptanmış ve 1.25 (OH) D verilmesi ile serum osteokalsin düzeyi arttırılmıştır. Osteokalsin, mineral depolanmasında ve kemiğin yeniden şekillenmesinin düzenlenmesinde önemli rol oynar. Bu peptidin kan düzeylerinin tespiti metabolik hastalıkların tanısında; kalsitonin, D3 vitamini ve kalsitriol tedavisinin etkinliğinin değerlendirilmesinde yardımcı olmaktadır.

Kemik alkalen fosfataz: Alkalen fosfatazın kemik spesifik izoenzimi olan bone alkalen fosfataz (BALP) osteoblast membranına yerleşik bir protein olup osteoblast aktivasyonu varsa dolaşıma salınır. BALP'ın ölçümü, kemik dışı patolojilerden daha az etkilenir ve kemik oluşumunu değerlendirmede oldukça iyi bir belirteçtir. Osteoporoz tanısı içinde bu enzimin aktivitesini ölçmek gereklidir. 13 ve 17 yaş arasındaki çocuklarda total alkalen fosfataz düzeyinin %87'sinin kemik izoenzimine, % 8.5'unun karaciğer izoenzimine, %1.5'unun barsak izoenzimine ait olduğu gösterilmiştir (28). Dolayısıyla serum total alkalen fosfataz düzeyi mevcut bir karaciğer ve safra yolları hastalığı yoksa sadece kemik yapının bir göstergesi olarak kullanılabilir (26, 29).

Tip 1 prokollagen I karboksiterminal propeptid(PCIP) ve Tip 1 prokollajen aminoterminal propeptid(PNIP): Kollajenler en büyük destek doku proteinleridir. Sentez ve yıkımları gelişim sırasında oldukça belirgindir. Mineralize kemikte tip 1 kollajen yumuşak dokularda ise tip 3 kollajen bulunur. Tip 1 kollajen bütün bağ dokularında fibröz form oluştururlar. Prokollajen 1 adı verilen öncü molekül olarak osteoblastlarda sentez edilirler. Bu öncü molekül kollajen üretimini ve büyümeyi gösteren biyokimyasal bir belirteçtir. Tip 1 kollajen sentez belirteci olarak karboksi-terminal ve amino-terminal propeptidler (PCIP ve PNIP) ve yıkım belirteci olarak ise karboksi-terminal telopeptid tip 1-kollajen (ICTP) kullanılır. Sonuçta bu ölçümlerle Tip 1 kollajen oluşumu değerlendirilir ve kemik ara dokusunda en bol organik yapı kollajen olduğundan kemik oluşumunu yansıtır (30).

Total alkalen fosfataz (TALP): Bütün dokularda, özellikle hücre membranlarında bulunan bir enzim olan Alkalen Fosfataz enzimi fosfat esterlerinin alkali ortamda (pH:8-10) hidrolizini katalizler. Enzim aktivitesi için çinko ve magnezyum gereklidir. Kalsiyum ve inorganik fosfat ise aktiviteyi inhibe eder. Plazma alkalen fosfataz enzimi, üç farklı gen lokusu tarafından kodlanır ve bu üç farklı lokustan intestinal, plasental, karaciğer ve böbrek kökenli alkalen fosfataz enzimleri sentezlenir. Normal pediatrik populasyonlarda total serum alkalen fosfataz aktivitesinin %80-90'nı kemik orijinlidir. Sağlıklı kişilerde alkalen fosfataz aktivitesinin yarısı kemikten ve arta kalanıda karaciğerden köken alır. Plasenta ve barsak formları ise daha az konsantrasyondadır. Alkalen fosfataz aktivitesi kemik hastalıklannda en sık kullanılan biyokimyasal göstergelerden biridir (26).

Kemik sialoproteini (Bone Sialoprotein-BS): Osteoblastlar ve osteoklastlar tarafından sentezlenir. Aynca kartilaj, plasenta ve desiduada bulunabilmektedir. Bu nedenle tam spesifik sayılmasada kemik yapım ve yıkım döngüsünün hassas bir belirteci olan kemik sialoproteini preosteoblastlar için mitojeniktir ve osteoblastlara dönüşümlerini sağlar. Serum düzeyi başlıca kemik yıkımıyla ilgili proçesleri gösterir.

2.1.3.2. Kemik yıkım belirteçleri:

Kollajen çapraz bağlarının idrarla atılımı (idrar pyridinium cross-link):

Kemik organik yapısının %90 kadarını Tip 1 kollajen oluşturmaktadır. Kemik kollajeninin rijiditesi ve bütünlüğü bitişik kollajen fibrilleri arasındaki çapraz bağlanmalarla sağlanmaktadır. Bu bağlanma lizil oksidaz ile hücre dışında meydana gelir. Bu çapraz bağlar piridinolin (Pyr) ve deoksipiridinolin(D-pyr) dir. Pyr ve D-pyr kemik, kartilaj, tendon ve diğer bağ dokularında bulunmasına karşın; deride Pyr çok az miktarda bulunur. D-pyr ise deride bulunmamaktadır. D-pyr hemen hemen yalnız kemiğe özgüdür. Osteoklastik kemik rezorpsiyonu sırasında kollagenin yıkıma uğraması sonucunda yıkım ürünleri dolaşımda Pyr bağlantıları olarak bulunur. Kollajen yıkımının en belirgin ve duyarlı göstergesi olan Pyr ve D-pyr matür kollajen yıkımı ile açığa çıkmakta yeni sentezlenen kollajenden kaynaklanmamakta ve başka ürünlere metabolize olmamaktadır. Ayrıca dietin bu bileşikler üzerine etkisi yoktur. Bu maddeler böbrek ve karaciğerde daha ileri düzeyde metabolize olarak idrar yolu ile atılır (31).

Açlık idrar kalsiyumu: 24 saatlik idrardaki kalsiyum atılımı ve ilk idrardaki kalsiyum/kreatinin oranı kemik rezorpsiyonun en önemli biyokimyasal belirleyicilerindendir.

İdrar hidroksiprolin: Hidroksiprolin başlıca kollajende bulunur ve molekülün aminoasit içeriğinin %13'ünü gösterir. Hidroksiprolin, peptid zinciri içinde meydana gelen post-translational hidroksilasyonla prolinden meydana gelir. Kollajen degradasyonu esnasında salınan serbest hidroksiprolin tekrar kullanılmaz. Biolojik sıvılarda bulunan endojen hidroksiprolinin çoğu kollajenin çeşitli formlarının degradasyonundan oluşur. İdrar total hidroksiprolini total kollajen metabolizmasının sadece %10'ununu yansıtır. Bu açıdan kemik rezorpsiyonuyla kötü korelasyon gösterir (32).

İdrar hidroksilizin glikozidler: Hidroksiprolin gibi, hidroksilizin düzeylerinin de idrarla atılmasında artış, kollajen ve kemik yıkımının potansiyel bir belirtecidir.

Plazma tartarat-dirençli asid fosfataz: Osteoklastik aktivite esnasında salınır ve yıkım belirteci olarak kullanılabilir. Asit fosfataz aktivitesi; kemik, prostat, dalak, eritrosit ve trombosit gibi birçok dokuda ve hücrede bulunur. Kemik izoenzimi sadece osteoklastlar tarafından üretilir. Örneğin; Paget hastalığı, osteomalazi, kemik metastazları, hipertroidizm gibi durumlarda kemik asid fosfataz düzeyi belirgin artar.

Tip 1 Kollajen Capraz Bağlı telopeptid

Tip 1 kollajenin çapraz bağlı N-telopeptidi (NTX), osteoklastlarca kemik kollajenin proteolitik yıkımı esnasında ortaya çıkar.

2.2 SPİNAL KORD TRAVMASI:

Omurilik yaralanması, yalnızca travma bölgesinde sınırlı kalan bir hasar oluşturmakla kalmayıp, pek çok organı ve sonuçta tüm organizmayı etkileyen patolojik olaylar zincirini başlatır. Dolaşım sistemi, solunum sistemi, sindirim sistemi, ürogenital sistem, iskelet sistemi ve hatta endokrin ve immünolojik sistemler üzerine oluşturduğu etkiler nedeni ile ağır patolojik durumlara ve hatta ölüme neden olabilir (33). Bu yaralanmaların öldürücülüğünün yanında hastalık yapıcı ve sakat bırakıcı etkilerinin de değerlendirilmesi gerekmektedir. Özellikle parapleji ya da kuadripleji ile sonuclanan spinal travmada akut dönemde ve uzun dönemde kemiklerde meydana gelen ileri derecede mineral kaybı hastalarda uzun kemik kırıklarına yatkınlığı arttırmaktadır (3, 34). Kırık gelişmiş olan hastalarda ise bunun iyileşmesi normal iyileşmeden farklı şekilde gerçekleşmektedir. Tüm bu sebeplerden nedeniyle omurilik yaralanmalarında acil müdahale, sinir koruyucu tedavi ve cerrahi tedavi kadar diğer sistemlerin korunmasına yönelik, eklem ve kasların, idrar ve gaita boşalımının ve solunumun rehabilitasyonu ile enfeksiyonlardan korunma gibi destek tedavilerinin önemi büyüktür.

2.2.1 OMURİLİK ANATOMİSİ:

Omurilik medulla oblongatanın uzantısı olup yaklaşık 46 cm kadardır. Atlas'ın üst kenarından başlar ve L1 vertebranın alt sınırı veya L2'nin üst kenar sınırına kadar intervertebral disk düzeyinde yer alan konus medüllaris denilen yassılaşmış bir uçta sonlanır. Konustan çıkan silindirik ve fibröz filum terminale koksiksin arkasına kadar uzanır. Duramater ve araknoid (dolayısıyla subaraknoid boşluk) ikinci sakral omura kadar uzanır (35).

Omurilik, silindir şeklinde, ön-arka yönünde hafifçe yassıdır. Ekstremitelere giden sinirlerle ilgili segmentlere karşılık gelen, servikal ve lomber genişlemeler gösterir. Üst ekstremiteyi innerve eden sinirler dördüncü servikalden ikinci torakal segmente kadar, alt ekstremite ise üçüncü lomberden üçüncü sakrale kadar olan segmentlerle ilişkilidir (35)

2.2.1.1 Spinal sinirler: Simetrik olarak düzenlenmiş omurilikten 31 çift (8 servikal, 12 torakal, 5 lomber, 5 sakral ve 1 koksigeal) spinal sinir bulunmakta olup bunlar omuriliğe, sinir köklerini yapmak üzere kümelenmiş ventral ve dorsal sinir kökçükleri veya filamentlerin yaptığı lineer bir dizi halinde bağlanmıştır. Her dorsal

spinal sinir kökünün üzerinde oval bir genişleme olan spinal (duysal) ganglion bulunur. Erişkinlerde, üst servikal bölge bir yana, omurilik segmentleri karşılıkları olan omurdan değişik derecede daha yukarıda yer alır. Bu segmentler vertebral spinöz uzantılara göre konuşlandırılır. Omurilik segmentlerinin omur segmentlerine göre bu yer değişikliğine uğramaları, neden servikal genişleme yaklaşık olarak kendisine karşılık gelen hizada iken lomber genişlemenin son üç torasik omur hizasında olduğunu açıklar. Omuriliğin alt kısmına bağlanmış sinir kökleri dışarı çıkış noktalarına kadar kauda ekina olarak aşağıya inmektedir.(35).

Sinir lifleri veya kökçükleri omuriliğe ön-yan ve arka-yan bölgelerinden bağlanır. Ventral lifler iki veya üç tane düzensiz kök halinde doğar. Bunlar başlıca ön sütun veya boynuzlardaki hücre aksonları olan efferent liflerden kurulu olup istemli kaslara motor komutlar götürür. Dorsal filamanlar ise sığ bir bölge olan posterolateral oluk boyunca düzenli diziler halinde bağlanmış olup ilgili sinir arka köklerin spinal ganglionlarına yerleşmiş psödounipolar sinir hücrelerinin merkezi uzantılarıdır (35).

2.2.1.2 Omuriliğin vasküler yapısı: Omurilik bir ön ve iki tane arka spinal arter tarafından oluşturan çok sayıda radiküler arter tarafından beslenir.

Radiküler arterler: Her vertebral segment hizasında komşu arterlerden doğar. Birçok ince radiküler arter vertebral foraminadan sinir köklerine eşlik ederek mediale doğru seyreder. Esas olarak sinir kökünün beslenmesi ile ilişkilidir. (35).

Ön spinal arter: Orta hatta tüm omurilik boyunca seyreder. Genel olarak her vertebral arterin dördüncü segmentinden doğan iki ön spinal dalın birleşmesinden meydana gelir. Ön spinal arterden gelen kan merkezi dallar ve pial pleksuslardan gelen penetre dallar yoluyla omuriliğin ön üçte ikisine dağılır. Omuriliğin dorsolumbosakral kısmı (T8' den konus medullarise kadar olan) ana arter desteğini % 80 sol taraf interkostal (lomber) arterden doğan Adamkiewicz arterinden alır (35).

Arka spinal arterler: Eşleşmiş arterler olup omuriliğin tüm uzunluğu boyunca posterolateral yüzde seyreder. Radiküler arterlerin posterior dalları ile anastomoz yaparlar. Kanı omuriliğin kendilerine karşılık gelen tarafında arka üçte bir kısmına dağıtır (35).

2.2.2 DENEYSEL SPİNAL KORD YARALANMASININ TARİHÇESİ

Akut omurilik yaralanması modern toplumu fiziksel, psikososyal ve ekonomik açıdan derinden etkileyen, ciddi ve harap edici bir nörolojik problem olması ve evrensel kabul gören bir tedavi protokolünün düzenlenememesi nedeniyle halen önemini devam ettirmektedir (36, 37).

İnsan spinal kord yaralanmalarının büyük çoğunluğunda primer yaralanma mekanizması spinal kordun kemik veya disk materyalinin kırığı, çıkığı ya da patlama kırığında spinal kordun akut sıkışması veya yırtılması ile gerçekleşir. Günümüze kadar insan omurilik yaralanmasını taklit edebilecek, tanı ve tedavide gelişmeler sağlanmasında yardımcı olacak, birçok deneysel omurilik yaralanma modeli geliştirilmiştir. Allen 1911 yılında; köpeklerde laminektomi sonrası omurilik üzerine ağırlık düşürerek kontüzyon tipi omurilik hasarı oluşturmuş ve uygulanan myelotominin ve travma sonrası hematomyelinin kaldırılmasının nörolojik fonksiyonlarda iyileşme sağladığını ortaya koymuştur. Bu çalışma daha önce yapılmış olan deneysel çalışmaların belirli kriterlere bağlanmasını sağlamış ayrıca ikincil hasar konseptininde öncülüğünü yapmıştır (38, 39).

Tator ve Rivlin tarafından 1978 yılında geliştirilen klip kompresyon modelinde omurilik çeşitli zaman aralıklarında anevrizma klipleri ile klibe edilmekte ve bu sayede değişik miktarlarda travma oluşturulabilmektedir. Bu yöntemde klip kapanma gücü ve kompresyon süresi değiştirilerek istenen şiddette yaralanma oluşturulabilmektedir. Bunun avantajı, omuriliğin tamamının travmaya maruz bırakılarak, aynı zamanda iskemiye yol açmasıdır ki bu da insanlarda meydana gelen travma sonrası omurilik yaralanmasına benzer bir model olmaktadır (40, 41). Bu modellerle birlikte birçok deneysel omurilik hasar modeli geliştirilmiştir. Bunların arasında en cok kullanılanlar, kompresyon, fotokimyasal travmatik yaralanma, akut kinetik kompresyon ve akut statik kompresyon modelleridir. Kinetik kompresyon bir saniyeden daha kısa bir sürede, statik kompresyon ise bir saniyeden daha uzun bir sürede gercekleştirilen spinal kord kompresyonudur (42).

Tüm bunlar insanda meydana gelen spinal kord yaralanmasının deneysel modelleri olmaları nedeniyle gerçek travmadaki etkiyi oluşturup oluşturmadıkları yönünde şüpheler mevcuttur. Örneğin ağırlık düşürme yöntemi yalnızca travmanın başlangıç darbesini kapsar ve devam eden kompresyon gücünü dışlar. Oysa insanda meydana gelen gerçek spinal kord yaralanmalarında kapalı bir vertebral sistemde kırık ve çıkıkların yarattığı çevresel ve anterior kord kompresyonu söz konusudur (39).

2.2.3 OMURİLİK YARALANMASININ PATOFİZYOLOJİSİ

Yüksekten düşmeler, trafik kazaları, iş kazaları, günlük yaşama ait kazalar, göçük altında kalmalar, spor yaralanmaları ve ateşli silah yaralanmaları omurilik yaralanmalarının başlıca sebepleridir. Bu şekildeki çoklu yaralanmalar izole spinal yaralanma yarattığı gibi çoğunlukla uzun kemik kırkları, göğüs ve karın yaralanmalarıda ana travmaya eşlik etmektedir. Ayrıca vertebrada primer bir patoloji (tümör, enfeksiyon, osteoporoz, metabolik ve kemik hastalıkları vb.) sonucunda basit travmalarla da patolojik kırıklar gelişebilir. Vertebra kırıklarının % 50'den fazlası (L1>T12>L2>T11) torakolomber bölgede görülür ve tüm omurilik yaralanmalarının % 40'ı T12-L1 bölgesindedir (33).

Spinal kord travmasına maruz kalan hastalar lezyonun seviyesine bağlı olarak ceşitli derecelerde motor ve duysal defisite sahiptirler. Komplet hasarlanma; zedelenen spinal kord seviyesinin altında tam olarak motor ve duysal fonksiyon kaybı ile karakterize iken, inkomplet hasarda lezyon altında motor veya duysal fonksiyonların kısmi varlığı söz konusudur. Seviye ise normal motor ve duysal fonksiyonlara sahip en kaudal spinal kord segmenti olarak tarif edilmektedir (43). Bu tip yaralanmaların yaklaşık yarısında lezyon seviyesi altında hicbir motor ve duysal fonksiyonun bulunmadığı komplet hasarlanma mevcuttur (44).

Akut spinal kord yaralanmasına bağlı oluşan kord hasarının meydana gelmesinde iki mekanizmadan oluşan hipotez ileri sürülmektedir. Bunlar; birincil mekanik hasar ve bunun tarafından tetiklenen, birden çok etkenin rol oynadığı ikincil hasarlanma olarak tarif edilmektedir (45, 46).

2.2.3.1 Birincil Hasar

Omurilik yaralanması ile sonuçlanan travma, omuriliğin kendisini veya etrafındaki vertebral kolonu etkileyebilir. Sonuçtaki hasarın boyutu, çeşitli biyomekanik faktörlere dayanır. Fleksiyon, ekstansiyon, dislokasyon veya

rotasyonla ilgili distraksiyonel kuvvetlerin hepsi, nöral elemanların kendisinde veya omurilik damarlarında gerilme veya yırtılmaya sebep olur. Diğer olası mekanik etkiler, kemik kısımlardan, ligamanlardan veya spinal kanal içindeki kanamalardan kaynaklanan kompresyonu içermektedir. Bu kuvvetler, sadece yaralanma esnasında akut olarak değil, aynı zamanda kalıcı deformiteye bağlı, kronik olarak da omuriliği tahrip edebilirler. Mekanik instabilite, kompressif veya distraktif ek kuvvetler yükleyen travma sonrası kifoz gibi daha ileri yapısal deformasyonlara götürebilir ve nörolojik defisitte artmaya neden olabilir. Yaralanmanın yaygınlığı ayrıca kuvvet uygulanan düzeyde spinal kanalın göreceli boyutlarına da dayanmaktadır. Geniş kanallar mekanik strese karşı tampon sağlayabilse de, dar (stenotik) kanallarda böyle bir rezerv yoktur. Konus medullarisle ilişkisine göre yaralanmanın anatomik yerleşimi de kısmen prognostik öneme sahip gibi görünmektedir. Kauda ekuina yaralanmaları, omuriliğin kendisine göre daha iyi bir iyileşme prognozuna sahiptir, zira alt motor nöronlar travmaya daha dirençlidirler (33).

2.2.3.2 İkincil Hasar

Omurilik yaralanmasında iki basamaklı mekanizma kavramı Allen'in 1900'lerin başlarında, omurilikleri yaralanmış hayvanlarda ilerleyici hasar oluştuğunu göstermesi ile ortaya atılmıştır. Bu fenomenin açıklanması için, çeşitli patofizyolojik mekanizmalar öne sürülerek ikincil hasar kavramı gelişmiştir. Bu mekanizmalara yüzeyel bakış Tablo 1 de özetlenmiştir. Omurilik yaralanması sonrasında, omurilikte kanama, ödem, demiyelinizasyon, aksonal ve nöronal nekroz ile kavite oluşumu ve infarkt ile sonlanan bir seri patolojik değişiklikler oluşur. Ducker bu patolojik değişikliklerin zamana bağlı olarak artarak, hasardan sonraki 6 güne kadar kötüleştiğini göstermiştir (39). Nemecek bu ciddi nekrozu "otodestrüksiyon" olarak tanımlamıştır (47). Omurilik yaralanması, omurilikteki yaralanma bölgesinde sınırlı kalan bir patoloji değildir. Beyindeki inen yolların nöronları omurilikteki lokal yaralanmadan etkilenerek atrofi, apopitozis ya da nekroza kadar gidebilen patolojik olaylar zinciri sergilerler (48).

Tablo 1: İkincil Zedelenme Mekanizmaları.

Sistemik Etkiler (Nörojenik Şok)
Kalp hızında kısa süreli artış, daha sonra uzun süreli bradikardi
Kan basıncında kısa süreli artış, daha sonra uzun süreli hipotansiyon
Periferik dirençte azalma
Kardiak debide azalma
Omurilik Dolaşımında Lokal Etkili Vasküler Hasar
Kapiller ve venüllerde mekanik bozulma
Özellikle gri cevherde kanama
Mikrodolaşımda kayıp: mekanik, tromboz, vazospazm
Biyokimyasal Değişiklikler
Serbest radikal üretimi
Lipid peroksidasyonu
Eksitotoksisite
Nörotransmiter birikimi
Ketakolaminler; noradrenalin, dopamin
Araşidonik asit salınması
Eikazanoid üretimi
Prostoglandinler
Endojen opioidler
Sitokinler
Elektrolit
Hücre içi kalsiyumda artış
Hücre dışı potasyumda artış
Hücre içi sodyumda artış
Yangısal Yanıt
Serbest radikal üretimi
Makrofajlar
Aksonal yıkım, miyelin artıklarının salınımı
Sitokinlerin salınması
Wallarian Dejenerasyon
Ödem
Apopitozis
Enerji Metabolizmasında kayıp
ATP üretiminde azalma

2.2.3.2.1 Vasküler Mekanizmalar ve Endotel Hasarı:

Akut omurilik yaralanması sistemik vasküler etkiler ile birlikte ikincil hasara neden olan ani mikrovasküler değişiklikler oluşturur. Bu değişikliklerin ilerleyici karakteri omurilik iskemisini travmadan sonra gittikçe artırır (33).

2.2.3.2.2 Sistemik Vasküler Etkiler

Akut omurilik yaralanması yaralanma şiddeti ve yaralanmanın seviyesi ile orantılı olarak birçok kardiovasküler ve hemodinamik etki yapar. Birçok çalışma posttravmatik hipotansiyon ve nörojenik şok gelişimini göstermiştir. Travmayı takiben sistolik arterial basınçta hafif ve kısa süreli bir artış ardından, ortalama arter basıncında ve kardiyak outputta kalıcı bir düşüş olur. Hipertansif fazda plazma norepinefrin ve epinefrin düzeylerinin arttığı gösterilmiştir. Travma sonrası hipotansiyon ve azalmış kardiyak output, sempatik tonus azalması etkilerindendir (44).

2.2.3.2.3 Lokal Vasküler Etkiler

Tator ve arkadaşlarının klip kompresyon modeline göre yaptıkları omurilik yaralanmasında, hem yaralanma bölgesinde hem de sefalad ve kaudal komşu bölgelerde atardamarcık, kılcal damarlar ve toplardamarcıklarda kanlanmanın durduğunu göstermişlerdir. İskemik bölge, gri cevherde ve buradaki hemorajiye komşu beyaz cevherde belirgindir. Gri cevheri geçerek beyaz cevhere ulaşan atardamarcıklardaki vazospazm ve tromboz ile sekonder hasar artar (44). Beyaz cevher perfüzyonu travmadan sonraki 5. dakikada hızla azalır, 15. dakikadan sonra normale dönmeye başlar. Gri cevherde ise travmadan sonraki ilk 5 dakika içinde birçok hemorajik alan belirir. Perfüzyon travmadan saatler sonra bile yoktur.

2.2.3.2.4 Biyokimyasal Değişiklikler: Omurilik yaralanmalarında birçok biyokimyasal mekanizmaların rol oynadığı bildirilmiştir. Bu olayların en önemlisi yaralanmadan sonra omurilikte norepinefrinin artmasıdır. Norepinefrin hasarlı omurilikteki lezyon düzeyinde kan akımının azalmasından doğrudan sorumlu tutulmuştur. Na^+, K^+ ve Ca^{++} gibi iyonların yer değiştirmesi, lizozomal ve fosfolipaz aktivasyonu, prostoglandin, tromboksan ve eksitatör aminoasit gibi nörotoksik maddeler, opiat reseptör aktivasyonu, lipid peroksidasyonu gibi birçok biyokimyasal olay bu nokta üzerine odaklanmıştır. Yaralanmadan sonraki ilk 30 dakika içinde birincil nöronal hasar başlar. Elektrolit konsantrasyonunda ki değişiklikler lezyon düzeyinde iletimin durmasına yol açar. Hücre içinde Na^+, hücre dışında ise K^+ konsantrasyonunun artmasının aksonal iletimi durdurduğu gösterilmiştir.

Kalsiyum hem Na^+ hem de K^+ akımında önemli rol oynar. Normalde hücre dışı Ca^{++} konsantrasyonunun hücre içinden 1000 kat daha fazla olduğu saptanmıştır. Yaralanmadan sonra ise Ca^{++} pompasının bozulmasından veya hasarlı kalsiyum kanallarından sızma sonucu fazla miktarda Ca^{++} hücre içine girerek fosfolipaz, proteaz ve fosfatazları aktive eder. Fosfolipazlar membranın yapısını bozarak yağ asitleri ve araşidonik asidi serbestleştirir. Siklooksijenaz ve lipooksijenazlar araşidonik asidi, prostoglandinlere ve lökotrienlere çevirir. Ca^{++} ile aktive olan fosfatazlar, nitrik oksid sentaz gibi enzimleri aktive ederler. Sonuç olarak Ca^{++} iyonları birçok enzimin salınmasına, metabolizma ve taşınmasına neden olarak hücre fonksiyonunu bozar. Hücreye giren Ca^{++} mitokondrideki elektron transportunu da etkileyerek serbest radikalleri açığa çıkarır. Serbest radikaller ile diğer vazojenik ve inflamatuvar maddeler kan akımını azaltarak hasarın ilerlemesine neden olur (48, 49, 50).

2.2.3.2.5 Metabolik Değişiklikler: Omurilik yaralanmasından sonra omurilik kan akımının azalmasına bağlı olarak gri ve beyaz cevherde glikoz kullanımı geçici olarak artar. İskemi anaerobik glikolizise neden olur. Glikolizde en son metabolik ürün laktik asittir. Hücre içi laktik asit birikimi asidozise yol açar. Laktik asidoz daha fazla hücre ölümüne neden olur.

2.2.3.2.6 Ödem: Yaralanan omurilikte ödem tek başına bir fenomen olmayıp, glutamat eksitotoksisitesi gibi diğer yaralanma mekanizmalarına bağlı olarak gelişmektedir. Hücreiçi Na^+ birikimine bağlı sitotoksik ödem buna örnek olarak gösterilebilir. Ödem sadece lezyon seviyesinde kalmaz rostral ve kaudale doğru ilerleme gösterir (51).

2.2.3.2.7 Omurilik İletiminin Kesintiye Uğraması: Akut omurilik yaralanmasında geçici veya kalıcı olarak aksonal iletim kesintiye uğrar. Akut evrede iletimin kesintiye uğraması biyokimyasal değişikliklere özellikle de elektrolit değişikliklerine bağlı olarak ortaya çıkmaktadır. Hücre dışı K^+ artışı aşırı depolarizasyon ve spinal şoktan sorumlu tutulmaktadır. Membran bozukluğu ile birlikte olan daha şiddetli mekanik aksonal yaralanmada kalıcı iletim bozukluğu görülebilir .

2.2.3.2.8 Apopitozis: Programlanmış hücre ölümü veya genetik olarak düzenlenmiş hücre ölümü olarak tanımlanır (33). Diğer sistemlerde olduğu gibi, sinir sisteminin de gelişim ve devamlılık sürecinde istenmeyen hücrelerin ortadan kaldırılmasında doğal seyreden bir süreçtir. İkincil omurilik hasarının oluşumunda

da önemli rol oynar. Hücre ve çekirdeğinin büzülmesi ve DNA'nın parçalanması ile karakterizedir. Omurilik hasarında ikincil hasar mekanizmaları, apoptotik hücre kaybına neden olabilir (33, 48). Glutamat artışı, serbest radikallerin artışına bağlı oluşan omurilik hasarı, sitokinler ve inflamatuar hasar gibi mekanizmalar, iskemi ile ortaya çıkan gen ekspresyonu değişiklikleri apoptozun başlatılmasında önemli olan faktörlerdir.

2.2.3.2.9 Yangı: Omurilik yaralanması sonuç fazında yangı ve demiyelinizasyon gelişir. Periferdeki lökositler lezyon bölgesine göç eder. Erken fazda nötrofiller baskındır. Litik enzimler vasküler, noronal ve glial hücrelerde daha fazla hasar oluşturur. Daha sonra makrofajlar kanamalı ve nekrotik dokuların ortadan kaldırılması olayına katılırlar. Yangı omurilik yaralanmasının ilk 24 saatinde başlar ve birkaç gün devam eder. Wallerian dejenerasyonu ve skar dokusu oluşumu ile sonuçlanan bu olayda astrositler ve diğer glial hücreler ağırlıklı rol oynar, fibroblastlar da ayrıca katkıda bulunurlar (33, 48).

3.GEREÇ VE YÖNTEM:

3.1.ÇALIŞMA PLANI:

Bu çalışma için Ege Üniversitesi Tıp Fakültesi Hayvan Yerel Etik Kurulu'na başvuruldu (10.5.2009). Kuruldan 22.5.2009 tarih ve 2009-23 sayılı etik kurul onayı alındı.

Çalışmada kullanılacak olan denekler Saki YENİLLİ Deney Hayvanları Üretim Merkezi'inden (Mamak-ANKARA) temin edildi. 45 adet Wistar-albino cinsi erkek sıçan kullanıldı. Denekler arası genetik farklılıkları azaltmak için sıçanların tamamı aynı üretim merkezinden sağlandı. Bu deneklerin yaş ortalamaları 9 ay, ağırlık ortalamaları ise 380 gr.(320-430) olarak tespit edildi.

Sıçanların deney için kliniğe getirilmelerini takiben klinik muayeneleri yapıldı. Ortama uyum sağlamaları için yedi gün beklendi. Bu süre içerisinde araştırıcı ile denekler arasında alıştırma amaçlı temas gerçekleşti. Sıçanlar ameliyat öncesi ve sonrası standart laboratuar yemi (%1.1 kalsiyum %0.8 fosfor) ve limitsiz olacak şekilde musluk suyu ile beslendi. Yem ve su günlük olarak değiştirildi. Tüm sıçanlara profilaktik amaçla 30 mg/kg Sefazolin Na (Cefazol®) intraperitoneal olarak uygulandı. Denekler 22 ^{0}C derecede, biyolojik ritimlerine uygun olarak 12 saat karanlık-12 saat aydınlıkta barındırıldı. Çalışma süresince kenarları sert plastik ve üstünde çelik ızgara bulunan deney grubuna göre numaralandırılmış kafeslerde (19x12x12 cm) ağırlık takibi yapılmak amacıyla tek başlarına tutuldu. Sıçanların bakım ve operasyonlar Ege Üniversitesi Tıp Fakültesi Genel Cerrahi Anabilim Dalı Deneysel Cerrahi ve Araştırma Laboratuar'ında gerçekleştirildi.

3.1.1 Çalışma grupları: 45 adet sıçan raslantısal olarak 3 gruba ayrıldı. 1.grup spinal travma ve kırık grubu (n=20), 2. grup yanlızca kırık grubu (n=20) , 3.grup ise aynı koşullarda beslenmiş ve barınmış ancak hiçbir müdahale yapılmamış sıçanların bulunduğu grup (n=5) (İntakt kontrol).

1.Grup (travma grubu): Spinal travma ve sağ tibialarında kırık oluşturuldu

2.Grup (kontrol grubu): Yanlızca sağ tibialarında kırık oluşturuldu.

3.Grup (intakt kontrol): Cerrahi hiçbir müdahale yapılmadı.

3.1.2 Anestezi: Her bir sıçanın ağırlığı elektronik hassas tartı (Precia XB-220A) ile ölçüldü. Anestezik ilaç dozu hesaplandı. Tüm deneklere intraperitoneal olarak verilen 35 mg/kg Ketamin HCl (Alfamine®) ve 5 mg/kg Ksilazin HCl (Alfazyne®) ile anestezi sağlandı ve operasyon sonrasında olası sıvı ve kan kaybını yerine koymak amaçlı 30 ml/kg izotonik intraperitoneal uygulandı.

Resim 4: Anestezi sırasında kullanılan ilaçlar ve antibiyotik (a), tartı düzeneği (b), cerrahi araç gereçler (c), deneklere anestezi uygulanış şekli (d).

3.1.3 Cerrahi teknik: Tüm cerrahi işlemler rahat bir cerrahi girişim sağlamak amaçlı özel deney tespit tahtalarında uygun pozisyon verilerek gerçekleştirildi. Cerrahi işlem denek başına ortalama 20 dakika sürdü. Deneklere genel anestezi sonrası sırt ve diz bölgesi traş edilerek Polyvidon iyot (Batticon, Adeka ®, Samsun) ile lokal antisepsi uygulandı ve vertebra üzeri steril örtülerle örtüldü. Üst Lomber seviyeden spinal travma oluşturulacaklara torakal 12- lumbal 4 seviyesinden cilt, cilt altı insizyon yapıldı. Paravertebral fasya geçilerek kaslar laterale künt disseksiyonla sıyrıldı. Lomber 1-3 laminaları görülerek total laminektomi uygulandı. Bu işlem uygulanırken hayvanların duramaterlerinin

zedelenmemesine dikkat edildi. Daha sonra 1.gruptaki deneklere Rivliv ve Tator ‘un lip yöntemi ile kapanma basıncı 50 gram olan anevrizma klipsi (Yaşargil, FE 619K, Aesculap AG, Almanya) yerleştirilerek ekstradural olarak spinal travma oluşturuldu (41). Klips bir dakika süre ile tutuldu ve klips tutucusu ile hemen kaldırıldı. Hemostazı takiben katlar anatomisine uygun olarak keskin iğneli 3/0 ipek (Sterisilk®, Türkiye) ile kapatıldı. 2. Gruptaki deneklere spinal travma oluşturulmadan yalnızca laminektomi yapıldı.

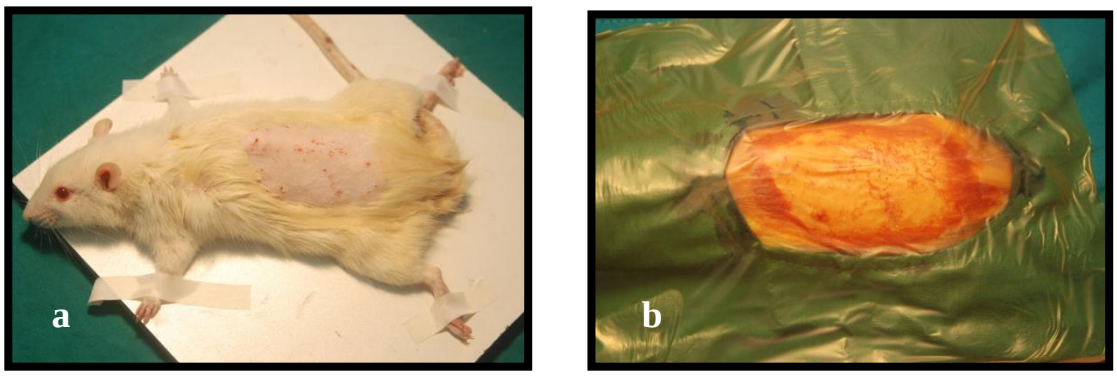

Resim 5: Deneklerin cerrahi öncesi pozisyonlanması (a) ve steril örtülmesi (b)

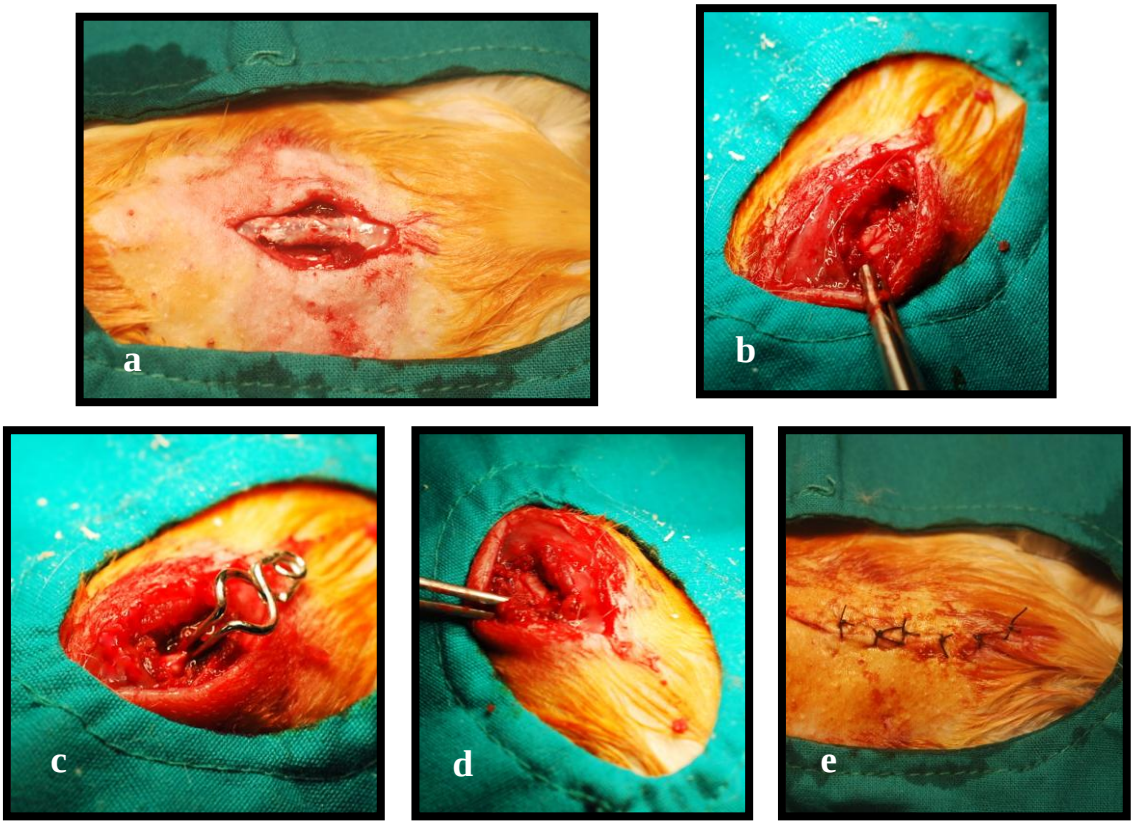

Resim 6: Cilt insizyonu sonrası paravertebral kasların sıyrılması (a), Laminektomi sonrası medulla spinalisin görülmesi(b), Klip kompresyon yöntemi ile medulla spinalis hasarı oluşturulması (c), hasar sonrası spinal korda meydana gelen hematom (d), insizyonun kapatılmış hali (e)

Daha sonra 1. ve 2. gruptaki deneklerin sağ dizleri serum lastiği ile fleksiyonda sabitlendi. Traşlanmış ve antiseptik solüsyonla boyanmış olan ciltten patellar tendon görülüp tibia proksimali ve cismi palpe edildi. Bonnarens ve Einhorn'ün tanımladığı şekilde tibiaya proksimalden kanal içerisine 0,6 mm'lik Kirschner teli (Hipokrat®, İzmir, Türkiye) gönderildi (52). Telin sıkıştığı yerde tel 3–4 mm kadar geri çekilerek tibia kondilleri hizasından kesildi. Kanal içinde kalan tel kondilden dışarı taşmayacak şekilde tekrar kanala itilerek yerleştirildi. Ayak bileği ve diz hareketleri kontrol edilerek herhangi bir eklem penatrasyonu olup olmadığına bakıldı. Her iki gruptaki deneklerin sağ tibiaları yine Bonnarens ve Einhorn'ün tanımladığı şekilde özel tasarlanmış bir cihazla 3 nokta prensibine uygun olarak künt travma ile 1/3 orta bölgeden basit kapalı kırık oluşturuldu. Kırık meydana geldikten sonra palpasyonla stabilitesi kontrol edildi. Rotasyonu ve dizilimi kalça diz ve ayak bileğinin dizilimi ve karşı ekstremite kullanılarak yapıldı. Standart kırık oluşum oluşmadığı ameliyat sonrası çekilen grafilerle tespit edildi. Uygun dizilimde olmayan kırıklar çalışma dışı bırakıldı.

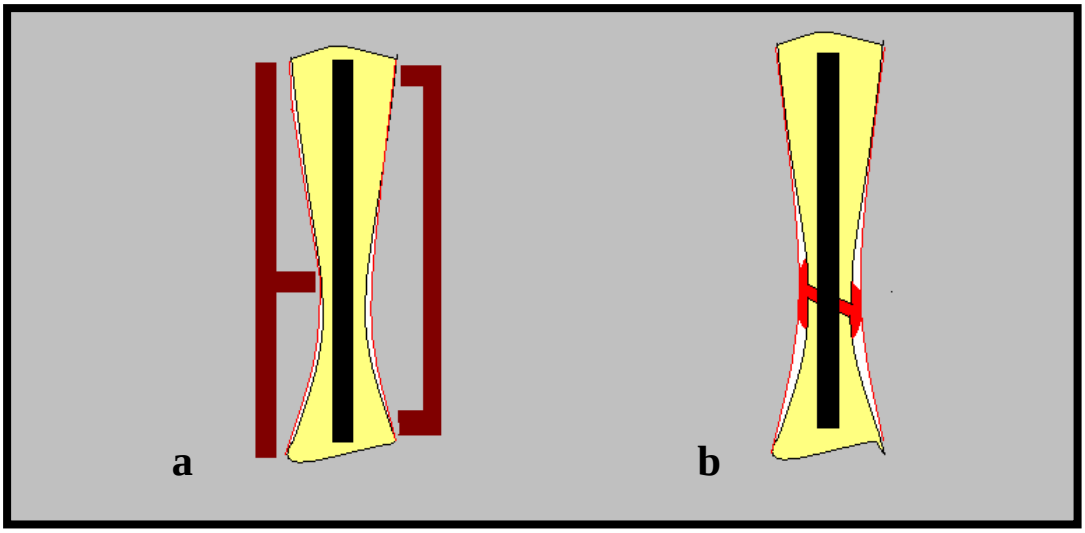

Resim 7: 3 nokta prensibine göre kırık oluşturulması (a), Kapalı kırık sonrası meydana gelen hematomun şematize hali.

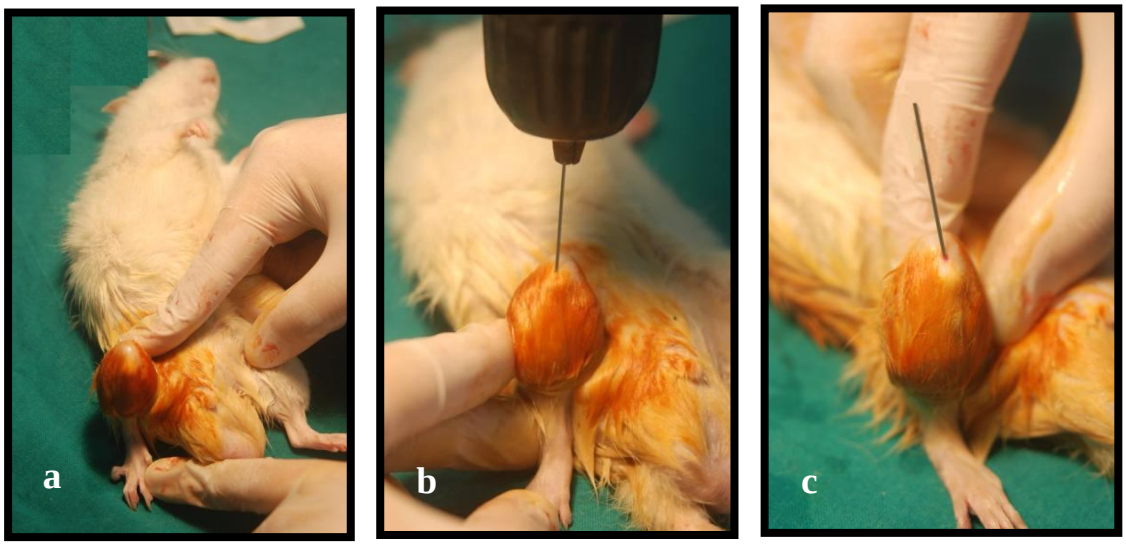

Resim 8: Dizin hiperfleksiyonda hazırlanması (a), Patellar tendon görülerek kanal içerisine tespit materyalinin gönderilmesi(b-c).

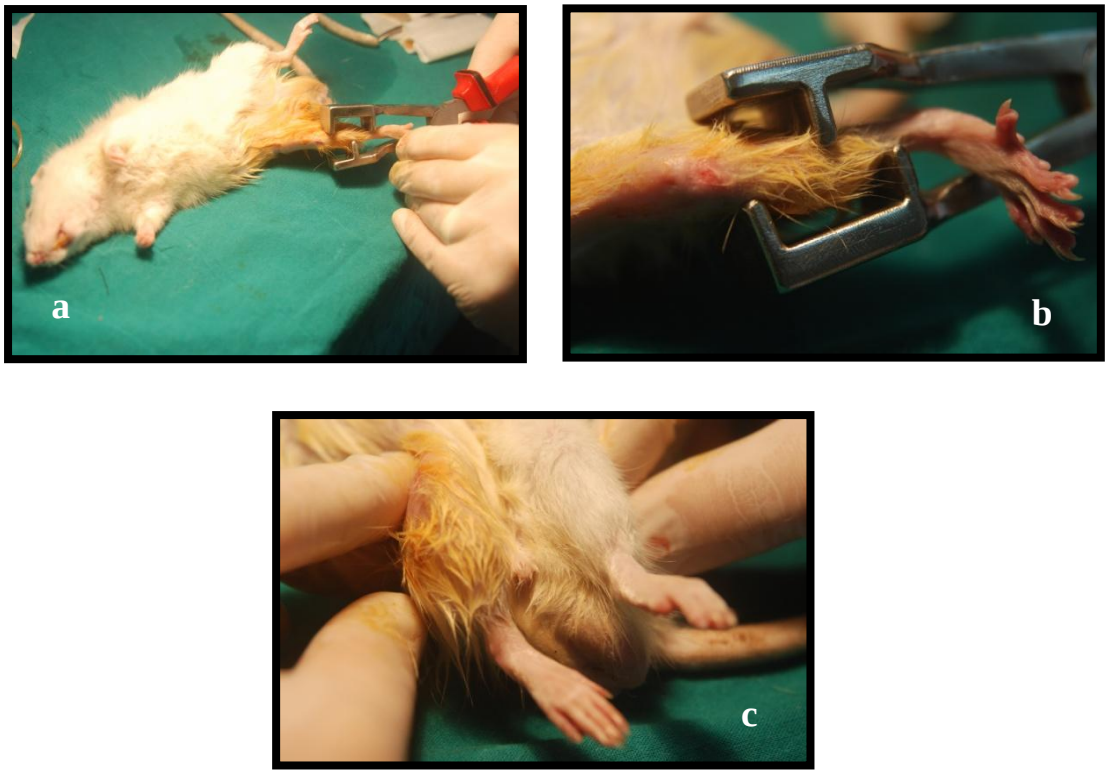

Resim 9: 3 nokta prensibine göre kapalı kırık oluşturulması (a-b), sağlam ekstremite kullanılarak dizilimin kontrol edilmesi(c).

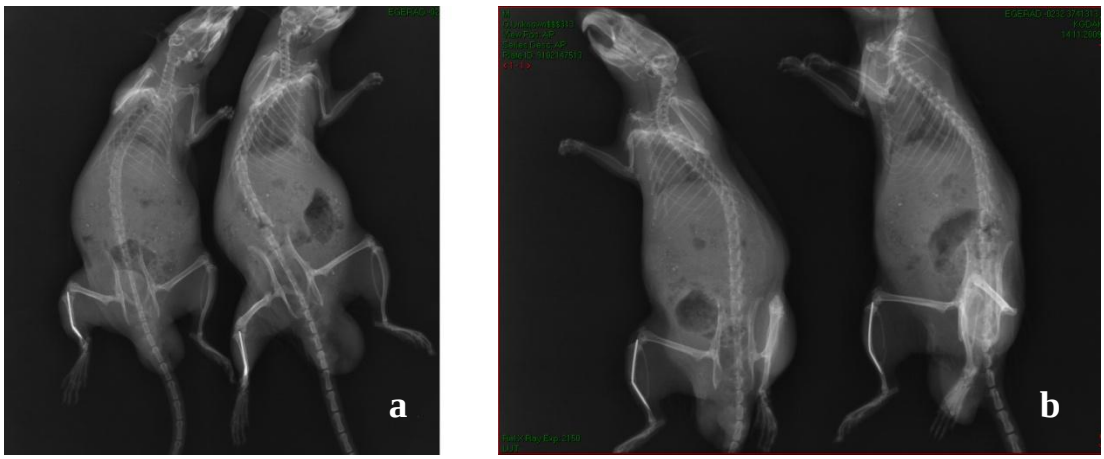

Resim 10: Deneklerin ameliyat sonrası grafileri (a-b).

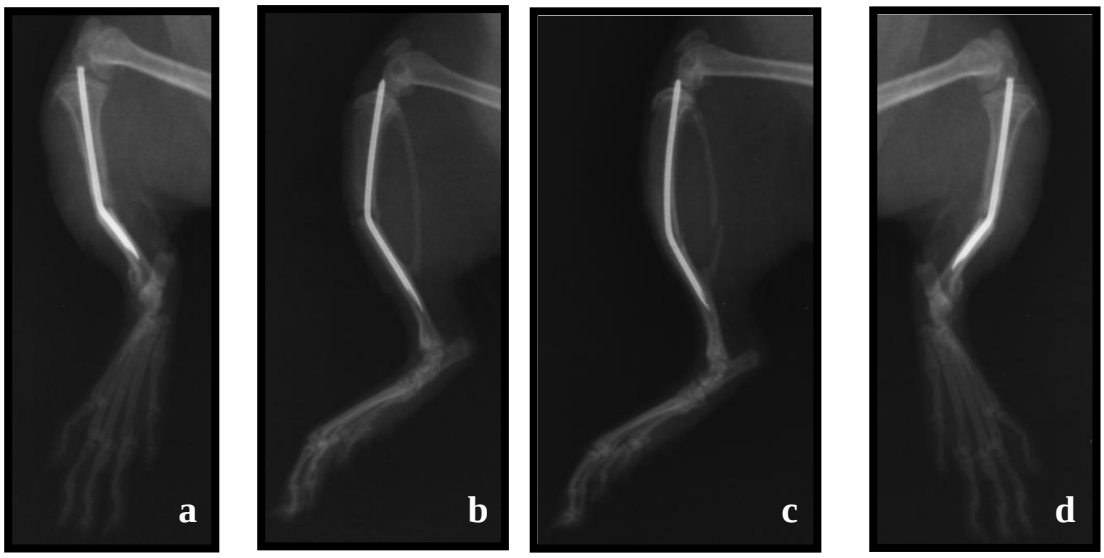

Resim 11: Ön arka ve yan grafiler uygun kanal içi çivileme ve kırık şeklinin görülmesi (a, b, c, d).

3.1.4 Ayılma ve cerrahi işlem sonrası bakım: Tüm denekler ameliyat sonrası dönemde tekli kafeslerde, ısı kayıplarını kontrol etmek amacıyla 60 watt lık ampul altında kendilerine gelene kadar izlendi. Operasyonu takip eden 4 saat içerisinde tüm deneklerin anasteziden çıkarak kafes içerisinde yemek yeme, su içme aktivitelerine başladıkları gözlendi. Spinal kord lezyonu oluşturulup paraplejik hale gelen sıçanların mesaneleri, kendileri boşaltana kadar ilk 1-2 hafta günde en az 4 kez manual olarak boşaltıldı. Glob olmaları önlendi. Yine paraplejik ratların alt ekstremiteleri hareketsiz olduğundan yemler ıslatılarak petri kaplarına yerleştirilip kafes içerisine kondu. Alt ekstremitelerinde bası yaralarının oluşmasını engellemek amaçlı günde 2 kez masaj yapılarak kan dolaşımı hızlandırıldı.

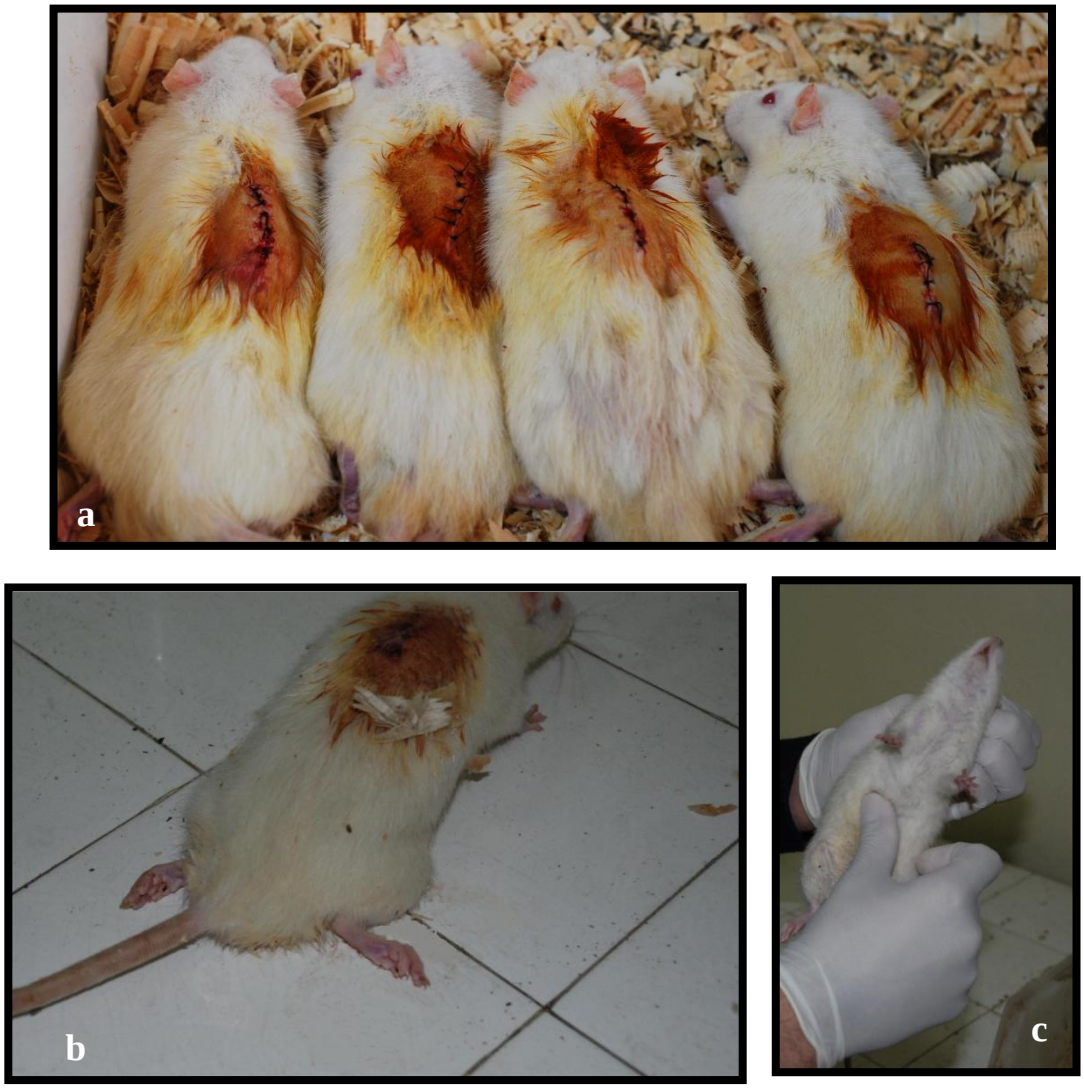

Resim 12: Deneklerin ameliyat sonrası ayılma periyodları (a). Paraplejik olan deneklerin arka ekstremitelerindeki flask paralizi (b), palpasyonla yapılan mesane masajı (c).

3.1.5 Sakrifikasyon: Tüm sıçanlar 5 haftalık (35 gün) kırık iyileşme süresini tamamladıktan sonra 100mg/kg Tiopental Sodyum intraperitoneal verilerek sakrifiye edildi. Ağırlıkları kaydedilerek deney öncesi ağırlıkları ile karşılaştırıldı. Hepsinden intrakardiak alınan kan örnekleri EDTA'lı biyokimya tüpünde saklandı. Alt ekstremiteler diz ekleminden kesildi. Kanal içi tespit materyelleri çıkartıldı ve kallus dokusuna zarar vermeden çevre yumuşak dokular temizlendi. Elde edilen materyaller histopatolojik inceleme için formol içerisinde, biyokimyasal inceleme için serum fizyolojik içerisinde.muhafaza edildi. Tüm preperatlara uygun kodlar verilerek karışmaları engellendi.

3.2 Değerlendirme:

3.2.1 Biyokimyasal değerlendirme:

Sakrifikasyondan hemen sonra elde edilen kemik ve kallus örnekleri aliminyum folyolara sarılarak, kan örnekleri ise santrifüj edildikten sonra plazmalarına ayrılarak çalışma tarihine dek -80°C de saklandı.

Testin yapılacağı zaman tüm örnekler oda sıcaklığında erimeye bırakıldı. Daha sonra kemik ve kallus örnekleri ağırlıkları ölçülüp ince bir pudra halini alıncaya kadar havanda dövüldü.

Kalsiyum düzeyleri ticari Calcium Arsenazo III kolorimetrik test kitiyle gerçekleştirildi (randox calcium arsenazo III testi). Test prensibi Arsenazo III ün Ca^{++} ile bağlanarak 650 nm de kolorimetrik olarak ölçülebilen renkli bir bileşik oluşturmasına dayanmaktadır. Örnekteki kalsiyum miktarı oluşan renkli kompleksin yoğunluğu ile doğru orantılıdır. Kemik ve kallus örnekleri standart testin lineeritesi göz önünde bulundurularak sulandırılarak çalışıldı.

Hidroksiprolin ölçümü kemik ve kallus örneklerindeki kollajen miktarını belirlemek için Bergman ve Loxley'in metodlarının (1963) (55). modifikasyonuyla gerçekleştirildi. Kısaca kallus dokusu 7M HCl ile 6 saat boyunca 110°C de inkübe edildi. Hidrolizat 4000g de santrifüj edildikten sonra 1ml supernatant 4 ml 4.8w / v% LiOH ve 0,1ml 7M HCl ile nötralize edilip temiz tüplere aktarıldı. 1ml isopropanol ve 0,5 ml chloramin T solusyonu her örnek ve standart tüpüne eklenerek vortekslendi. 4dk sonra 1ml Ehrlich reaktifi eklenip 60°C de 20 dk inkübe edildi.

Oda sıcaklığına geldiğinde 562 nm de reaktif körüne karşı okundu. Standart olarak hidroksiprolin kullanıldı.

Kollajen miktarı, 1 mol kollajende 285 mol hidroksiprolinin mevcut olduğu ve kollajenin moleküler ağırlığının da 300.000 olduğu kabul edilerek hesap edildi (56, 57).

Homojenize edilen örneklerden rat kemik alkalen fosfataz ölçümleri, BALP (kemik spesifik alkalen fosfataz) ticari eliza kiti ile yapıldı (uscnlife science & technology co. ltd). Kit içerisindeki mikroplak BALP'a spesifik bitinle konjuge poliklonal antikorlarla önceden kaplanmıştır. Standart ve örnekler plaktaki kuyucuklara eklendikten sonra avidinle konjuge horseradish peroksidaz ilave edilip inkübasyona bırakılır. İnkubasyon sonrasında TMB substrat solusyonu eklenir ve BALP lı örnek içeren kuyucuklarda renk değişikliği oluşur. Reaksiyon sülfürik asid eklenerek sonlandırılır ve renk değişimi spektrofotometrik olarak 450 nm de ölçülür. Örneklerdeki BALP düzeyi, örneklerle standart eğrinin optik dansitelerinin karşılaştırmasıyla hesaplanır.

Plazma örnekleri direkt çalışılırken kemik ve kallus örnekleri sulandırılarak çalışıldı.

3.2.2 Histolojik değerlendirme:

Sakrifikasyonu takiben ameliyat edilen tibialar diz ve ayak bileği ekleminden dezartiküle edildi ve kanal içi teller çıkarıldı. Kemikler çevre yumuşak dokulardan, kallus dokusuna zarar vermeden ayrıldı. Örnekler daha sonra %10 tamponlu formalin içinde 24 saat fikse edildi. Uygun şekilde alınan örnekler %10 luk Formaldehit ve %20 lik formik asit ile hazırlanan dekalsifikasyon solüsyonu içerisinde haftalık olarak enjektör ucu ile yumuşama kontrolü yapılarak yaklaşık 2 ay süre ile bu işleme tabi tutuldu. Alkol ve ksilol serilerinden geçirilip histolojik takipten geçen dokular daha sonra mavi boncuk parafin eriyiğine gömülerek bloklandı. Işık mikroskopik kesitler için Leica RM 2145 model mikrotomda kırık hattı merkezli 5µ luk kesitler 45°C'lik su banyosuna alındı. Kesitlerin lama iyice yapıştırılması ve parafin uzaklaştırma işlemlerinde mikrodalga fırın (Arçelik MD554) kullanıldı. Tüm gruplardan elde edilen histolojik preparatlarda uygun

histokimyasal (Hematoksilen& Eosin) boyama gerçekleştirildi. Doku kesitleri ışık mikroskobunda (Oympus BX51) X10, X20, X40 büyütmelerde incelendi (Resim 13).

İyileşmenin histolojik olarak değerlendirilmesi iki farklı yöntemle yapıldı. İlk olarak her deneğe ait preparatlardan 3 er adet raslantısal alan incelenerek x40 lık büyütmede fibröz doku, kıkırdak doku, immatür ve matür kemik oranlarına bakıldı ve Huo ve ark.'nın önerdiği sisteme göre skorlandı (53).

Tablo 2: Kırık iyileşmesinin histolojik değerlendirme sistemi

SKOR	HİSTOLOJİK BULGULAR
1	Fibröz doku
2	Fibröz doku > kıkırdak doku
3	Fibröz doku = kıkırdak doku
4	Kıkırdak doku
5	Kıkırdak doku > immatür kemik
6	Kıkırdak doku = immatür kemik
7	Kıkırdak doku < immatür kemik
8	İmmatür kemik
9	İmmatür kemik > Matür kemik
10	Matür kemik

Diğer yöntem ise her deneğe ait prepatlardan 3 er adet raslantısal alan seçilerek meydana gelişmiş olan iyileşme dokusunun Image-Pro Express 4.5 (Media Cybernetics, inc. USA) programı kullanılarak mikrometrekare cinsinden alanları hesaplandı (54).

Resim 13: Laboratuarda kullanılan teknik, boya ekipmanları ve fotoğraflama işlemi gerçekleştirilen mikroskopik görüntüleme sistemi.

3.2.3 İstatistiksel değerlendirme

İstatistiksel analizler için SPSS (Statistical Package for Social Sciences) for Windows 17.0 programı kullanıldı. Çalışma verileri değerlendirilirken tanımlayıcı istatistiksel metodların (ortalama, standart sapma, min, max değer) yanı sıra niceliksel verilerin gruplararası karşılaştırılmasında Kruskal Vallis testi, grupların ikili karşılaştırmalarında ise Mann-Whitney U testi kullanıldı. Sonuçlar %95 güven aralığında $p<0,05$ düzeyinde istatistiksel olarak anlamlı, $p>0,05$ istatistiksel anlamsız olarak değerlendirildi.

4. BULGULAR:

Çalışmada elde edilen sonuçların güvenilirliği açısından grupların benzer olmasına özen gösterildi. Genetik değişkenliği en aza indirmek için aynı üretim merkezinden alınan denekler kullanıldı. Benzer koşullarda beslenip barındılar. Östrojen metabolizmasının kırık iyileşmesi ve kemik metabolizması üzerindeki etkisini azaltmak için yalnızca erkek sıçanlar kullanıldı. Sıçanların ortalama ömürleri 2 yıldır. Bu çalışmada ortalama yaşları 9 ay olan sıçanlar kullanıldı. Daha hızlı bir kemik metabolizmasına sahip oldukları için genç sıçanlar tercih edildi. Tüm deneklerin operasyon öncesi ve sakrifikasyon sonrası ağırlıkları ölçüldü ve aralarındaki fark her bir deneğin deney süresince verdiği kilo olarak kaydedildi (Tablo 3). Tüm deneklerin ameliyat öncesi ağırlıkları arasında istatistiksel olarak anlamlı bir fark bulunmadı ($p=0.204>0.05$). Buna karşın her iki gruptaki deneklerin hem ameliyat sonrası ağırlıkları arasında hem de kilo kayıpları arasında anlamlı fark tespit edildi ($p=0.00<0.05$)

Travma grubundan 2 sıçan, kontrol grubundan ise 1 sıçan anestezi uygulanması sonrasında kaybedildi. Travma grubundan 1 sıçan yara yeri enfeksiyonu nedeniyle, her iki gruptan birer sıçanda standart kırık oluşturulamadığı için çalışma dışı bırakıldı. Sonuçta travma grubu 17 denek, kontrol grubu 18 denekle çalışmayı tamamladı.

Tablo 3: Grup 1 ve Grup 2 deneklerin operasyon öncesi ve sakrifikasyon sonrası ağırlık değerleri ve kilo kayıp miktarları (gr)

	GRUP 1			GRUP 2		
	PREOP	**POSTOP**	**KAYIP**	**PREOP**	**POSTOP**	**KAYIP**
1	425	312	113	392	375	17
2	415	303	112	415	395	20
3	376	290	86	362	341	21
4	361	300	61	341	334	7
5	355	250	105	361	346	15
6	359	220	139	425	396	29
7	342	261	81	380	349	31
8	330	229	101	382	347	35
9	410	301	109	410	348	62
10	325	247	78	430	397	33
11	430	261	169	320	311	9
12	340	210	130	420	405	15
13	355	220	135	370	359	11
14	360	232	128	420	416	4
15	361	225	136	410	405	5
16	410	256	154	320	301	19
17				383	367	16

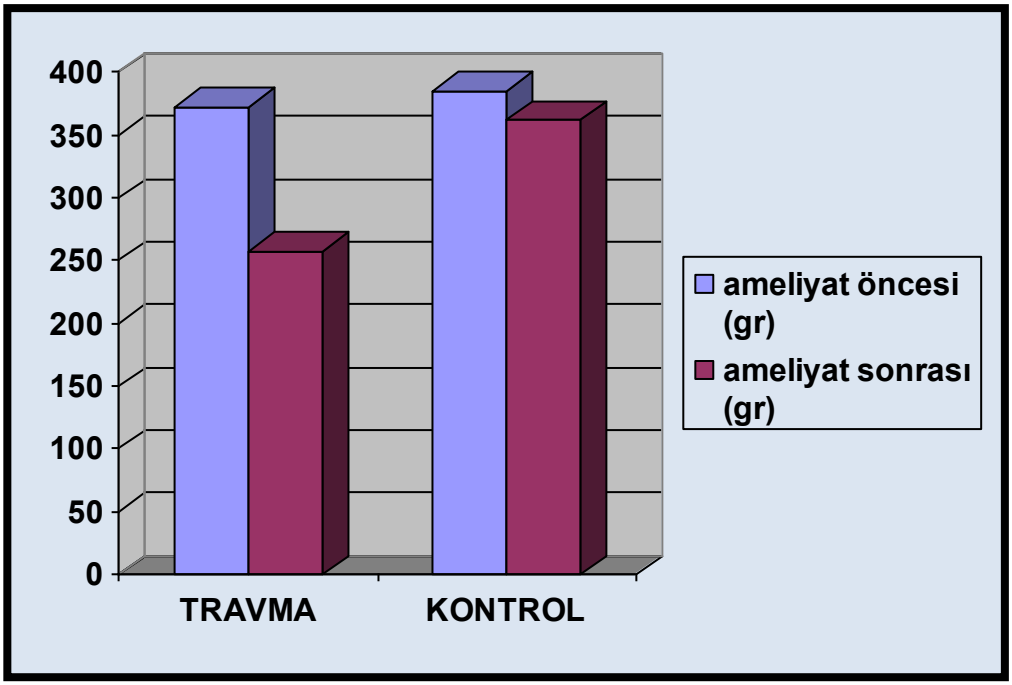

Grafik 1: Grupların ameliyat öncesi ve sonrası ağırlık ortalamaları

Tablo 4: Ameliyat öncesi ve sonrası ağırlık verilerinin değerlendirilmesi (gr).

	Travma n=16	**Kontrol** n=17	p
Ameliyat Öncesi Ağırlık			0,204
Ortalama ± SS	372,13 ± 34,59	384,76 ± 35,37	
Min.-Max	325-430	320-430	
Ameliyat Sonrası Ağırlık			**0,000***
Ortalama ± SS	257,31 ± 34,23	364,24 ± 34,09	
Min.-Max	210-312	301-416	
Ağırlık Kaybı			**0,000***
Ortalama ± SS	114,81 ± 29,29	20,53 ± 14,32	
Min.-Max	61-169	4-62	

* $p < 0,05$ düzeyinde istatistiksel olarak anlamlı

Mann Whitney U Test

4.1 Biyokimyasal Sonuçlar:

Travma, kontrol ve intakt kontrol gruplarında sırasıyla kan örneklerinde kemik spesifik alkalen fosfataz, kallus doku örneklerinde kemik spesifik alkalen fosfataz, kalsiyum ve hidroksiprolin düzeylerine bakıldı.

Tablo 5: Gruplara göre kan BALP düzeyleri (U/L-kan)

KAN BALP DÜZEYİ			
DENEK NO	**GRUP 1**	**GRUP 2**	**GRUP 3**
	n=16	**n=17**	**n=5**
n1	31,9	27,23	11
n2	50,75	28,05	14,05
n3	29	26,57	6
n4	27,55	42,08	7,5
n5	81,2	30,53	15
n6	17,4	30,77	
n7	11,6	26,57	
n8	16,24	34,98	
n9	37,7	18,48	
n10	20,3	45,87	
n11	47,85	42,24	
n12	45,82	40,76	
n13	46,4	28,05	
n14	17,98	23,1	
n15	28,57	14,85	
n16	13,8	21,45	
n17		28,05	

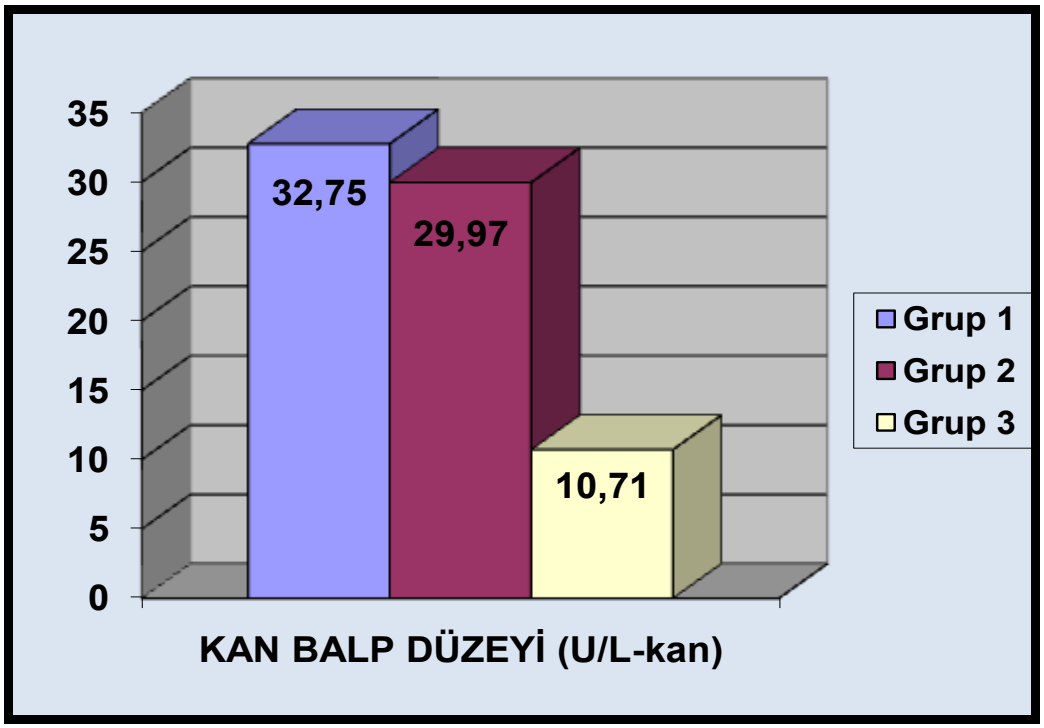

Grafik 2: Gruplar arası kan BALP düzeyi ortalamalarının karşılaştırması

Tablo 6: Kan BALP düzeyi verilerinin değerlendirilmesi (U/L-kan)

	Ort. ± SS	Min.-Max.	p
Grup			**0,004º***
Sci + Kırık (n=16)	32,75 ± 18,30	11,6 - 81,2	0,857[1]
Kırık (n=17)	29,97 ± 8,71	14,9 - 45,9	**0,003[2]***
İntakt Kontrol (n=5)	10,71 ± 3,94	6,00 - 15,00	**0,001[3]***

* $p < 0,05$ düzeyinde istatistiksel olarak anlamlı

º Kruskal Vallis test (Sci + Kırık, Kırık ve İntakt Kontrol grupları arasında)

[1] Mann Whitney U test (Sci + Kırık ve Kırık grupları arasında)

[2] Mann Whitney U test (Sci + Kırık ve intakt kontrol grupları arasında)

[3] Mann Whitney U test (Kırık ve intakt kontrol grupları arasında)

Grup 1 ile grup 2 arasında kan BALP düzeyleri bakımından anlamlı bir fark bulunamadı (p=0,857>0.05). Ancak Grup 3 ile hem grup 1 hemde grup 2 arasında istatistiksel olarak anlamlı bir fark tespit edildi (p=0,003<0,05 , p=0,001<0,05) (Tablo-6).

Kallus dokusundaki BALP düzeyi ile ilgili veriler sırasıyla Tablo 7 ve Tablo 8'de verilmiştir. En yüksek ortalama spinal travma grubu olan grup 1 de tespit edilmiştir. En düşük ortalama ise intakt kontrol grubunda (Grup 3) bulunmuştur. Yapılan değerlendirmelerde hem üç grup arasındaki hemde teker teker gruplar arasındaki farklar istatistiksel olarak anlamlı bulunmuştur. (p=0,009, 0,044, 0,014, 0,019<0.05).

Tablo 7: Her üç gruptaki kallus dokusunda BALP düzeyleri (U/L-kallus)

KALLUS BALP DÜZEYİ			
DENEK NO	**GRUP 1**	**GRUP 2**	**GRUP 3**
	n=8	**n=8**	**n=3**
n1	1181,97	901,14	80
n2	928,59	552,46	49,3
n3	1463,85	1223,73	90
n4	1274,58	692,11	
n5	1327,66	696,33	
n6	1189,36	1243,2	
n7	694,39	856,8	
n8	852,58	594,68	

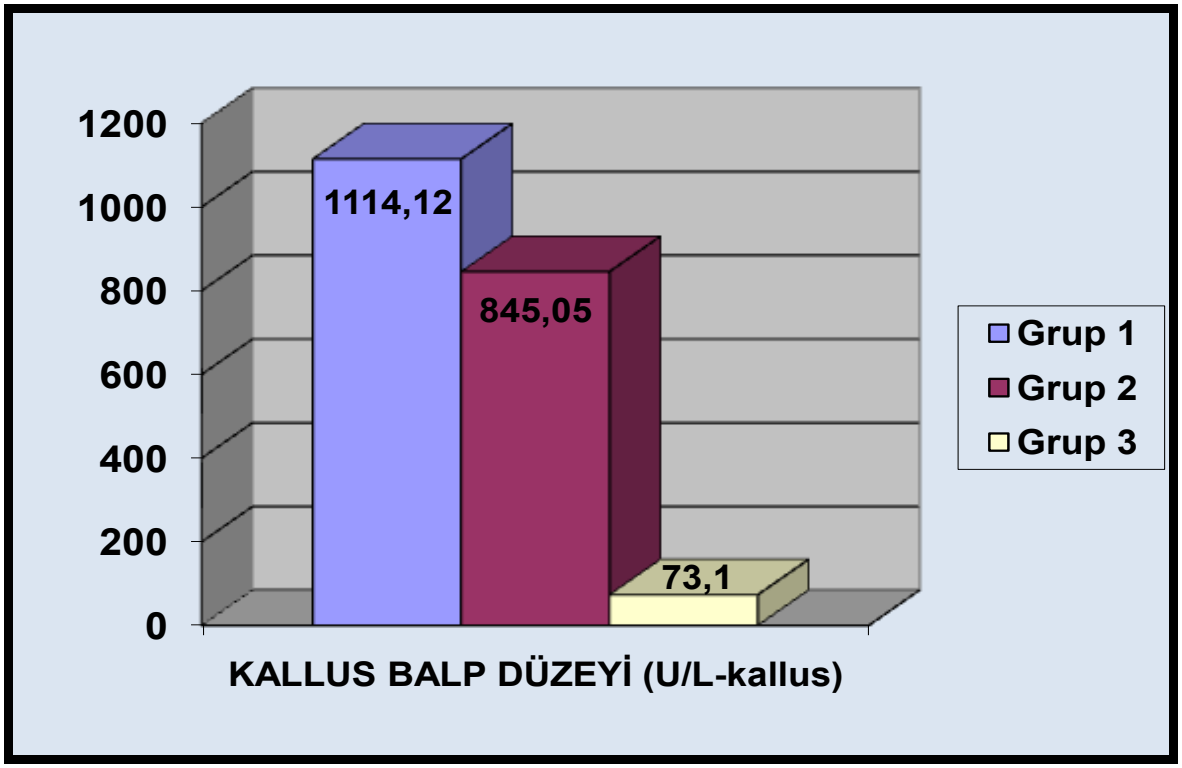

Grafik 3: Kallus dokusundaki BALP düzey ortalamalarının gruplararası karşılaştırılması

Tablo 8: Kallus BALP Düzeyi (U/L-kallus)

	Ort. ± SS	Min.- Max.	p
Grup			**0,009º***
Sci + Kırık (n=8)	1114,12 ± 262,65	649,39 - 1463,85	**0,044¹***
Kırık (n=8)	845,05 ± 266,99	552,46 - 1243,20	**0,014²***
İntakt Kontrol (n=3)	73,10 ± 21,20	49,30 - 90,00	**0,019³***

* $p < 0,05$ düzeyinde istatistiksel olarak anlamlı

º Kruşkal Vallis test (Sci + Kırık, Kırık ve İntakt Kontrol grupları arasında)

¹ Mann Whitney U test (Sci + Kırık ve Kırık grupları arasında)

² Mann Whitney U test (Sci + Kırık ve intakt kontrol grupları arasında)

³ Mann Whitney U test (Kırık ve intakt kontrol grupları arasında)

Spinal travma grubunun (Grup-1) ve kontrol grubunun (Grup-2) kendi içerisinde kan ve kallus BALP düzeyleri arasında oldukça büyük bir fark tespit edilmiştir (Tablo-9)

Tablo 9: Travma ve kontrol grupları arasında kan ve dokudaki BALP düzeylerinin karşılaştırılması

	BALP Düzeyi	**Ort ± SS**	**Min - Maks**
TRAVMA GRUBU	**Kan (U/L-kan)**	32,75 ± 18,30	11,6 - 81,2
	Kallus Dokusu (U/L-kallus)	1114,12 ± 262,65	694,4 - 1463,8
KONTROL GRUBU	**Kan (U/L-kan)**	29,97 ± 8,7	14,85 - 48,87
	Kallus Dokusu (U/L-kallus)	845,05 ± 266,99	552,46 - 1243,2

.

Kallus Ca düzeyi en yüksek intakt kontol grubundaki sağlam kemikte elde edilmiştir (5,92±0,42 mol/g/kallus). Bu sonuçla diğer gruplarda bulunan sonuçlar arasındaki fark istatistiksel olarak anlamlıdır (Grup 1 ile p=0,014<0,05, Grup 2 ile p=0,015<0,05). En düşük Ca değeride Grup 1 de bulunmuştur (2,45 ±0,40 mmol/g/kallus) (Tablo 10, Tablo 11).

Tablo 10:Tüm Gruplardaki Deneklerin Kallus Ca düzeyleri

KALLUS Ca DÜZEYİ (mmol/g/kallus)			
DENEK NO	**Grup 1**	**Grup 2**	**Grup 3**
	n=8	**n=8**	**n=3**
n1	2,53	3,15	5,63
n2	2,21	2,97	6,41
n3	3,07	3,91	5,73
n4	1,98	2,97	
n5	2,43	3,53	
n6	3,01	3,64	
n7	2,12	3,44	
n8	2,26	2,98	

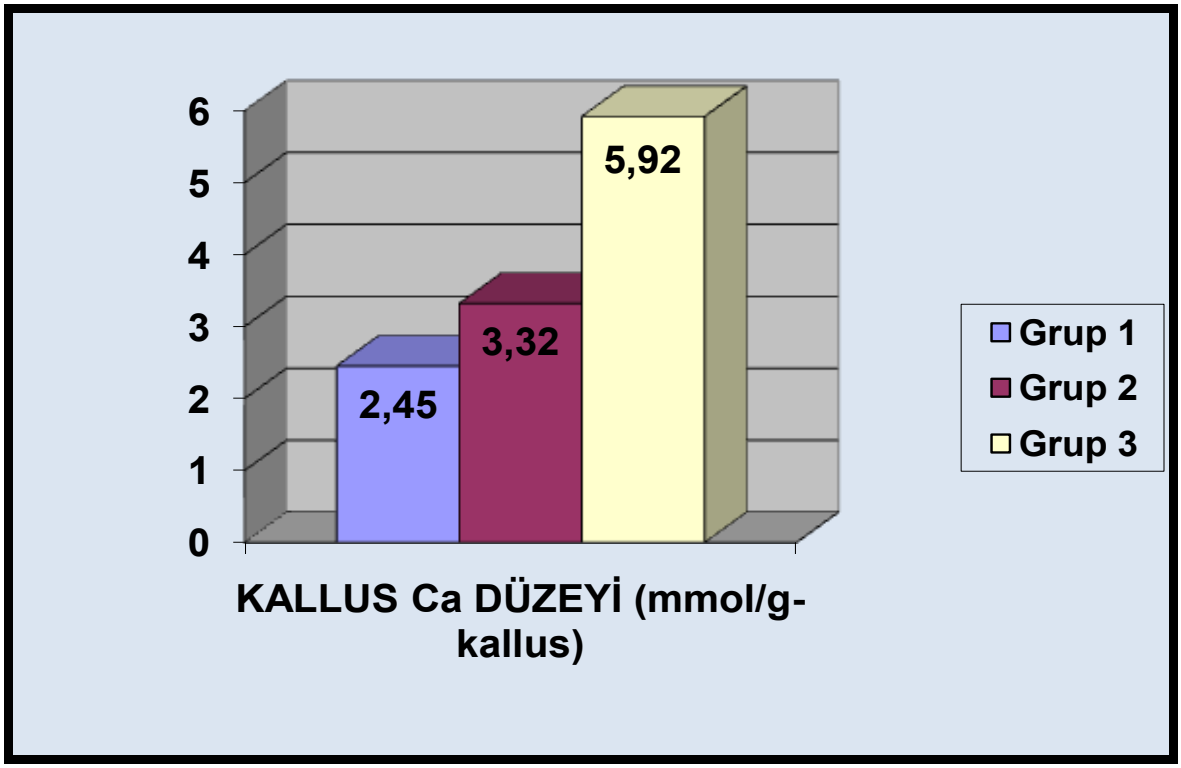

Grafik 4: Gruplara göre kallus dokusundaki Ca düzeylerinin karşılaştırılması

Tablo 11: Kallus Ca Düzeyi (mmol/g-kallus)

	Ort. ± SS	Min.- Max.	p
Grup			**0,002º***
Sci + Kırık (n=8)	2,45 ± 0,40	1,98 - 3,07	**0,006¹***
Kırık (n=8)	3,32 ± 0,35	2,97 - 3,91	**0,014²***
İntakt Kontrol (n=3)	5,92 ± 0,42	5,63 - 6,41	**0,015³***

* $p < 0,05$ düzeyinde istatistiksel olarak anlamlı

º Kruskal Vallis test (Sci + Kırık, Kırık ve İntakt Kontrol grupları arasında)

¹ Mann Whitney u test (Sci + Kırık ve Kırık grupları arasında)

² Mann Whitney u test (Sci + Kırık ve intakt kontrol grupları arasında)

³ Mann Whitney u test (Kırık ve intakt kontrol grupları arasında)

Kallus hidroksiprolin düzeyi en yüksek intakt kontrol grubunda tespit edilmiştir (593,00±44,50) ve diğer iki grupta ki değerler ile bunun arasındaki fark istatistiksel olarak anlamlı bulunmuştur (sırasıyla p=0.014,0.016<0,05). Ancak spinal travma grubu (Grup 1) ile normal kırık grubu (Grup 2)arasındaki fark istatistiksel olarak anlamlı değildir (p=0,495>0,05),(Tablo 12, Tablo 13).

Tablo 12: Tüm Gruplardaki Deneklerin Kallus Hidroksiprolin Düzeyleri (mol/g-kallus).

KALLUS HİDROKSİPROLİN DÜZEYİ (mol/g-kallus)			
DENEK NO	**Grup 1**	**Grup 2**	**Grup 3**
	n=8	**n=8**	**n=3**
n1	423	487	562
n2	401	423	644
n3	504	511	573
n4	326	375	
n5	414	409	
n6	347	432	
n7	463	476	
n8	465	387	

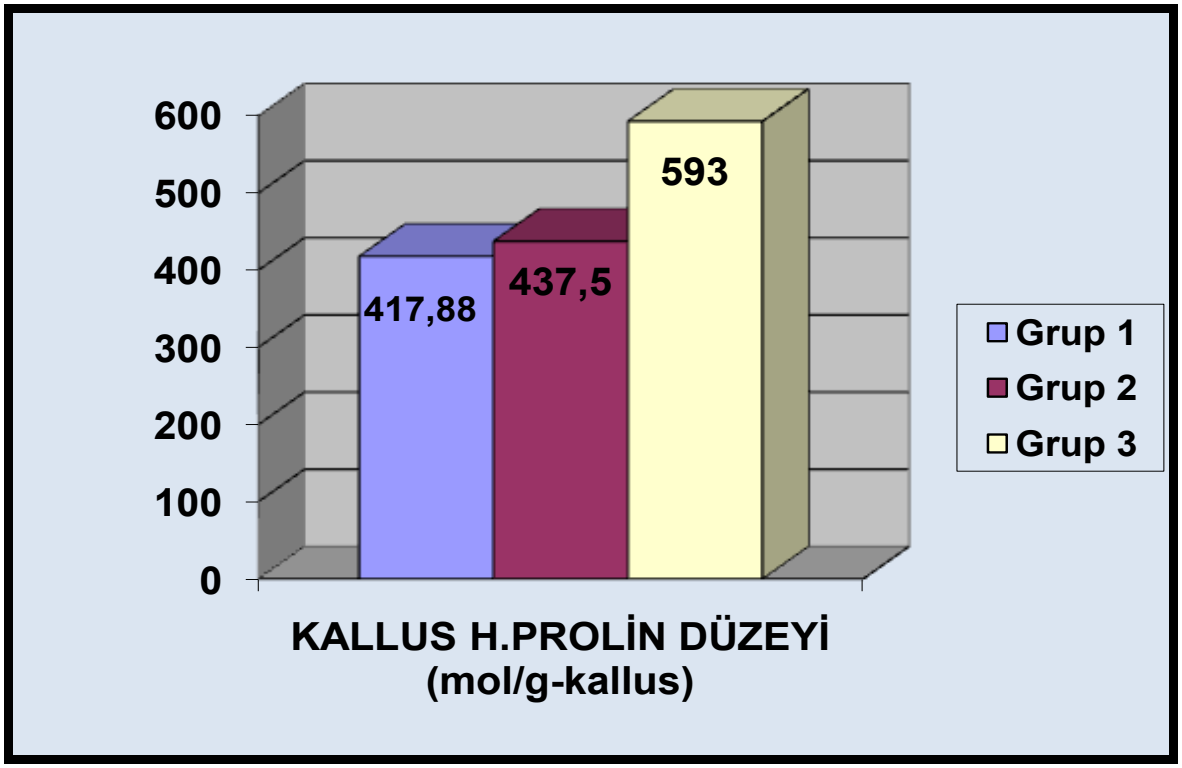

Grafik 5: Gruplara göre kallus dokusundaki Hidroksiprolin düzeylerinin karşılaştırılması

Tablo 13: Gruplararası kallus Hidrosiprolin Düzeyi (mol/g-kallus) değerlendirmesi

	Ort. ± SS	Min.- Max.	p
Grup			**0,023º***
Sci + Kırık (n=8)	417,88 ± 60,31	326 - 504	0,495[1]
Kırık (n=8)	437,50 ± 49,05	375 - 511	**0,014[2]***
İntakt Kontrol (n=3)	593,00 ± 44,50	562 - 644	**0,016[3]***

* $p < 0,05$ düzeyinde istatistiksel olarak anlamlı

º Kruskal Vallis test (Sci + Kırık, Kırık ve İntakt Kontrol grupları arasında)

[1] Mann Whitney U test (Sci + Kırık ve Kırık grupları arasında)

[2] Mann Whitney U test (Sci + Kırık ve intakt kontrol grupları arasında)

[3] Mann Whitney U test (Kırık ve intakt kontrol grupları arasında

4.2 Histolojik Değerlendirme:

4.2.1 Makroskobik Bulgular: Kallus dokusuna zarar vermeden çevre kas ve yumuşak dokulardan ayrılan preparatlar makroskopik olarak incelendi. Kanal içi çivi çıkartıldı. Hiçbir denekte kırık hattında hareket gözlenmedi. Spinal travma yapılan grup 1 deki kallus dokusunun diğer gruba göre kemik yüzeyden daha kabarık ve miktar olarak fazla olduğu görüldü.

4.2.2 Işık Mikroskobi Bulguları

4.2.2.1 Grup 1: (Spinal travma ve kırık): Bu gruba ait parapilejikvakalarda (n=8) tibiada oluşturulan deneysel kırığa bağlı histopatolojik bulgular saptanmıştır. Kompakt kemik yapısı içerisinde fibröz ve kıkırdak dokuya ait örnekler oluşturulan kırık modeli ile uyumludur. Kırığı çevreleyen fibrovasküler stroma kondrositler tarafından infiltre edildiği ve kıkırdak formasyonunun meydana geldiği gözlemlendi. Doku içerisinde gözlenen fibröz dokunun spinal travma yapılmamış olan 2. gruba oranla daha fazla yer aldığı ve kıkırdak hücreleri olan kondrositlerin daha az miktarda varlığı görülmüştür. Oluşan kemik iyileşme dokusunun kompakt kemik içinde dağınık olmayan şekilde yerleşimi saptandı. Düzenli ve büyük adacıklar şeklindeydiler. Paraplejik sıçanların meydana getirdiği bu grupta osteoprogenitör hücreleri barındıran periosteum ve endosteumda hücresel ve proliferatif aktivitenin yükseldiği saptandı.

4.2.2.2 Grup 2 (Spinal travma olmaksızın yalnızca kırık): Bu grup vakalarda (n=8) tibiada oluşturulan deneysel kırığa bağlı histopatolojik bulgular saptanmıştır. Kırığı çevreleyen fibrovasküler stroma kondrositler tarafından infiltre edildiği ve kıkırdak formasyonunun meydana geldiği gözlemlendi. Doku içerisinde gözlemlenen kıkırdak hücreleri olan kondrositlerin oluşan iyileşme dokusunda baskın olarak görüldüğü ve fibröz dokunun az miktarda varlığı tespit edilmiştir. Kemik iyileşme dokusununun kompakt kemik içinde dağınık ve diğer gruba oranla küçük adacıklar şeklinde yerleşimi saptandı. Kemik kırılmasına bağlı olarak bünyesinde osteoprogenitör hücreleri barındıran periosteum ve endosteumda hücresel ve proliferatif aktivitenin yükseldiği saptandı. Osteoprogenitör hücrelerin osteoblast yönünde farklılaştığı gözlemlendi.

4.2.2.3 Grup 3 (Sağlam kemik grubu): Travma ve cerrahi müdahale yapılmamış bu grup örneklerinde (n=5). Kemik dokusunun normal histopatolojik görünümü saptanmıştır. Yapının iç kısmında kemik iliğini barındıran spongioz kemik dış kısmında ise kompakt kemik yapısı gözlemlenmiştir. Kompakt kemik dokusu içinde osteosit hücreleri ve bunlara ait lakünalar mevcuttur. Dekalsifikasyon işlemine bağlı olarak kemik dokusuna ait lameller yapılar kaybolmasına rağmen, Havers kanalları ve Volkman kanal yapılarının varlığı saptanmış olup bir histopatolojik yapılanma mevcut değildir. Spongioz kemiğin iç ve dış kısmını saran periosteum ve endosteuma ait bağ dokusu zarlar normal histopatolojik görünümdedir.

Aşağıda histolojik bulguların değerlendirilmesinde kullanılan kesitlerden bazı örnekler gösterilmektedir.

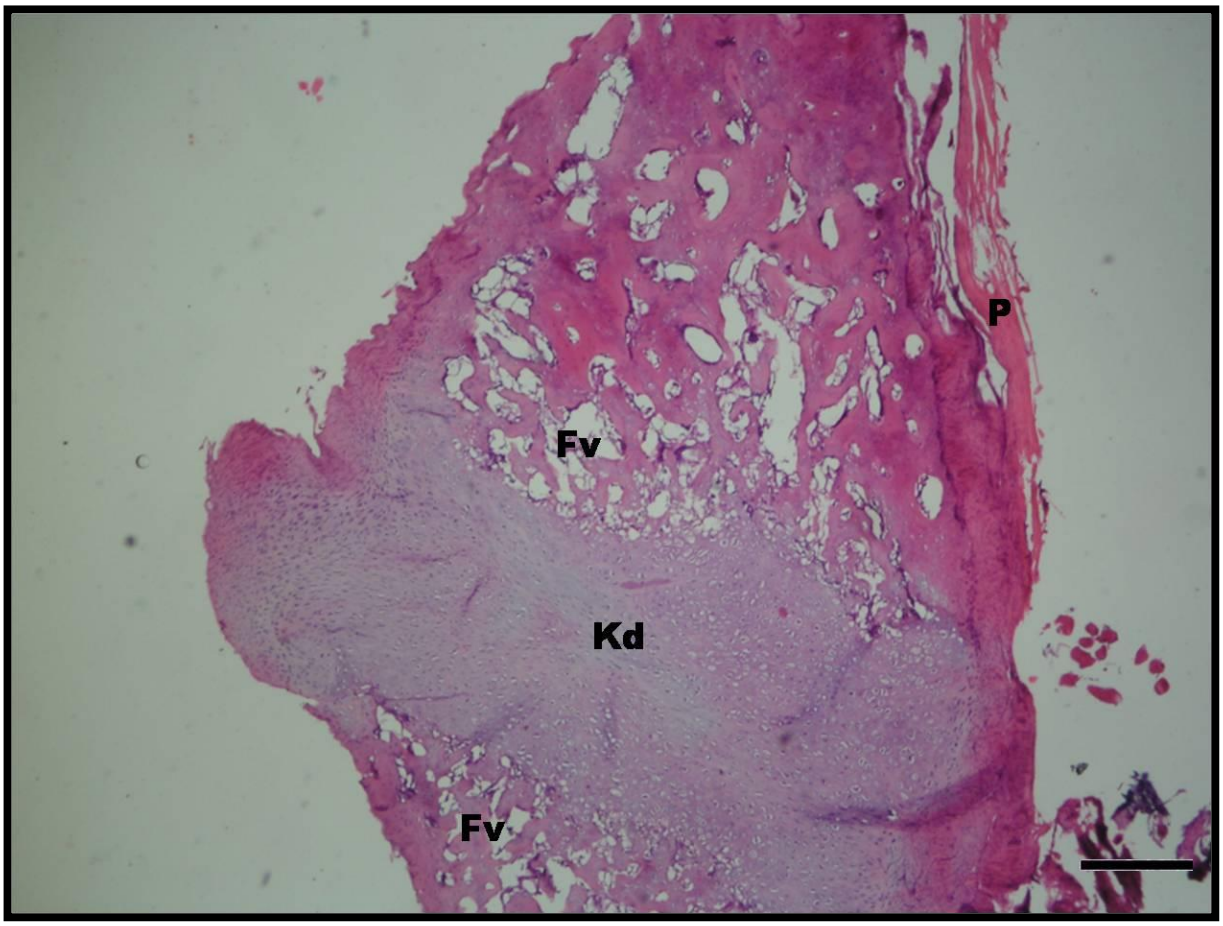

Resim-14: Grup-1'e ait kesit. Kırık hattının ortasında yaygın kıkırdak doku (Kd), heriki tarafında ise Fibrovasküler (Fv) doku görülmekte. Periost (P). (X4 büyütme)

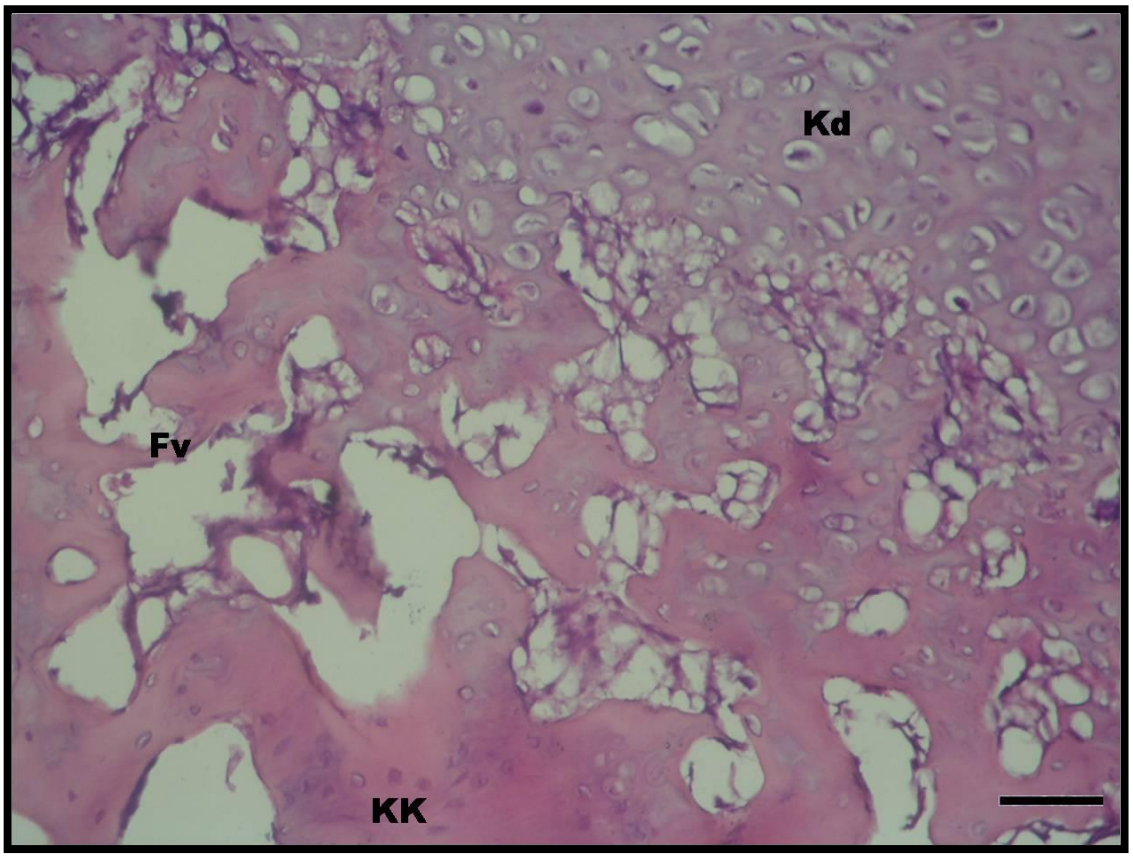

Resim 15: Grup 1'e ait kesit, Fibrovasküler doku (Fv), Kompakt Kemik (KK) ve Hipertrofiye olmuş kıkırdak hücreleri (Kd) (X40).

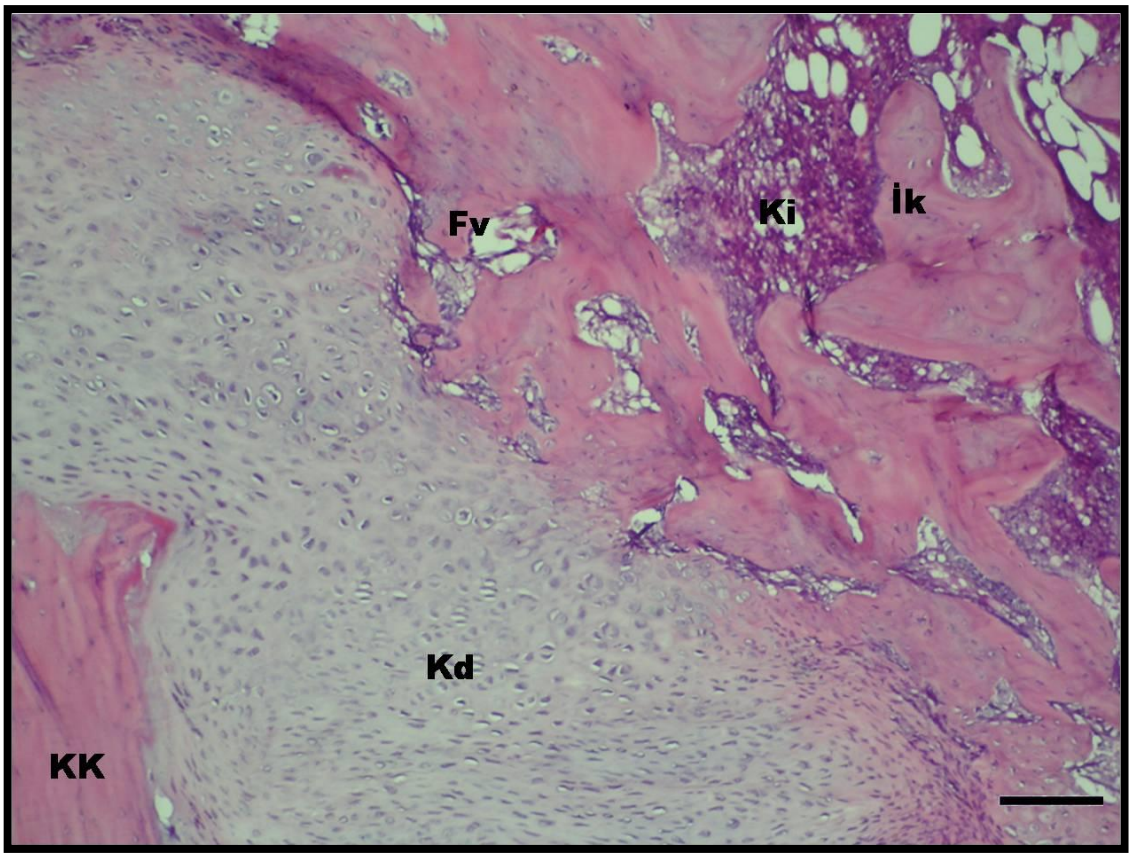

Resim 16: Grup 1'e ait kesit. İmmatür kemik (İk) yapıları arasında kemik iliği (Ki) gözükmekte. Kompakt kemik (KK). (X20).

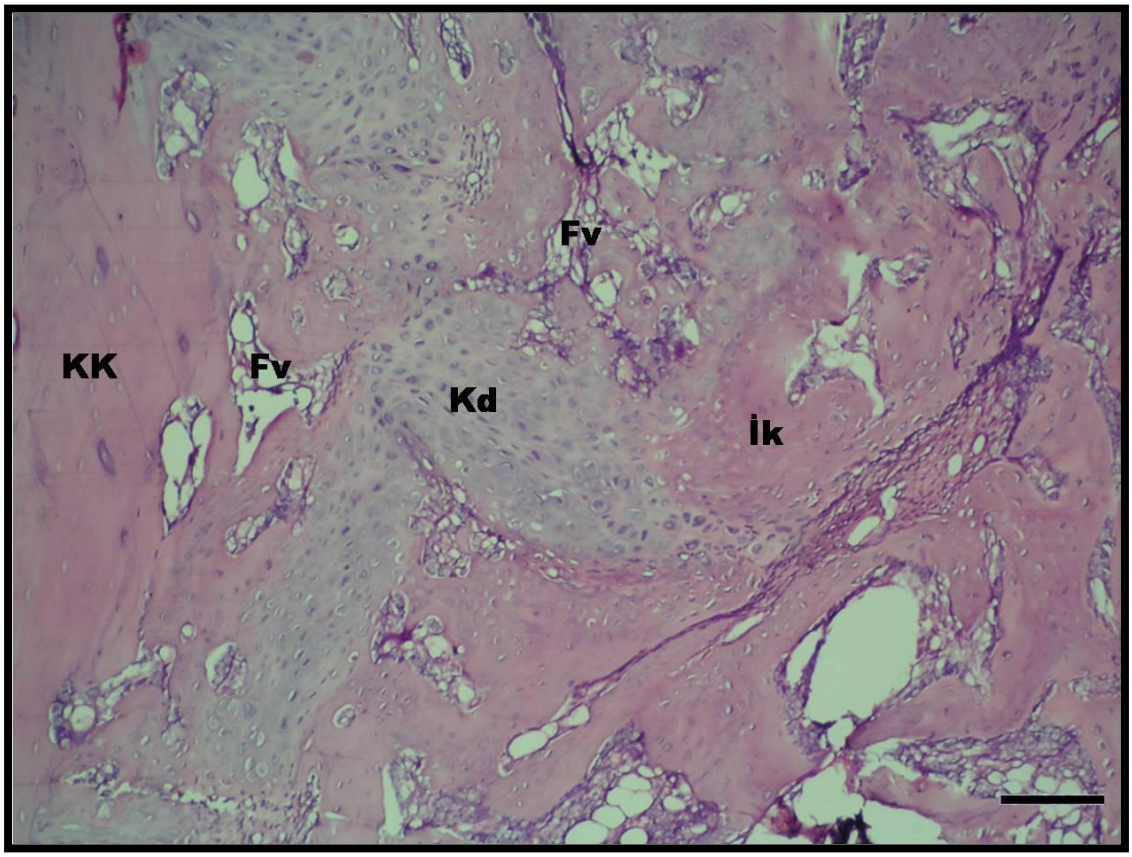

Resim 17: Grup 2'ye ait kesit. Dağınık yerleşimli Kıkırdak doku (Kd), immatür kemik (İk) adacıkları mevcut (X10)

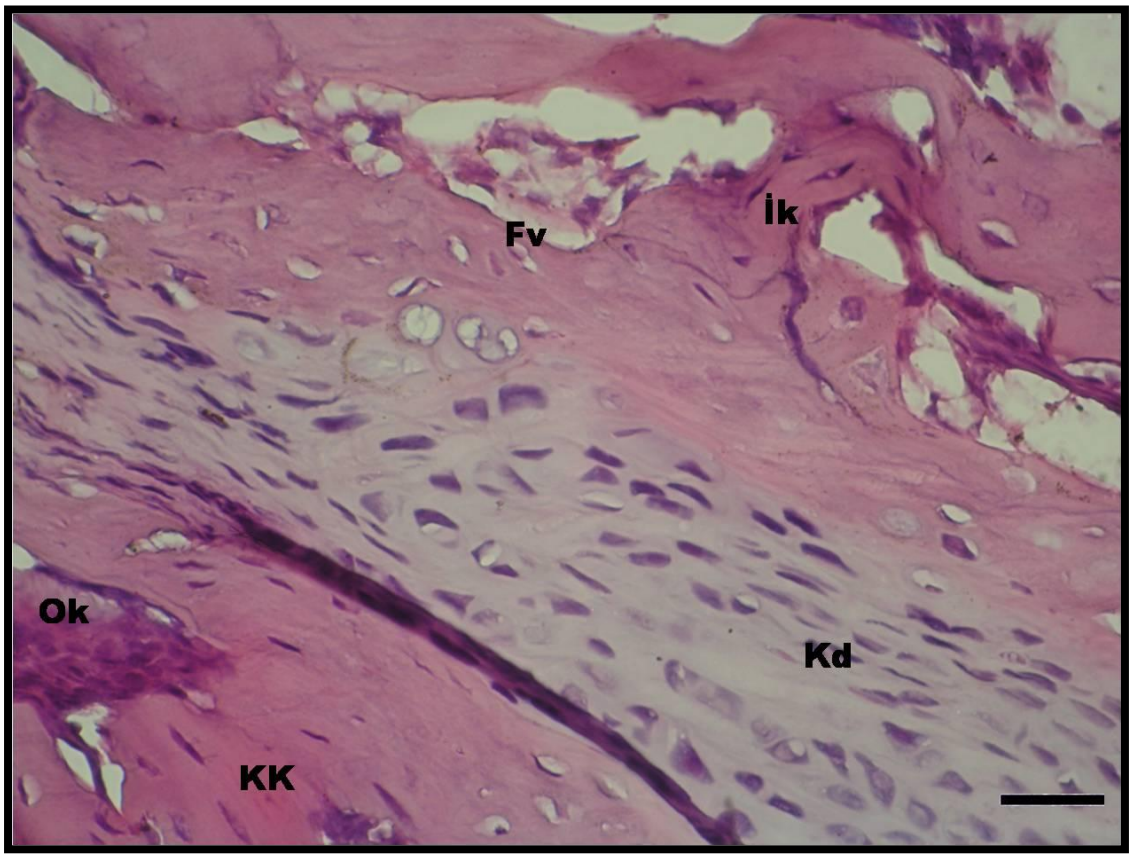

Resim 18: Grup 2'ye ait kesit. Daha belirgin ve hipertrofik kıkırdak doku (Kd), Kemik yıkımını gösteren çok nükleuslu osteoklast (Ok) (X40)

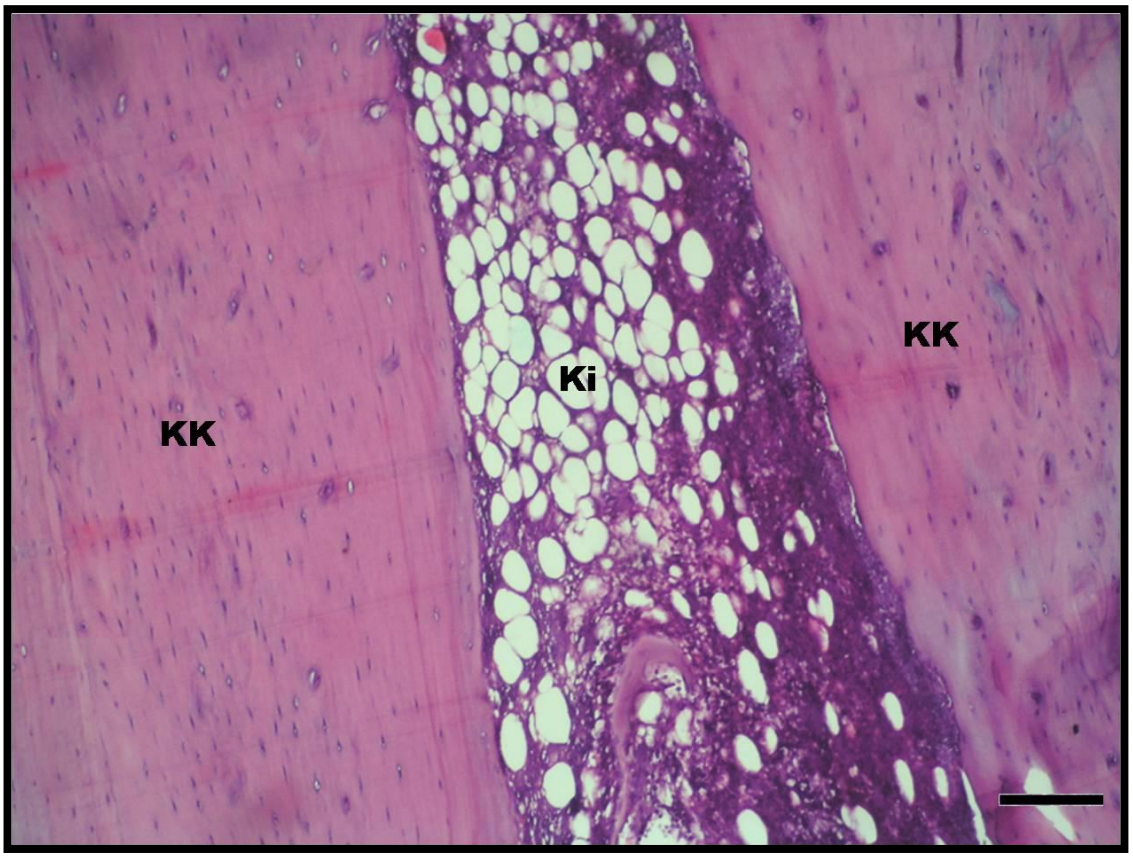

Resim 19: Grup 3'e ait sağlam kemik. Her iki tarafta Kortikal kemik (KK), ortada ise yağlı Kemik iliği (Ki) gözükmekte (X20)

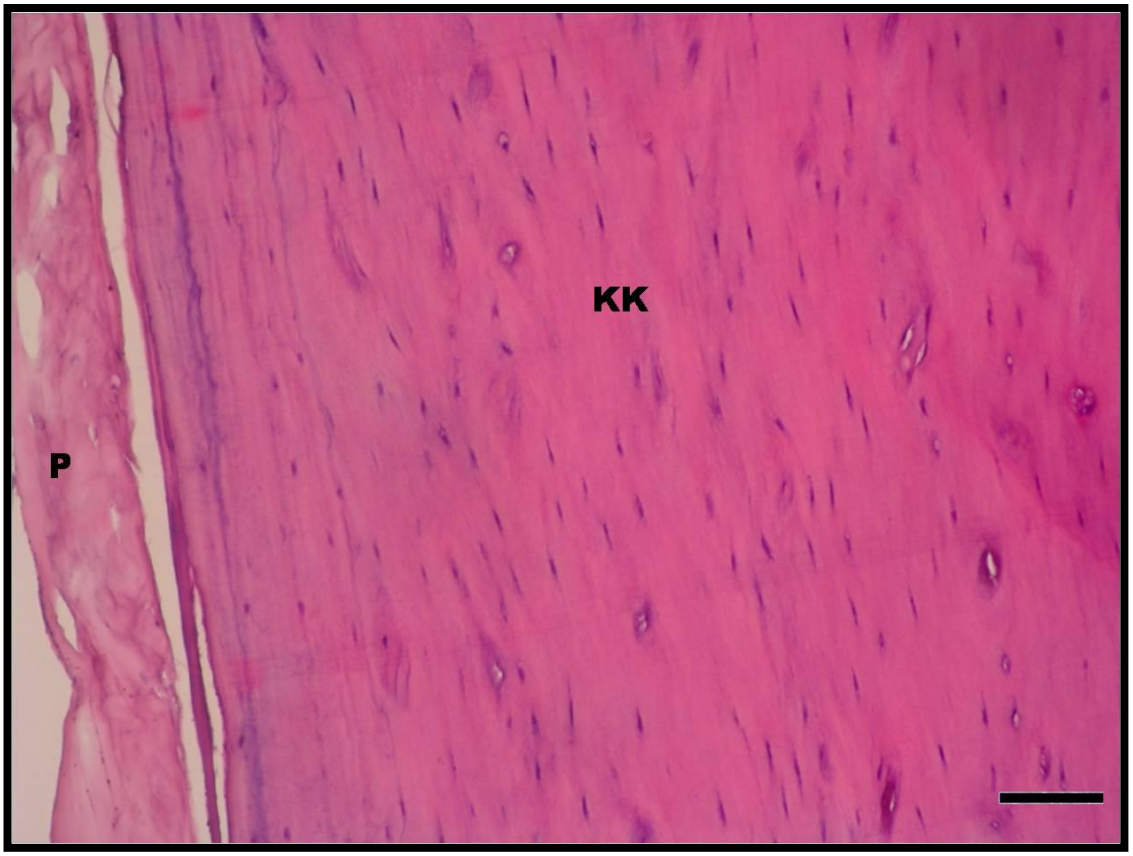

Resim 20: Grup 3'e ait kesit. Kortikal kemik (KK) veüzerini örten periost (P) gözükmekte (X20)

Prepatlardan 3 er adet raslantısal alan seçilerek meydana gelişmiş olan iyileşme dokusunun Image-Pro Express 4.5 (Media Cybernetics, inc. USA) programı kullanılarak mikrometrekare cinsinden alanları tek kör hesaplandı. Bu hesaplamalara ait örnekler Resim 21, 22, 23, 24'te verilmiştir.

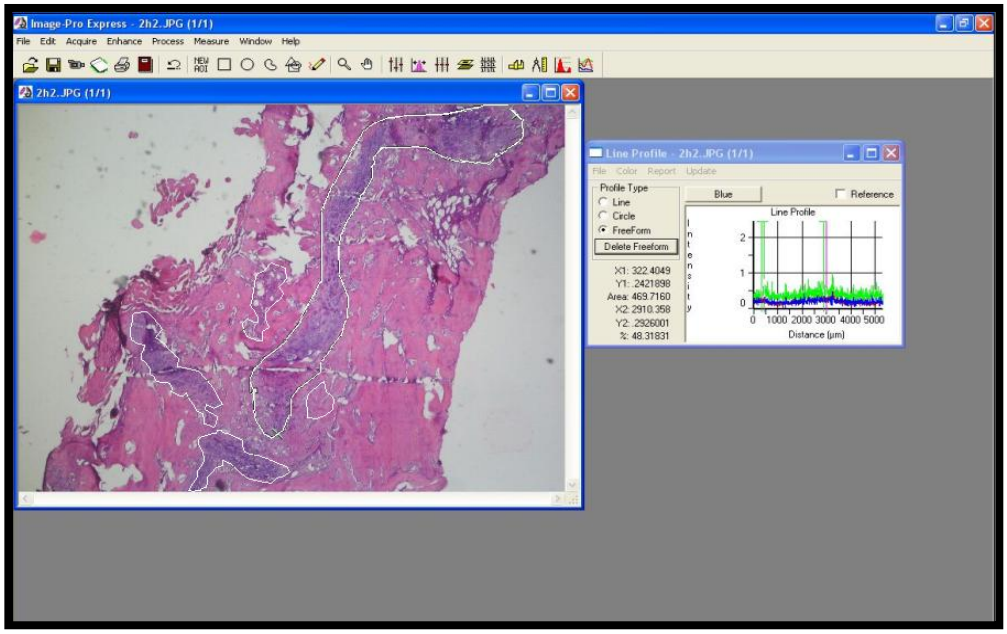

Resim 21: Grup 2' ye ait kesit

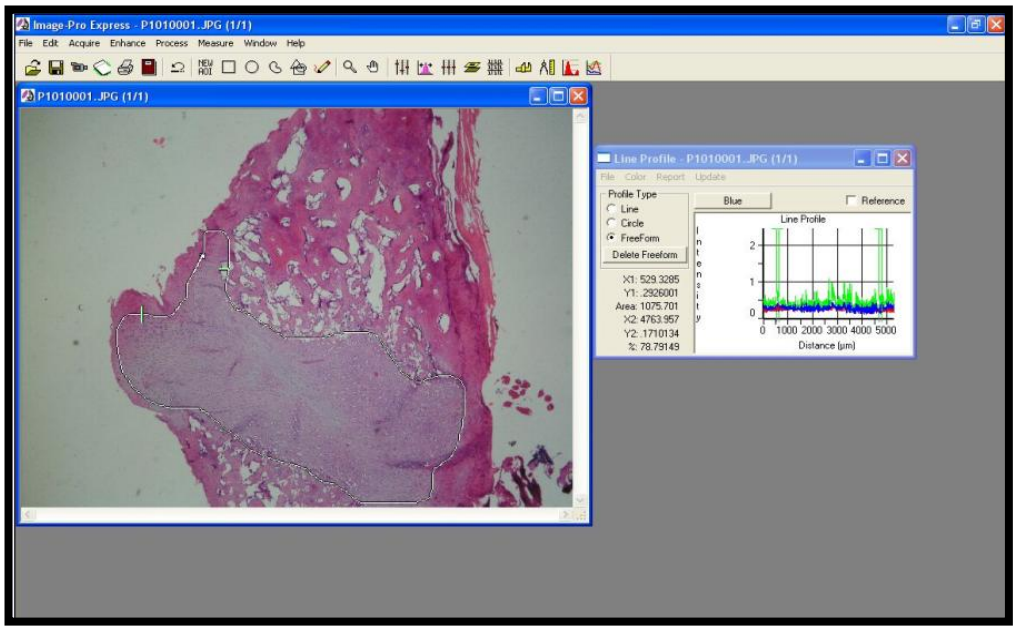

Resim 22: Grup 1'e ait kesit

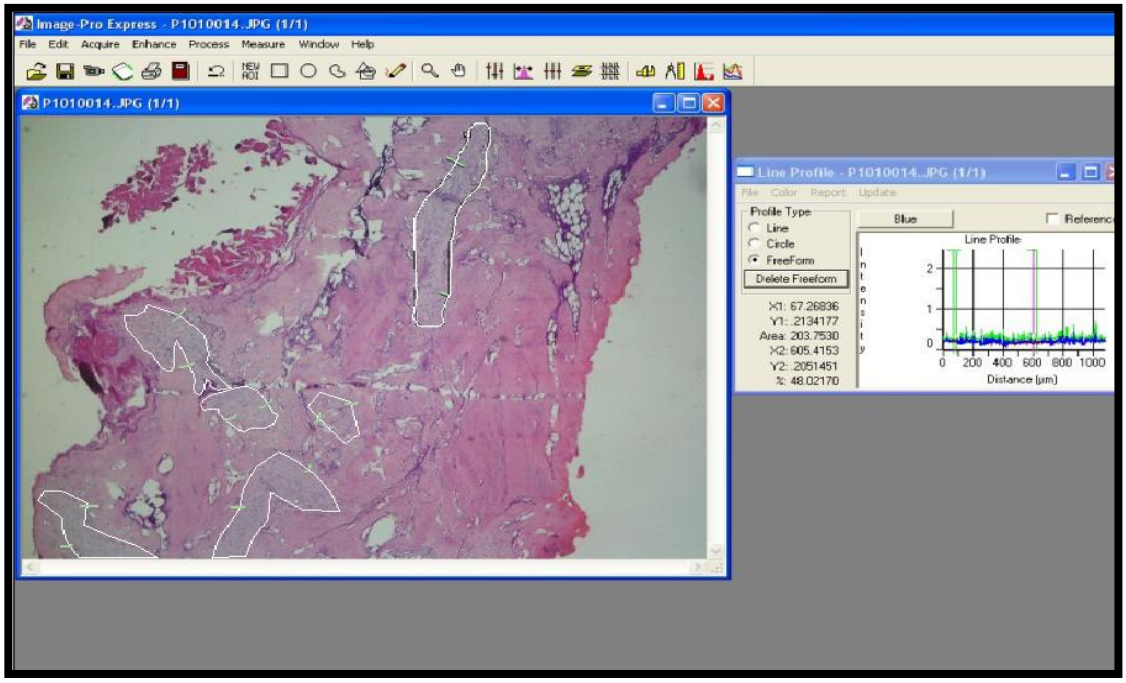

Resim 23: Grup 2'e ait kesit.

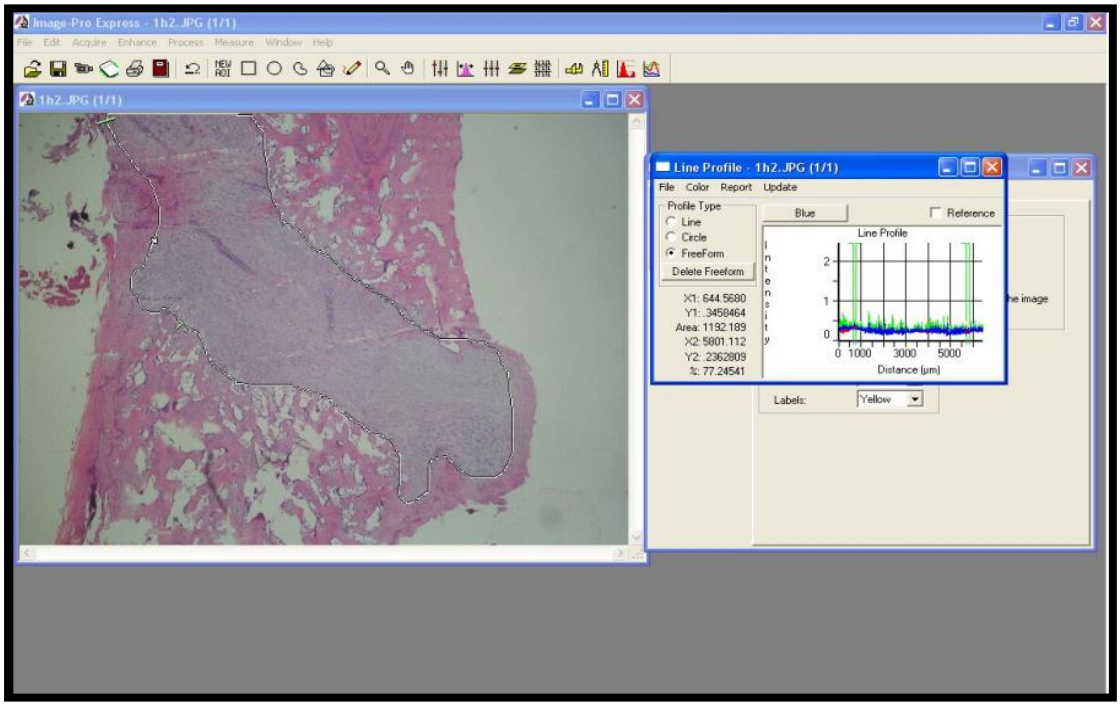

Resim 24: Grup 1'e ait kesit

Grup 3, hiçbir müdahale yapılmamış intakt kemik grubu olduğu için histolojik değerlendirmede kullanılan Huo ve ark.'nın skorlama sisteminde en yüksek skoru (10) almıştır (Tablo 14-15-16). Kallus alanlarında ise hiç iyileşme dokusu olmadığından sıfır olarak değerlendirilmiştir (Tablo 18-19-20). Veriler incelendiğinde grup 1 de iyileşme skoru daha düşük ancak oluşan kallusun alanı daha büyük tespit edilmiştir. Bu fark istatistiksel olarak anlamlıdır anlamlıdır ($p<0,05$).

Tablo 14: Grup 1'e ait kesitlerin Huo ve ark.'nın önerdiği sisteme göre yapılan histolojik değerlendirme sonuçları.

Grup 1				
Denek no	**Kesit 1**	**Kesit 2**	**Kesit 3**	**Ortalama**
n1	3	3	4	3,3
n2	3	3	3	3
n3	4	5	6	5
n4	3	3	3	3
n5	4	5	3	4
n6	3	4	4	3.6
n7	3	3	4	3.3
n8	4	5	4	4.3

Tablo 15: Grup 2'ye ait kesitlerin Huo ve ark.'nın önerdiği sisteme göre yapılan histolojik değerlendirme sonuçları.

Grup 2				
Denek no	**Kesit 1**	**Kesit 2**	**Kesit 3**	**Ortalama**
n1	7	7	9	7,6
n2	8	7	9	8
n3	8	9	7	8
n4	9	6	7	7,3
n5	8	8	9	8,3
n6	9	7	7	7,6
n7	8	7	7	7,3
n8	9	7	9	8,3
n9	8	7	8	7,6

Tablo 16: Grup 3'e ait kesitlerin Huo ve ark.'nın önerdiği sisteme göre yapılan histolojik değerlendirme sonuçları.

Grup 3				
Denek no	**Kesit 1**	**Kesit 2**	**Kesit 3**	**Ortalama**
n1	10	10	10	10
n2	10	10	10	10
n3	10	10	10	10
n4	10	10	10	10
n5	10	10	10	10

Tablo 17: Histopatolojik skorların değerlendirilmesi

	Ort. ± SS	Min.- Max.	p
Grup			**0,001º***
Sci + Kırık (n=8)	3,629 ± 0,696	3,00 - 5,00	**0,000¹***
Kırık (n=9)	7,833 ± 0,398	7,333 - 8,333	**0,002²***
İntakt Kontrol (n=5)	10,00	10,00 - 10,00	**0,002³***

* $p < 0,05$ düzeyinde istatistiksel olarak anlamlı

º Kruskal Vallis test (Sci + Kırık, Kırık ve İntakt Kontrol grupları arasında)

¹ Mann Whitney U test (Sci + Kırık ve Kırık grupları arasında)

² Mann Whitney U test (Sci + Kırık ve intakt kontrol grupları arasında)

³ Mann Whitney U test (Kırık ve intakt kontrol grupları arasında)

Tablo 18: Grup 1 ‘e ait kesitlerdeki kallus dokusu alanı ve ortalamaları (µm²)

Grup 1				
Denek no	**Alan 1**	**Alan 2**	**Alan 3**	**Ortalama**
n1	1075,701	1125,548	958,235	1053,161333
n2	1192,189	1025,365	1204,365	1140,639667
n3	1198,601	941,278	856,378	998,7523333
n4	954,359	1158,298	1204,894	1105,850333
n5	968,258	895,325	841,179	901,5873333
n6	1211,237	958,493	1178,25	1115,993333
n7	958,189	785,256	807,27	850,2383333
n8	1248,405	1145,201	1208,93	1200,845333

Tablo 19: Grup 2 ‘e ait kesitlerdeki kallus dokusu alanı ve ortalamaları (µm²)

Grup 2				
Denek no	**Alan 1**	**Alan 2**	**Alan 3**	**Ortalama**
n1	996,041	895,25	458,256	783,1823333
n2	970,705	957,216	652,258	860,0596667
n3	652,015	763,289	895,395	770,233
n4	356,289	625,289	532,259	504,6123333
n5	426,289	365,125	425,123	405,5123333
n6	971,183	853,256	312,796	712,4116667
n7	598,396	452,196	325,156	458,5826667
n8	759,326	625,248	569,105	651,2263333
n9	954,148	865,235	965,359	928,2473333

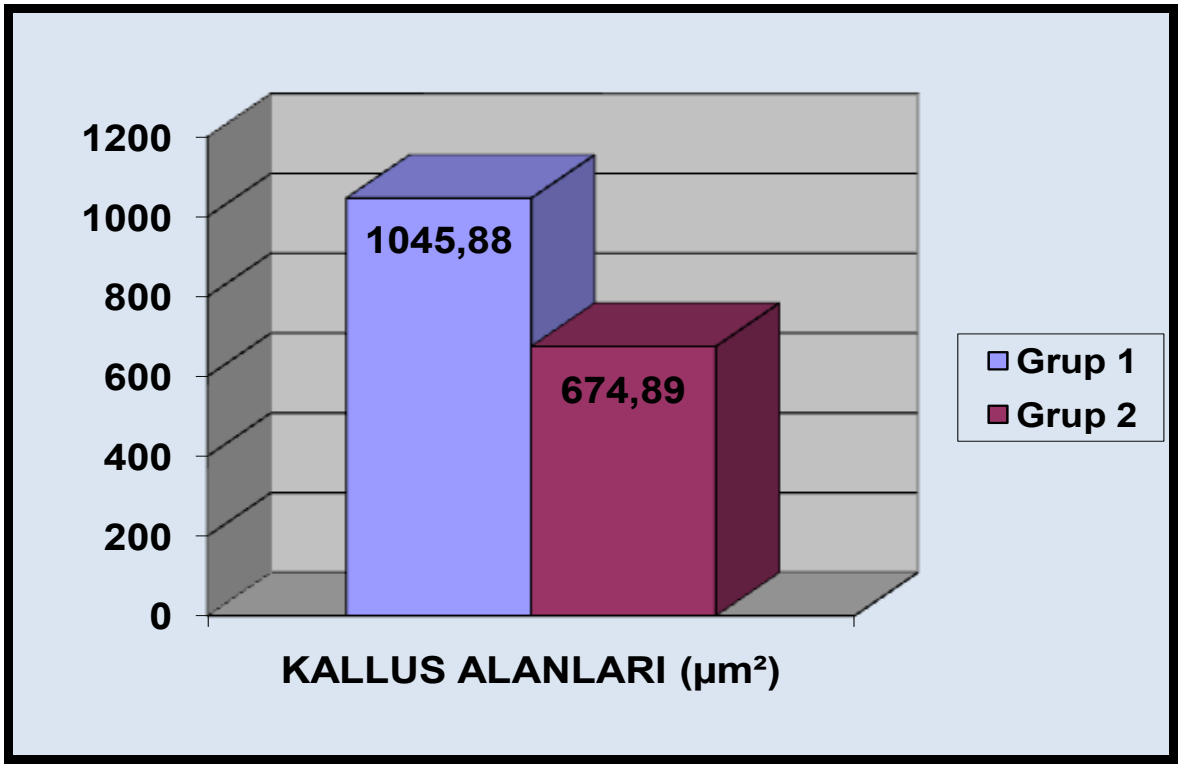

Grafik 6: İki grup arasındaki kallus alanlarının karşılaştırılması

Tablo 20: Kallus Alan ortalamaları (µm²)

	Ort. ± SS	Min.- Max	p
Grup			**0,001***
Sci + Kırık	1045,88 ± 121,22	850,23 - 1200,84	
Kırık	674,89 ± 183,57	405,51 - 928,24	

* $p < 0,05$ düzeyinde istatistiksel olarak anlamlı

Mann Whitney u test

5. TARTIŞMA:

Spinal kord yaralanmalarının oluş sıklığı son yıllarda artış göstermektedir. Bu yaralanmalar kuadripleji ve parapleji ile sonuçlandığında geçmişte erken ölüm kaçınılmazdı. Tedavi alternatiflerinin çoğalması ve artan organize rehabilitasyon programları hastaların daha uzun ve fonksiyonel yaşamasına imkan vermektedir (3) Ancak bu hastalarda spinal travmayla eş zamanlı veya oluşan hasarın uzun dönem etkileri sonucu meydana gelen kemik yıkımı sonrası, uzun kemik kırıkları sık görülmektedir (58). Bu yaralanma zaten az olan aktivitenin daha da kısıtlanmasına, sakatlığın kötüleşmesine, rehabilitasyon tedavi programının uygulanmasında zorluğa ve basınç yaraları, kırık sahasında kemik enfeksiyonu, otonom sinir sistemindeki bozulmaya bağlı hipertansif kriz, venöz tromboembolizm gibi birçok medikal komplikasyonun eklenmesine neden olmaktadır (59). Bu sebeplerden dolayı spinal travma ile beraber veya sonrasında meydana gelen uzun kemik kırıklarının tedavisi büyük önem taşımaktadır.

Medulla spinalis yaralanması konusunda farklı şekilde denervasyon modelleri oluşturulup alt gruplar meydana getirilerek kırık iyileşmesi ve kemik metabolizması üzerindeki etkileri araştırılmıştır. Aro ve Eerola yaptıkları çalışmada üst lomber bölgeden oluşturdukları spinal travma grubunu, kalça dislokasyonu yaparak oluşturdukları ağırlık taşımayan kontrolleri ve ağırlık taşıyan kontrolleri ile karşılaştırmışlardır (60). Yine H.Aro ve arkadaşları benzer bir çalışmada bu gruplara siyatik sinir lezyonu meydana getirdikleri periferik denervasyon grubu eklemişlerdir. Burada paralize olmayan ancak denerve olan ekstremitedeki kırıklarda kallus gelişimini değerlendirmeyi ve aynı denekte hem spinal travma hem de siyatik hasar oluşturarak refleks ark etkisini dışalmayı amaçlamışlardır (61). Bu konudaki diğer bir bakış açısıda spinal travmanın kemik üzerindeki etkilerini immobilizasyon sonucu oluşan etkilerle karşılaştırmaktır. İmmobilizasyon oluşturmak için kalça çıkığı, alçı uygulaması gibi çeşitli yöntemler kullanılmış, bunlardan kalça çıkığı yapılan sıçanların yaklaşık iki hafta sonra eski durumlarına benzer aktiviteye kavuştukları gözlenmiştir (60, 61 ,62, 63). Köpekler üzerinde yapılan diğer bir çalışmada ön uzuvlarında paralizi yaratmak için brakial pleksus hasarı oluşturulmuştur (64).

Paralize ekstremitede meydana getirilen deneysel kırıklarda oluş şekillerine ve tespit yöntemlerine göre faklılıklar göstermektedirler. Çoğu araştırmacı tibia kemiğinde kapalı şekilde üç nokta prensibine uygun olarak kırık oluşturmuş bunu kanal içi tel ile tespit etmişlerdir (60, 61, 65, 66). Siyatik sinir hasarı oluşturulan deneklerde aynı insizyon kullanılarak femurda açık olarak kırık oluşturulmuştur. Bu kırık modellerinde genelde tibianın kullanılmasının nedeni çevre yumuşak dokusu femura kıyasla daha az olması ve bu nedenle kapalı kırık meydana getirilirken minimal yumuşak doku hasarı oluşturulmasıdır. Kapalı kırık tespiti ise kırık hematomunun ve hasarlanmamış periostun iyileşeme üzerine daha önce kanıtlanmış olan etkilerinden faydalanmak amacıyla uygulanmıştır (10, 62, 67). Yine kanal içi yapılan bu tespit daha göreceli bir stabilite sağlayıp ikincil kırık iyileşmesi özellikleri gösterirken, plak ile açık yerleştirme ve iç tespit yapılan deneklerde mutlak stabilite sağlanmış olup birincil kırık iyileşmesi bulguları gözlenmektedir (64).

Kırık iyileşmesinin derecesini, kallus yapısının kalitesini ve kemik metabolizmasındaki değişiklikleri tespit etmek amaçlı birçok farklı teknik kullanılmıştır. Özellikle spinal travmanın ve kullanılmamanın kemikte yarattığı mineral kaybını göstermek isteyen araştırmacılar intakt kemiklerde kemik dansitometresi ve mikro bilgisayarlı tomografi kullanmışlar (59, 63), kallus dokusunun mineral içeriğinin tespiti amacıyla biyokimyasal incelemeler (10, 60, 62, 63, 68), iyileşme dokusundaki sinir yenilenmesini ve nöral etkiyi göstermek amaçlı immünohistokimyasal (65, 66, 69, 70), ve histokimyasal (10, 59, 60) teknikler, iyileşmiş olan kemiğin mekanik gücünü belirlemek için biyomekanik çalışmalar (61, 63, 65) ve son olarakta oluşan kallus dokusunun büyüklüğünü göstermek için radyolojik (10, 61, 62, 64, 65) çalışmalar yapılmıştır.

Bu çalışmada kullanılan biyokimyasal testlerde çalışılan parametreler, kemik yapımı ve yıkımı hakkında bilgi vermektedir. Bu parametrelerin çoğu serumda ve idrarda, bir kısmı ise kallus veya kemik dokusu içerisinde araştırılmaktadır. Genel olarak kemik yapımı için total alkalen fosfataz, kemik spesifik alkalen fosfataz, osteokalsin, tip 1 prokollajen göstergeleri (PINP,PICP), kemik yıkımı içinse; hidroksiprolin, kollagen çapraz bağları olan üriner pridinolin ve deoksipridinolin, serum tartara dirençli asit fosfataz (TRAP-5b), kullanılmıştır (28, 31).

Günlük pratiktede kemik hastalıklarının tanısında sıkça kullanılan total alkalen fosfataz enziminin serumdaki formunda intestinal, karaciğer ve kemik formlarının hepsi bulunmaktadır (28, 31, 32). Sağlıklı kişilerde total alkalen fosfataz aktivitesinin yarısı karaciğer yarısıda kemikten kaynaklanmaktadır. İntestinal formları çok az konsantrasyonda bulunur. Sonuçta karaciğer ya da safra yollarına ait bir rahatsızlığı olmayan bireylerde kemik yapımı hakkında güvenilir bir gösterge olarak kullanılabilir. Ancak özellikle deneysel araştırmalarda veya daha spesifik ölçüm gerektiren hastalıkların tanısında alkalen fosfatazın alt izoenzimi olan kemik spesifik alkalen fosfataz ölçümü kullanılmaktadır (27, 68, 71, 72, 73).

Li ve Ahmad yaptıkları çalışmada kırık iyileşmesinin erken döneminde sinir yenilenmesinin yoğun olduğunu göstermişlerdir (69). Özellikle periostta bulunan sinir uçları besleyici atardamarlar eşliğinde haversian kanallarından perivasküler boşluğuna uzanırlar. Epifiz, metafiz ve büyüme plakları gibi metabolik açıdan aktif alanlarında yoğunluk gösterirler. Nörolojik sinyaller sinir-sinir ve sinir-hedef organ arasında bağlantılar aracılığıyla iletilirler. Kemik doku bileşenlerinde ise (osteoblast, osteoklast, osteosit) klasik bağlantı varlığı gösterilememiştir (66, 69). Bununla birlikte sinir lifleri ve sinir işaretleyicilere özgü ve biyokimyasal olarak aktif algıç varlığı kemik hücrelerinde mevcuttur. Sinir işeretleyiciler bu algıçlar aracılığıyla kemik dokusunda metabolik yanıtlara sebep olurlar (62, 65, 69). Sonuçta bu ve benzer çalışmalar kırık iyileşmesinin düzenlenmesinde sinir uyarılarının ne denli önemli bir rolü olduğunu göstermektedir.

H.Aro ve arkadaşlarının iyileşmenin erken fazında omurilik travmalı sıçanların kontrollerine göre, düzensizlikler içeren, radyolojik olarak düşük yoğunluğa sahip kalluslar geliştirdiğini ve ancak yaptıkları biomekanik çalışmada çekme dayanımlarının anlamlı şekilde artmış olduğunu gördüler (61). Bu erken faz, iyileşmenin yaklaşık olarak 28. gününe eşdeğer fibröz ve kıkırdak iyileşme dönemine rastlamaktadır. Ancak 28.günden sonra başladığını düşündükleri kemikleşme evresine dönüşüm sırasında biomekanik değerler düşme göstermiştir. Bunuda kemikleşme evresindeki kalsiyum mineralizasyonunun denervasyondan etkilendiği şeklinde yorumlamışlardır.

Yapılan bir çalışmada; laboratuar koşullarında elektrik uyarının kallus hücreleri ve lenfositlerde dinlenme safhasındaki DNA sentezini aktive ettiği, buna karşın çoğalmakta olan aktif hücreleri ise inhibe ettiği, çoğalmalarını engelleyici yönde etki gösterdiği tespit edilmiştir. Bu da sinir iletimi, kesilmiş olan kırıklarda sinir sisteminin kallus hücreleri üzerindeki negatif etkisi ortadan kalktığı için kallus boyutlarında artış meydana geldiği şeklinde yorumlanmaktadır (74).

Al-Harby ve Samy köpekler üzerinde yaptıkları çalışmada brakial pleksus lezyonu yaratıp aynı ekstremitede açık kemik kırığı oluşturarak plak ile osteosentez sağlamışlar ve deneklerin etkilenen uzuvlarına hiç yük vermediklerini gözlemlemişler (64). Onbeşer gün aralıklarla yaptıkları radyolojik değerlendirmede, deney grubunda iyileşmede gecikme ve yavaş gelişen atrofik bir kallus tespit etmişlerdir. Bu sonuçların H.Aro ve arkadaşlarının hızlı kaynama ve büyük kallus oluşumu şeklinden ki sonuçları ile çelişmekte olduğunu gördüler (60, 61, 62). Kendi bulgularının Sarmiento ve arkadaşlarının da tariflediği gibi ağırlık vermemeleri ve azalmış yüklenme sonucunda meydana gelmiş olabileceğini söylediler. Mekanik yüklenme periostal kemik yapımını ve kırık çevresindeki mikro ve makro vasküler dolaşımı arttırarak iyileşme ve yeniden şekillenmeyi pozitif yönde etkilemektedir (75). Ancak yukarı kısımda da belirtildiği gibi bu amaçla yapılan kalça luksasyonu ve alçı uygulamaları hiçbir zaman tam yüksüzlük sağlamamaktadır. Bu konuyla ilgili uzun dönem paraplejik hastalarda yapılmış klinik çalışmalar mevcut olup hepsi kullanılmamanın ve denervasyonun kemik mineralisazyonunda azalmaya yol açtığını göstermektedir (58, 76, 77, 78).

Bu çalışmada spinal travma oluşturulan ve oluşturulmayan iki ana grup üzerinde çalışıldı. Spinal travma daha önce tanımlanan şekilde üst lomber bölgeden klip yöntemiyle gerçekleştirildi (41). Tibialarda kanal içi tespit yaptıktan sonra 3 nokta prensibine göre kapalı kırık oluşturuldu. Östrojenin kemik metabolizması üzerindeki etkisinin kırık iyileşme sonuçlarını etkilememesi için yalnızca erkek cinsiyette sıçanlar kullanıldı (79). Kemik yapım ve yıkımının daha aktif olması nedeniyle genç ve benzer yaşta denek kullanıldı (34).

Ameliyat öncesi ve sakrifikasyon sonrası ölçülen ağırlık değerlerinde spinal travma grubunda (Grup 1) anlamlı düzeyde kilo kaybı tespit edildi. Bu, hareket kabiliyetleri kısıtlanan deneklerin, yemek ve suya ulaşmalarındaki zorluklarla kısmen

açıklanabilir. Kaşeksinin kırık iyileşmesini hem mekanik yüklenme kuvvetinin azalmasıyla hem de besin ve vitamin eksikliğine bağlı kemik biyolojisinin bozulmasıyla olumsuz etkilediğini düşünülmekte (80). H.Aro ve ark.'ı bu çalışmada elde edilen kilo kaybına yakın bir değer elde etmelerine rağmen spinal travma grubunda hızlı kırık iyileşme bulgularını şaşırtıcı bulmuşlar, bunu kilo kaybıyla bağlantılı olmayan farklı faktörlerin iyileşmeyi etkileyebileceği sonucuna varmışlardır (60).

Histopatolojik değerlendirmede elde edilen gruplar arası kallus boyutlarındaki ve iyileşme evrelerindeki farklılık ilgi çekicidir. Spinal travma grubunda anlamlı şekilde büyük bir kallus elde edilmişken, iyileşme evresi daha düşük bir matürasyon sergilemektedir. Tüm çalışmalarda olduğu gibi bu çalışmada da iki grubun mekanik ortamları aynı değildir.(8). Paraplejik sıçanlarda hareketin daha kısıtlı olması nedeniyle kırık sahasındaki kallus boyutunun daha az olmasını beklerken tam tersi bir sonuç elde edilmesi iki farklı şekilde açıklanabilir; birincisi; paraleji nedeniyle alt ekstremitelerinde ağrı hissi kaybolan denekler, bu hissin devam ettiği kontrollerine göre ön uzuvları ile daha rahat gövde hareketi yapmaktalar ve bu da kırık sahasında kontrolsüz harekete neden olmakta. İkinci varsayım ise yine yukarıda açıklandığı gibi kallus dokusu üzerinde baskılayıcı etkisi bulunan sinir uyarılarının kesilmesiyle kontrolsüz kallus oluşumu meydana gelmektedir (81). Kallus boyutundaki bu büyümeye rağmen kemik matürasyonunun daha çok fibröz , az oranda da kartilajenöz evrede kalmış olması iyileşme biolojisinin zayıf olduğunu ve kallus büyüklüğünün mekanik faktörlerden daha fazla etkilendiğini desteklemektedir (82).

Her iki grupta da Huo ve ark.'nın iyileşme skalasında göre tam, matür iyileşmiş kemik dokusunun tespit edilmemiştir. Bu bulgu grupların kendi içlerinde yakın iyileşme evresinde olduğunu, buna karşın benzer çalışmalardaki iyileşme evrelerine göre geride kaldıklarını görülmektedir. Bunun olası nedenleri arasında çalışmamızda planladığımız deney süresinin, kırıkta tam iyileşme oluşturmaya yetmemesi olabilir. Sıçanlarda iyileşmenin değerlendirilmesi için operasyon sonrası 4-5 hafta bekleyen çalışmalar olduğu gibi daha uzun dönem sonuçların yayınlandığı çalışmalarda bulunmaktadır (60, 61, 62, 65, 69, 78). İnsanlar üzerinde yapılan geriye dönük çalışmalarda da spinal travmanın kemik üzerinde ciddi bir yıkıma neden olduğu gösterilmiştir (76, 78). Ancak deneysel spinal travmanın ağırlığından dolayı

deneklerin yaşatılmasında karşılaşılan sorunlar bizim ve bizim gibi benzer çalışmaların kısıtlayıcı yönlerini oluşturmaktadır. Daha iyi bir post op bakım ve izlem ile oluşabilecek komplikasyonlar önlenebilirse daha uzun dönemdeki iyileşme sonuçları değerlendirilebilir.

Kırık iyileşmesinin mineralizasyon evresinin başında kıkırdak kallus belirgindir. Damarlanmanın, dolayısıyla oksijenizasyonun artmasıyla öncü hücreler osteoblastlara dönüşmektedir. Bunun oluşmadığı durumlarında ise hücreler kondroblast şeklini almaktadırlar (9). Kanlanmanın zayıf olması sonucu kıkırdak ağırlıklı bir gelişim meydana gelmektedir. Deneysel yalancı eklemlerin veya kaynama gecikmelerinin tedavisinde hiperbarik oksijenin kırık iyileşmesini arttırıcı yönde etkileri bu mekanizmalar üzerinden açıklanmaktadır (83). Damar endoteli ve kondrositler içlerinde bulunan maddeler nedeniyle negatif yüklüdürler. Yeni damarlanma ve kıkırdak doku arasındaki bu itme kuvveti nedeniyle damarlanma engellenmektedir. Kalsiyum bu negatif yükü pozitife çevirerek damarlanmanın kıkırdak dokuya yönlenmesini sağlar. Sonuçta sert (kemik) kallusun oluşabilmesi için damarlanma, bunun için ise osteidin mineralizasyonu gerekmektedir (9).

Bizim çalışmamızda spinal travmalı grupta kallus dokusunda elde ettiğimiz düşük kalsiyum düzeyleri mineralizasyonun yetersizliğinin bir göstergesidir. Aynı zamanda yukarıda anlatılan mekanizmalarla histopatolojik değerlendirmedeki kıkırdak ve fibröz doku baskınlığını da kısmen açıklamaktadır. Bazı çalışmalarda gösterildiği gibi spinal travma sonrası kandaki yüksek kalsiyum değerleri ile bizim bulduğumuz düşük doku kalsiyumu arasındaki çelişki, iyileşmenin yalnız mekanik faktörlerle değil sistemik hormonal düzeyde de etkilendiğini göstermektedir(76, 77, 84).

Kanda ve kallus dokusunda ölçülen BALP düzeyleri, kırık oluşturulan gruplarda intakt kemik grubuna oranla anlamlı derecede yüksek seyretmektedir. Bu durum kemik yapım aktivitesinin etkin şekilde işlediğini göstermektedir. Buna karşın, spinal travmalı grup ile kontrol grubu karşılaştırıldığında grup 1 de daha yüksek değerler göze çarpmaktadır. Bu bulgular literatürle uyumludur ancak bizim çalışmamızda elde ettiğimiz fark istatistiksel olarak anlamlı bulunmamıştır (27, 66, 76, 85).

Literatürde spinal travma sonucu oluşan denervasyonun kemik yıkımını belirgin şekilde arttırdığı konusunda fikir birliği mevcut iken, bunu biyokimyasal olarak kanıtlamak için kullanılacak parametreler konusunda çelişkili görüşler mevcuttur (28, 31, 32, 71, 76). Serum hidroksprolin seviyesi, kollajen metabolizmasının yıkım yönünde bir göstergesi olarak düşünülmekle beraber hiperparatiroidi, hipertiroidi, paget hastalığı, yanıklar, kemik metastazları v.b. diğer bazı patolojiler sonucunda da düzeylerinin artış göstermesi ayrıca gıdalarla alınan kollajen ve jelatinden etkileniyor olması bu konudaki güvenilirliğini azaltmıştır (26, 32). H.Aro ve arkadaşları hidroksiprolinin kallus dokusundaki düzeylerini araştırdıkları çalışmalarında, denerve ve normal ekstremite arasında anlamlı bir fark tespit edememişlerdir (62). Bu çalışmada elde edilen sonuçlar bununla uyumlu gözükmektedir. Buna karşın iyileşme dokusunda yüksek hidroksiprolin düzeyleri tespit edilen çalışmalarda mevcuttur. Sonuç olarak kemik yıkımının değerlendirileceği çalışmalarda idrar ve doku hiproksiprolin düzeyinin yanında diğer yıkım belirteçlerinin de bakılması sonuçların güvenilirliğini arttıracaktır (28, 31, 32, 78).

Klinik pratikte akut gelişen spinal travmada, genellikle ilk 24 saatte içerisinde kullanılan metilprednizolon'un, kortizolün genel etki mekanızması düşünüldüğünde kırık iyileşmesini olumsuz yönde etkileyeceği öngörülmektedir. Ancak yapılan çalışmalar göstermiştir ki; tek doz uygulanan bu tedavi kemik yapım ve yıkım belirteçlerini en az düzeyde etkilemektedir (86).

6. SONUÇ:

Medulla spinalis travması oluşturulan deneklerde, lezyon altında oluşturulan kırığın, sinir yaralanması olmayan ekstremitede ki kırık ile karşılaştırıldığında iyileşmesinin daha gecikmiş olduğu görüldü. Kallus boyutlarında ise denerve ektremitede artış tespit edildi. Buna karşın yapılan biyokimyasal çalışmalarda denerve ekstremitede fazla miktardaki kallusun mineral içeriğinin diğer gruba göre az olduğu görüldü.

Sonuç olarak spinal travma nedeniyle oluşan sinir iletimindeki kesintinin, kırık iyileşmesinin mineralizasyon fazını olumsuz yönde etkilemesine karşın kallus boyutunda artışa neden olduğu görülmektedir. Bu durum, büyük ancak zayıf bir kallus dokusuyla, geç iyileşen kırıkların meydana geldiğini gösteremektedir. Elde ettiğimiz bu sonuç ile günlük pratiğimizde paraplejik ya da kuadroplejik durumdayken kırık meydana gelen hastalara, kallus mineralizasyonunu arttırıcı, kalsiyum metabolizmasını düzenleyici tedaviler verilmesi ile hem daha kaliteli bir kalus dokusu elde edilebilir ancak bu çıkarımın daha ileri bir çalışma ile kanıtlanması gerekliliği açıktır.

İleride bu konu üzerinde yapılacak benzer deneysel çalışmalarda; daha modern kemik yapım-yıkım belirteçleri kullanılarak, iyileşmenin biomekanik etkilerini de değerlendirerek daha güvenilir sonuçlara ulaşılabilir.

7. ÖZET:

Omurga yaralanmaları sıklıkla genç popülasyonda yüksek enerjili travma sonucu meydana gelen ciddi yaralanmalardır. Bu travma sonucu genellikle medulla spinalis yaralanması ve lezyon distalinde nörolojik kayıp meydana gelmektedir. Hastalarda spinal travmayla eş zamanlı ya da oluşan hasarın uzun dönem etkileri sonucu meydana gelen kemik yıkımı sonrası, uzun kemik kırıkları meydana gelmektedir. Bu ek yaralanma zaten az olan aktivitenin daha da kısıtlanmasına, sakatlığın kötüleşmesine, rehabilitasyon tedavi programının uygulanmasında zorluğa ve basınç yaraları, kırık sahasında kemik enfeksiyonu, otonom sinir sistemindeki bozulmaya bağlı hipertansif kriz, venöz tromboembolizm gibi birçok medikal komplikasyonun eklenmesine neden olmaktadır. Bu sebeplerden dolayı spinal travma ile beraber veya sonrasında meydana gelen uzun kemik kırıklarının tedavisi büyük önem taşımaktadır. Bu çalışmada; lomber seviyeden oluşturulan akut medulla spinalis yaralanmasının alt ekstremitede oluşturulan kırığın iyileşmesini ne derece etkilediği araştırılmaktadır.

Hayvan yerel etik kurulundan onay alındıktan sonra ağırlıkları 320-430 gr arasında değişen 45 adet Wistar Albino cinsi erkek sıçan raslantısal olarak 3 gruba ayrıldı. Grup 1'de lomber seviyeden spinal travma sonrası sağ tibiada kapalı kırık oluşturuldu. Grup 2'de spinal travma olmadan kırık meydana getirildi. Grup 3 te ise hiçbir müdahale yapılmamış sıçanlar kullanıldı. Ameliyat sonrası çalışmanın 35. gününde sıçanlar sakrifiye edilerek kan örnekleri alındı ve kırık ekstremiteleri çıkartıldı. Materyeller histopatolojik ve biokimyasal olarak incelendi. Elde edilen veriler SSPS 17.0 programı kullanılarak Kruskal Vallis Testi ve Mann-Whitney U yöntemiyle istatistiksel olarak değerlendirildi.

Spinal travma grubunda ameliyat sonrası anlamlı derecede kilo kaybı olduğu tespit edildi. Yine aynı grupta kemik yapımını gösteren kan ve kallus BALP düzeyleri yüksek saptandı. Kallus kalsiyum düzeylerinde ise anlamlı şekilde azalma tespit edildi. Kemik yıkım belirteci olarak kullanılan hidroksiprolin düzeylerinde gruplar arasında anlamlı bir fark tespit edilemedi. Yapılan histopatolojik çalışmada ise, kallus boyutunun travma grubunda diğer gruba oranla anlamlı derecede fazla olduğu görülürken, matürasyon derecesinin ise kontrol grubuna göre geride olduğu tespit edildi.

Sonuç olarak spinal travma nedeniyle oluşan sinir iletimindeki kesintinin, kırık iyileşmesinin mineralizasyon fazını olumsuz yönde etkilemesine karşın kallus boyutunda artışa neden olduğu görülmektedir. Bu durum, büyük ancak zayıf bir kallus dokusuyla, geç iyileşen kırıkların meydana geldiğini göstermektedir.

8. SUMMARY

Spinal injuries are serious injuries that occur frequently among the young population due to high-energy traumas. Medulla spinalis injuries and neurological loss distal to the lesion are generally subsequent to this trauma. Long bone fractures occur in patients following the bone resorption due to the long-term effects of the defect that occur either simultaneously with or secondary to the spinal trauma. This additional injury leads to further restriction of the already low activity levels, deterioration of the deformity, difficulties in the implementation of the rehabilitative therapy program and the emergence of numerous medical complications such as pressure sores, bony infection in the fracture site, hypertensive crisis induced by the autonomous nervous system deformation and venous thromboembolism. Therefore, the treatment of the long bone fractures occurring simultaneously with or secondary to spinal trauma is of great importance. This study aims to examine the extent to which acute medulla spinalis injury created at the lumbar level affects fracture healing in the low extremity.

Following the approval obtained from the Animal Experimentation Local Ethics Committee, 45 male Wistar Albino rats of a weight range of 320-430 grams were divided into three groups. In Group 1, a close fracture was created at the right tibia following spinal trauma at the lumbar level. In Group 2, a fracture was created without spinal trauma. Finally, Group 3 was made up of rats with no intervention. On the 35th postoperative day of the study, rats were sacrificed; blood samples were taken and fractured extremities were removed. Materials were histopathologically and biochemically examined. The data thus obtained were statistically evaluated with the utilization of SSPS 17.0 and Kruskal-Wallis test and Mann-Whitney U method.

Significant weight loss was detected postoperatively in the spinal trauma group. In the same group, blood and callus BALP levels indicating bone formation were observed to be high. A significant decrease was also identified in callus calcium levels. Employed as a determinant of bone resorption, hydroxyproline levels did not demonstrate any significant differences. On the other hand, upon histopathological examination, callus size was observed to be significantly larger in the trauma group

than in the other group, while the degree of maturation was lower than that of the control group.

Consequently, interruption of nerve conduction induced by spinal trauma is observed to give way to an increase in callus size, despite its negative effect on the mineralization phase of bone healing. This finding indicates that large yet weak callus tissue leads to late-healing fractures.

KAYNAKLAR:

1. Campbell's Operative Orthopaedics, volume three (tenth edition), part 15, chapter 50, General Principles of Fracture Treatment, s:2669.

2. Campbell's Operative Orthopaedics, volume two (tenth edition), part 12, chapter 35, Fractures, Dislocations, and Fracture-Dislocations of Spine s:1597.

3. Sidney N. Eichenholtz M.D., Yonkers, New York., Management of Long-Bone Fractures in Paraplegic Patients , J. Bone Joint Surg. Am., 1963; 45:299-310

4. Yüce N. Gülman B., Karagöz F.; Periferik Sinir Lezyonlarının Kırık İyileşmesi Üzerindeki Etkisi, T Kİ Tıp Bil Aras Dergisi C.6, S.5, 1988, 391-396

5. Brond AR, Rubin TC. Fracture Healing. Surgery of the Musculoskeletal System. 2nd ed. New York: Churchill Livingstone, 1990:1: 93-114

6. De Palma. The Management of Fractures and Dislocations. 2nd ed. London: W. B. Saunders, 1970: 1: 10-2

7. C.Aksoy, Kırık İyileşmesi Hacettepe Üniv. Tıp fak. Ortopedi derg.cilt 43 sayı 3 2004

8. K.Altunatmaz Kırık iyileşmesinin biyolojisi ve biyolojik osteosentez. İst. Üniv. Cet. Fak. Derg. 30(1) 141-147, 2001

9. Kılıçoğlu S,Mikroskopi Düzeyinde Kırık İyileşmesi, Ankara Üniv. Tıp. Fak. Mecm. , Cilt55, Sayı 2, 2002

10. Kabak S. Balkar F, Duygulu F.; Kırık İyileşmesinde Kırık Hematomunun Önemi, Deneysel Çalışma, Acta Orthop. Traumatol. Turc. 2001; 35: 252-259

11. Gartner Leslie P, Hiatt James L. Color Textbook of Histology. 1997: 114-130

12. McKibbin B. The biology of fracture healing in long bones. J Bone Joint Surg 1978;60: 150-62

13. Miller Mark D. Review of Orthopaedics. 2nd edition. 1996: 1-22

14. Khan SN. Bone growth factors: Orthop. Clin. North Am. 2000: 31(3):375-388

15. Gang L, Graınne W, Chris C. Cell Proliferation and Apoptozis During Fracture Healing, J.Bone Min. Res. Vol:17, Num:5 2002

16. B.Aslan, A. Kalacı, M. Bozlar. Ratlarda Kemik iyileşmesine vit D3 ve kalsiyumun etkileri Turkiye Klinikleri J Med Sci 2006, 26:507-513

17. 35. Einhorn TA. Current concepts review: Enhancement of fracture-healing. J Bone Joint Surg 1995;77 A: 940-56 (Inst.course lect.1996.vol 45:401-416)

18. Moucha CS, Einhorn TA. Enhancement of skeletal repair. In Browner BD, Jupiter JB, Levine AM, Trafton PG (ed). Skeletal Trauma Vol 1. Third edition. Saunders Co, Philadelphia 2003; 639-659

19. Hannouche D, Petite H, Sedel L. Current trends in the enhancement of fracture healing. J Bone Joint Surg 2001; 83B:157-164

20. Lane JM, Bostrom MPG. Bone grafting and new composite biosynthetic graft materials. In Cannon WD (ed).

21. Chao EYS, Inoue N: Biophysical stimulation of bone fracture repair, regeneration and remodelling. European Cells and Materials 2003; 6:72-685

22. Claes LE, Heigele CA, Wilke CN,et al. Effects of mechanical factors on the fracture healing process. Clin Orthop Relat Res 1998; 355Supp: 132-147

23. Kenwright J, Goodship AE. Controlled mechanical stimulation in the treatment of tibial fractures. Clin Orthop Relat Res 1989; 241: 36-47

24. Goodship AE, Kenwright J. The influence of induced micromovement upon the healing of experimental tibial fractures. J Bone Joint Surg 1985; 67B: 650-655

25. Butler J, Foex B. Hyperbaric oxygen therapy in acute fracture management. Emerg Med J 2006;23:571-572 Instructional Course Lectures. Volume 47, AAOS 1998; 525-534

26. Arıcan A., Dinçol D., Renda N. Küçük Hücreli Olmayan Akciğer Kanserli Hastalarda Kemik Metastazı İle İdrar Hidroksiprolin Düzeyi Arasındaki İlişki.Ankara tıp Mec, Vol:48: 1995; 135-142

27. M.A.Diaz-Martin, M.L.Taraba, C.De La Piedra; Aminoterminal Propeptide of Tip 1 Collagen and Bone Alkaline Phosphatase in the Study of Bone Metastases Associated With Prostatic Carcinoma, Scand.J. Clin. Lab. İnvest. 1999; 59:125-132

28. Nelson B. Watts, Clinical Utility of Biochemical Markers of Bone Remodeling, Clin.Chemistry 1999; 45:8(B); 1359-1368

29. C.S.Powers, A.E.Schultze, V.Krishnan; Comparison of results from the semiautomated serum bone alkaline phosphatase isoenzyme assay with the periosteal alkaline phosphatase assay for use in rat models. Veterinary Clinical Pathology. Vol.36/No.3/2007; 285-287

30. T.Van Dn Bos, D. Speijer, R.A.Bank, Differences in Matrix Composition Between Calvaria and Long Bone İn Mice Suggest Differences in Biomechanical properties and Resorption Special Emphasis On Collagen. Bone 43(2008) 459-46

31. Haspolat K., Söker M., Kemiğe Ait Biokimyasal Değerler ve Onkoloji, Dicle Tıp Dergisi C: 29 S: 3, 2002

32. F. R.Singer, D.E.Eyre, Using Biochemical Markers of Bone Turnover in Clinical Practice, Cleveland Clinic J.Medicine Volume 75, N: 10 Oct.2008: 739-749

33. A.Güzel, M.Tatlı, A.İ.Ökten, Omurilik Yaralanmasının Patolojisi Ve Fizyopatolojisi, C.Ü.Tıp Fakültesi Dergisi 28(2): 73-78, 2006

34. S.D.Jiang, L.S.Jiang, L.Y.Dai.; Changes in Bone Mass, Bone Structure, Bone Biochemical Properties, and Bone Metabolism After Spinal Cord İnjury: A 6-Month Longitudinal Study İn Growing Rats; Calcif Tissue İnt (2007) 80:167-175

35. Netter FH: Beyin ve omurliğin anatomisi, The Netter Collection of Medical illustration Nervous System, Volume 1: Part I: Anatomy and Physiology, Ed: Brass A, Elsevier Saunders, 2007, pp: 36-66).

36. Dumont AS, Dumont RJ, Oskouian R. Will improved understanding of the pathophsiological mechanisms involved in acute spinal cord injury improve the potential for therapeutic intervention? Current Opinion in Neurology 2002; 15:713-720.

37. Dumont RJ, Okonkwo DO, Verma S, Hurlbert J. Acute spinal cord injury, Part I: Pathophysiologic Mechanisms. Clin. Neuropharmacology 2001; 24(5): 254-264.

38. Kwon BK, Oxland TR, Tetzlaf W. Animal models used in spinal cord regeneration research. Spine 2002; 27(14):1504-1510.

39. Amar AP, Levy ML. Pathogenesis and pharmacological strategies for mitigating secondary damage in acute spinal cord injury. Neurosurgery 1999; 44(5)1027-1040.

40. Xarchas K, Bourandas J. Injuries and disease of the Spine in ancient times. Spine 2003; 28(13):1481-1484

41. Rivlin AS, Tator CH. Effect of Duration of acute Spinal Cord Compression in New Acute Cord Injury in the rat.Surg Neurol, 1978; 10:39-43.

42. Gülmen V, Zileli M. Deneysel omurilik yaralanması. Omurilik ve omurga cerrahisi 2nd ed. 2002; 951-956

43. Simpson RK, Hsu CY, Dimitrijevic MR: The experimental basis for early pharmacological intervention in spinal cord injury. Paraplegia 1991; 29: 364-372

44. Tator CH, Fehlings MG: Review of secondary injury theory of acute spinal cord trauma with emphasis on vascular mechanisms J Neurosurg 1991; 75: 15-26

45. Brodkey JS, Richards DE, Johnson DO, et al: Reversible spinal cord trauma in cats.Additive effects of direct pressure and ischemia. J Neurosurg 1972;
37: 591-593

46. Collins WF: A review and update of experimental and clinical studies of spinal cord injury. Paraplegia 1983;21: 204-219

47. Nemecek ST. Morphological evidence of microcirculatory disturbances in experimental spinal cord trauma. Advances Neurol 1978;20: 395-405

48. M.Doşoğlu, T.Kırış, N.İzgi; Omurilik Travmalarında İkincil Hasar Mekanizmaları, Ulusal Travma Dergisi Vo.4 Sayı 3

49. L. Willard Freeman The Metabolism Of Calcium In Patients With Spinal Cord Injuries Annals of Surgery April 1948: 177-184

50. By Ronald Robınson, B.Sc, A.R.I.C. Serum Protein Changes Following Spinal Cord Injuries Section of Orthopaedics with Section of Neurology 1951

51. C. Atsushi, H.Shingo, Changes in spinal cord function caused by injuries at different levels of the lumbar spinal cord. Lippincott Williams and Wilkins cognetive Neuroscience vol. 11 no 10 July 2000; 2163-2166

52. Bonnarens F, Einhorn TA, Production of the standart closed fracture in laboratory animal bone. J.Orthop. Res. 1984; 2(1): 97-101

53. Huo MH, Troiano NW, Pelker RR, Gundberg CM, Friedlaender GE. The influence of ibuprofen on fracture repair: biomechanical, biochemical, histologic, and histomorphometric parameters in rats. J Orthop Res 1991; 9: 383-90 24

54. LC. Gerstenfeld, TJ Wronski, JO Hollinger, Application of histomorphpmetric methods to the study of bone repair. J Bone Min. Res. Vol.20N.10;2005:1715-1722

55. Bergman I, Loxley R. Two improved and siplified methods for spectrophotometric determination oh hydroxyproline. Anal Chem 1963; 35: 1961-1965.

56. Takahashi M, Hoshino H, Kushida K, Inoue T. Directmeasurement of crosslinks, pyridinoline, deoxypyridinoline and pentosidine in the hydrolysateof tissues using high performance liquid chromatography. Anal Biochem 1995;232:158

57. Eyre DR, Koob TJ, Van Ness KP, Quantitation of hydroxypridinium crosslinks in collagen by high performance liquid chromatography. Anal Biochem 1984; 137:380

58. L. Morse, Y.D. Teng, L.Pham, K.Newton, Spinal cord injury couses rapid osteoclastic resorbtion and growth plate abnormalites in growing rats (SCİ-induced bone loss in growing rats), Osteoporos İnt.(2008) 19: 645-652

59. H.Aro, E.Eerola, A.J.Aho, Fracture Healing in Paraplegic Rats, Acta Orthop. Scand. 56, 228-232, 1985

60. H.Aro, E.Eerola, A.J.Aho, Healing of Experimental Fractures İn the Denervated Limbs of the Rats Clin. Orthop. Rel. Res. 0009-921X/ 81/ 0300/ 211 1979

61. H.Aro, Efect of Nerve İnjury on Facture Healing: Callus Formation Studed İn The Rat Acta Orthop. Scand 56, 223-237 1985

62. Da Liu, Chang-Qing Zhao, Hai Li, Effects of spinal cord injury and hindlimb immobilizationon sublesional and supra lesional bones in young growing rats, Bone 43 (2008) 119-125

63. Booth FW Time course of muscular atrophy during immobilization of hind limb in rats. J App Physiol 1977; 43: 656-61

64. SW Al-Harby, MT. Samy MI el Naggar, Delayed healing of experimental fractures denervated limbs of dogs. Clinical and radiological study. Bahrain Medical Bulletin, vol.18, Num. 1, March 1996

65. JE Madsen, M.Hukkanen, AK. Aune, Fracture Healing and callus innervation after peripheral nevre resection in rats, Clin. Ortho. Related Research Num.351, pp 230-240

66. M.Hukkanen, YT. Konttinen, S.Santavirta, Effect of Siatic Nerve Section on Neural İngrowth into the rat tibial Fracture Callus Clin. Ortho.Related Research Num.311, pp 247-257

67. J. Cohen, P. Lacroix, Bone And Cartılage Formation By Periosteum: Assay of Experimental Autogenous Grafts, J Bone Joint Surg Am. 1955;37: 717-730.

68. A.H.Mohamadnia, H.R.Sahahbazkia, S.Sharifi. Bone-SpecificAlkaline Phosphatase as a good İndicator of bone formation in shepdogs, Comp. Clin. Pathol. (2007) 16: 265-270

69. J.Li, T.Ahmad, M.Sepetea, Bone Reinnervation After Fracture: A Study in the Rat Journal of Bone and Mineral Research Vol. 18, Num.8, 2001

70. CT Brighton, RM Hunt, Histochemical Localization of calcium in the fracture callus with potassium pyroantimonate. Possible role of chondrocyte mitochondrial calcium in callus calcification. J. Bone Joint Surg. Am. 1986; 68: 703-715

71. J.Lamens, Z.Liu, J.Aerssens. Distaction Bone Healing Versus Osteotomy Healing: A Comparative Biochemical Analysis. Journal of Bone and Mineral Research Vol. 13, Num.2, 1998

72. J.Lammens, J.Aerssens, J.Jins Biocehmical And Density Assessment of the New Bone İn Late Remodeling After Callus Distraction Journal of Orthopaedic Research 15: 391-397 1997

73. Rat Bone Alkalnine Phosphatase, BALP ELİSA Kit, Catalog No: E1091r

74. Aro, H, Eerola, E, Penttinen, R, Aho, A. J; The Responses of Callus Cells and Lymphocytes to Electrical Stimulation in Second Meeting of European Society of Biomechanics, Strasbourg 1979. J. Biomech.

75. J. Kenwright, J. B. Richardson, J. L. Cunningham, S. H. White, Axial Movement And Tibial Fracfures A Controlled Randomised Trial Of Treatment J Bone Joint Surg [Br] 1991; 73-B: 654-9.

76. D.Roberts, W.Lee, R.C.Cuneo, Longitudinal Study Of Bone Turnover After Acute Spinal İnjuryJournal of Clinical Endocrinology And Metabolism Vol.83, No.2, 1998

77. Karl J.Obrant, Kaisa K.İvaska, P.Gerdhem, Biochemical Markers of Bone Turnover are influenced by recently sustained fracture. Bone 36 (2005) 786-792

78. A.L.Reiter, A.Volk, J.Vollmar, Changes of Basic Bone Turnover Parameters in short-term and long-term patients with spinal cord injury Eur Spine J (2007) 16: 771-776

79. M. R. Urıst, M. B. Franklın, C. Mclean J, Endosteal-Bone Formation in Estrogen-Treated Mice, Bone Joint Surg Am. 1950; 32: 143-162.

80. Hannu T.Aro, Edmund Y.S.Chao, Bone healing patterns affected by loading, fracture fragment stability, fracture type an fracture site compression. Clinical Orthopaedics and Related Research number 293, pp 8-17, 1993

81. H. M. Frost The Biology of Fracture Healing An Overview for Clinicians. Part 2, Number 248 November, 1989: 294-309

82. H. Aro, E. Eerola, and A. J. Aho Determination of Callus Quantity in 4-Week-Old Fractures of the Rat Tibia Journal of Orthopaedic Research 3:lOl-108, Raven Press, New York *1*985

83. B. Baykal, V. Kırdemir, Hiperbarik OksijenTedavisi ve Ortopedik Uygulamaları, TOTBİD Dergisi;2002, cilt 1 sayı: 2

84. A. Kemal Topaloglua,, Dincer Yildizdasb, H. Levent Yilmaz Bone calcium changes during diabetic ketoacidosis: A comparison with lactic acidosis due to volume depletion Bone 37 (2005) 122 – 127

85. P.Seebeck, H.J.Bail, C.Exner. Do serological tissue turnover markers represent callus formation during fracture healing. Bone 37 (2005) 669-677

86. Cuı, Q; Wang, G.-J Balıan, G; Steroid-Induced Adipogenesis in a Pluripotential Cell Line from Bone Marrow Journal of Bone and Joint Surgery, July 1997, Volume 79-A, Number 7