İNÖNÜ ÜNİVERSİTESİ
TIP FAKÜLTESİ
ORTOPEDİ ve TRAVMATOLOJİ ANABİLİM DALI

PERİFERİK SİNİRLERDE UÇ – YAN ONARIMLI PROKSİMAL GÜDÜĞÜN DAVRANIŞI

(Deneysel Çalışma)

UZMANLIK TEZİ

Dr. İRFAN AYAN

TEZ YÖNETİCİSİ
Prof. Dr. O. ARSLAN BORA

MALATYA, 2001

İÇİNDEKİLER

Sayfa

1. GİRİŞ ve TARİHÇE…….5
2. GENEL BİLGİLER……9
3. AMAÇ……35
4. GEREÇ ve YÖNTEM……..36
5. BULGULAR……..51
6. İSTATİSTİKSEL DEĞERLENDİRİLMELER……66
7. TARTIŞMA……68
8. SONUÇ ve ÖZET……74
9.EKLER ……77
10. KAYNAKLAR……92

ÖNSÖZ

Bu tezde, kesilen periferik sinirlerdeki proksimal güdüğün komşuluğunda seyreden sağlam sinire uç – yan onarımında gelişen olayların izlenmesi amaçlandı.

Periferik sinir onarımlarının tarihsel geçmişi incelendi, klasik bilgiler ve günümüze ilişkin yeni görüş ve tecrübeler özetlendi. Bu çalışmanın sonunda görülmektedir ki, periferik sinirlerde uç – yan onarım konusu halen çözüme kavuşmamıştır. Tıp bir çok alanda olduğu gibi bu alanda da arayış içersindedir.

Anlatımda mümkün olduğunca Türkçe kelimeleri kullanmaya özen gösterdim. Türkçe karşılığı olmayan yabancı kaynaklı kelimeleri Türkçe'de okunduğu gibi yazmaya çalıştım. Anlatılanların daha kolay anlaşılabilmesi için çok sayıda şekil, resim ve tablodan yararlandım.

Bu tez konusunu seçmemde büyük etkisi olan, el ve mikrocerrahi konusunda bizi cesaretlendiren, değerli hocam ve anabilim dalı başkanımız sayın **Prof. Dr. O. Arslan BORA'**ya,

uzmanlık eğitimim boyunca bilgi ve tecrübelerinden yararlandığım, eğitimimde katkıları olan hocalarım, **Doç. Dr. M. Akif KAYGUSUZ'**a, **Doç. Dr. İrfan ESENKAYA'**ya, **Doç. Dr. Güntekin Güner'**e, **Yrd. Doç. Dr. Nurzat ELMALI'**ya, **Yrd.**

Doç. Dr. Muharrem İNAN'a, **Yrd. Doç. Dr. Kadir ERTEM'**e ve **Yrd. Doç. Dr. A. Ahmet HARMA'**ya,

beraber çalışmaktan mutluluk duyduğum **asistan arkadaşlarıma**,

ışık mikroskopu ile histopatolojik değerlendirmeleri yapan İnönü Üniversitesi Tıp Fakültesi Patoloji A.D. Başkanı **Prof. Dr. Engin AYDIN** ve **Uzm. Dr. Esin ATİK'**e, yine sinir dokularının ışık ve elektron mikroskopu ile değerlendirmelerini yapan Çukurova Üniversitesi Tıp Fakültesi Patoloji A.D. Başkanı **Prof. Dr. Suzan ZORLUDEMİR'**e

elektrofizyolojik değerlendirmeleri yapan, Nöroloji A.D. Başkanı **Doç. Dr. Cemal ÖZCAN** ve **Uzm. Dr. Esen YÜKSEKKAYA'**ya,

hayvan deneyleri laboratuvarının, spekrofotometre cihazının kulanımında ve sıçan temininde yardımlarını esirgemeyen Farmakoloji A.D. Başkanı **Doç. Dr. Ercüment ÖLMEZ** ve **Dr. Mustafa AĞAKADİR'**e,

sıçan alt ekstremitelerinin dansitometrik incelemesinde yardımcı olan Fırat Üniversitesi Tıp Fakültesi Fiziksel Tıp ve Rehabilitasyon A.D. Öğr. Üyesi **Doç. Dr. Vural KAVUNCU'**ya,

istatistiksel değerlendirmelerde yardımcı olan Halk Sağlığı A.D. Öğr. Üyesi **Yrd. Doç. Dr. Mücahit EĞRİ'**ye,

kendileri ile çalışmaktan her zaman büyük zevk duyduğum **klinik hemşirelerimize, sekreterlerimize ve personellerimize** teşekkürü bir borç bilirim.

Tüm hayatım boyunca bana her zaman destek olan anne ve babama, uzmanlık eğitimim sırasında tüm sıkıntılarımı paylaşan eşime ve oğluma hoşgörünüze sığınarak ayrıca teşekkür etmek istiyorum.

Malatya 2001 Dr. İrfan AYAN

1. GİRİŞ ve TARİHÇE

Periferik sinirlerin onarımı, sinir rejenerasyonuna ilişkin bilgilerin elde edilmeye başlanması ve mikrocerrahi alanındaki ilerlemelerle değişikliğe uğramıştır. Bu nedenle periferik sinirlerdeki onarım tekniklerinin gelişimi, uzun bir zaman almıştır. Günümüzde halen kullanılan onarım teknikleri, en iyi büyütme şartlarında yapılmasına rağmen, beklenen mükemmel fonksiyonel sonuçlara ulaştırmaktan uzaktır. Bu nedenle arayışlar devam etmektedir.

Kesik periferik sinirlerin primer onarımla tedavileri son 2 yüzyılda (yy) kabul görmüş ve zaman içersinde geçirmiş olduğu değişiklikler şöyledir.

- Milattan sonra 130 – 201 yılları arasında yaşayan Galen periferik sinirlerin rejenerasyon yeteneklerinin olmadığına inanıyordu ve bu inanış orta çağ boyunca kabul görmüştür (1,2).
- 7. yy'da Paulus Aegineta onarımda aglutinasyon ve sütürleme tekniğini kullandı (3,4).

- 1300 – 1370 yılları arasında yaşayan Guy deChauliac kesilen sinir ve tendonları sütürle onarımını yaptı (1).
- 9. ve 10. yy'da Arap kökenli doktorlar kesilmiş sinirlerin sütürle onarımını ilk olarak uyguladılar. Daha sonra 19. yy'ın ortalarına kadar, doktorların büyük çoğunluğu, periferik sinirlerin kendiliğinden rejenere olacağına ve hatta sinire yapılan, sütürleme ve diseksiyon gibi girişimlerin, zararlı olduğuna inanıyorlardı (1,3,5).
- 1850'lerde Waller ve arkadaşlarının çalışması ile kesilen sinirin distal güdüğünde, akson ve miyelin kılıflarda dejenerasyon ve proksimal uçta da aksonlarda dışa büyüme gösterilmiş bu olaylara kendi adı ile anılan "Wallerien dejenerasyon" adı verilmişti (5).
- 1872 yılında Letievant, sinirin distal parçasından proksimale, proksimal parçasından distale birer flep çevirerek uç – uca anastamoz yaptı. Ancak Stookey yaptığı çalışma ile bu sinir flebinde rejenerasyon dokusu olmadığını gösterdi (3).
- Bilimsel olarak periferik sinir rejenerasyonu ilk kez Cruikshank tarafından gösterildi (1,6).
- 1873 yılında Hueter, epinöral sütür tekniğini tanımlamış ve bu teknik bazı düzeltmelerle sinir onarımında standart bir yöntem olarak günümüze kadar ulaşmıştır (3,5).
- 1885 yılında Rawa, sinir uçları arasında, temasın olmadığı yan yana anastomozu uyguladı (3).
- 1886'da Assaky, iki sinir ucu arasında bir sütürle mekanik köprü oluşturarak bu köprü üzerinden aksonal ilerleme olup olmayacağını gözledi (3).

Periferik sinir yaralanmasında sonra hasarlı bölgenin rezeksiyonu ve gerginlik olmadan onarım yapılmasının önemi 1. ve 2. Dünya Savaşları sırasında fark edildi. Hasar ya da rezeksiyon nedeni ile oluşan sinir defektlerini kapatmak için uygulanan metodlar şunlardır (3,5,7);

- siniri etraf dokulardan serbestleştirerek yolunu değiştirmek,
- kemiği kısaltmak,
- komşu ekleme fleksiyon vererek, sinirin yolunu kısaltmak,
- tübülizasyon,
- serbest ve vaskülarize sinir greftleri,

- uç – yan sinir onarımlarıdır.

Komşu ekleme fleksiyon yapılarak yapılan onarımlardan sonra sütür hattının iyileşmesi için bir süre beklenir. Daha sonra ekleme yavaş yavaş ekstansiyon egzersizleri yaptırılarak, sinir esas uzunluğuna getirilmeye çalışılır. Ancak Highet ve Sanders'in (5) yapmış oldukları çalışmalarda, bu germe egzersizlerinin gerginlik ve sinirde traksiyon hasarına neden olarak, sütür hattında fibrozis ve aksonal hasara neden olduğu gösterilmiştir (3,8).

Tübülizasyonla sinir uçları arasındaki boşlukları giderme yöntemi; sinir uçlarının bir tüp içinde tutularak, bu tüp içinde nörotrofik ve nörotropik faktörlerin birikmesinin sağlanmasıdır (9). Bu sayede sinir uçlarının birbirlerine doğru rejenere olacağı ilk olarak 1880 yılında Gluck (3) tarafından gösterilmiştir. Deneysel ve klinik çalışmalarda sinirlerin değişik tüpler içinde 3 cm'ye kadar varan uzunluklarda rejenere olabileceği gösterilmiştir(10,11).

1917'lerde periferik sinir onarımlarında, fasiküllerin mümkün olduğunca anatomik sıralanması gerekliliği belirtilmiştir (5). Bunun önemi 1953 yılında Sunderland'ın (12), sinirin fasiküler anatomisi üzerine yaptığı çalışmayla iyice vurgulanmıştır. Ancak o zamanki teknik yetersizlikler nedeniyle uygulanamamıştır (3,13).

1964 yılında Edshage (14), dış görünüş olarak mükemmel epinöral iyileşmenin altında düzensiz bir fasiküler dizilimin olduğunu göstermesiyle, interfasiküler anatomik dizilimin önemi iyice anlaşıldı (3,5). Aynı yıl Smith'in (13) ameliyat mikroskobunu kullanması ile periferik sinirin internal anatomisi daha iyi görülerek onarım yapılabilir oldu (5). Daha sonra 1967 yılında Bora FW ve arkadaşları (3,5) interfasiküler onarımı kedilerde başarı ile uyguladı ve aynı dönemde grup fasiküler onarım yöntemi de geliştirildi. Sonuç olarak, onarım esnasında büyütme tekniklerinin kullanılması ile fasikül dizilimlerinin en üst düzeye çıkarılması ve ameliyat sırasında sinir dokusuna verilen zararın en alt düzeye indirilmesi sağlanmış oldu.

Yine periferik sinirlerde oluşan boşlukları gidermenin diğer bir yolu da sinir greftleridir. 1960'lardan sonra Millesi ve arkadaşlarının yapmış oldukları çalışmayla, gerginlik altında yapılan periferik sinir onarım sonuçlarının, interfasiküler sinir greftiyle yapılan onarımlardan daha kötü olduğu gösterilmiştir (3,5,15,16). Periferik sinir yaralanmalarında greft uygulaması ilk olarak 1810 yılında Philipeaux (3) tarafından deneysel olarak yapıldı. 1878 yılında Albert (3), 1916'da Foerster (5) ilk klinik

uygulamaları yaptılar. 1917 yılında ise Mayo – Robson klinik olarak ilk başarılı sinir ksenogreftini uyguladılar (3).

Periferik sinir yaralanmalarından sonra uzun segmental defektlerin tedavisi hâlâ sorun olmaya devam etmektedir. Bu tür yaralanmalardan sonra sinir grefti kullanmak en yaygın uygulamadır. Fakat bu yöntem, proksimal ucun bulunamadığı brakial pleksus avülsiyonları gibi yaralanmalarda ve otojen sinir grefti yetersizliklerinde uygulanamaz (17). Bu tür yaralanmaların tedavisi için, hasarlı sinirin distal ucunun yanında seyreden sağlam sinire uç – yan onarım yapılabileceği klinik ve deneysel çalışmalarla gösterilmiştir.

Uç – yan onarımla ilgili çalışmalar;

- 1876'da Depres (18,20) ile başlayıp, 1895 ve 1903'de Balance (18-22) ve 1938'de Gatta'nın (23) çalışmaları ile devam etmiş. Ancak sonuçların çelişkili ve başarı oranının düşük olması nedeniyle 50 yıl kadar bir aradan sonra 1992'de Viterbo (17-27) 1994'de Lundborg (24,26,28), 1997'de Noah ve Zukker (18) ile yeniden gündeme gelmiştir.

Ancak cerrahların büyük çoğunluğu, uç – yan onarımdan sonra oluşan sinir rejenerasyonu ile ilgili çalışma sayısının az olması ve elde edilen sonuçların çelişkili olması sebebiyle şüpheyle bakmışlardır.

2. GENEL BİLGİLER

2.0. Periferik sinirlerin embriyolojisi

Sinir sistemi ektodermden gelişir. Fakat bu gelişimin olabilmesi için bir uyarı gereklidir. Bu uyarı korda dorsalisten (Notokord) ve parakordial mezodermden gelir. Bu indüksiyon sonunda korda dorsalisin dorsal tarafındaki ektodermde 17. günde bir kalınlaşma olur. Bu oluşuma nöral plak adı verilir. 18 günlük embriyoda nöral plak yanlardan kalınlaşıp yükselerek önce nöral oluğu, daha sonra 22 ve 28. günler arasında bu oluk kenarlardan birleşerek nöral kanalı oluşturur. Nöral kanal başlangıçta ektoderm ile temastadır ve temasın olduğu bu bölgelerden nöral kanalın iki yanına hücre göçü olur. Nöral kanalın iki yanında toplanan bu hücrelere nöral krista adı verilir.

Periferik sinir sistemi (PSS); kranial, spinal, visseral sinirler ve kranial, spinal ve otonom ganglionlardan oluşur. Bu yapılar bir çok kaynaktan gelişir. PSS' nin tüm duyu hücreleri krista nöralisten köken alır ve Merkezi sinir sisteminin (MSS) dışında yerleşirler. Bazı ganglionlardaki hücreler hariç, PSS'deki duyu hücreleri önce iki adet kutup yada çıkıntıya sahiptir. Fakat daha sonra bu iki kutup birleşerek tek kutuplu bir nöron oluşturur. Bu tek kutuplu nöron da, periferik ve santral çıkıntılara sahiptir. Periferik çıkıntı duyu hücrelerinde sonlanırken, santral çıkıntı spinal kord veya beyine girer.

Afferent nöronlar ve aksonlar, krista nöralisten köken alan Schwann hücreleri tarafından sarılırlar. Bu bağ dokusu mezenşimden köken alır ve endonöral kılıf şeklinde sinir liflerinde devam ader.

Medulla spinalisteki motor sinir lifleri, 4. haftanın sonunda görülmeye başlar. Gelişen medulla spinalisin bazal plaklarındaki hücrelerden sinir lifleri ortaya çıkar ve yine bu sinir lifleri medulla spinalisin venterolateral yüzeyi boyunca sinir kökleri olarak devam eder. Bu sinir liflerinden belli kas gruplarına yönelenler birleşerek ventral sinir kökünü oluştururlar. Dorsal sinir kökleri ise; spinal ganglion hücrelerinin oluştuğu yer olan ve medulla spinalisin dorsolateraline göç eden krista nöralis hücrelerinin aksonları tarafından oluşturulur. Spinal ganglionlardaki nöronların santral ve periferik çıkıntıları spinal sinir lifini oluşturmak için birleşirler. Miks yapıda bu spinal sinir lifleri dorsal ve ventral dallara ayrılırlar (Şekil 1).

Primer dorsal dal; ekstansör (dorsal) kas gruplarını, vertebrayı, posterior intervertebral eklemleri, sırt cildini innerve eder.

Primer ventral dal; servikal, brakial ve lumbosakral ana sinir pleksuslarını oluşturur. Vücudun fleksör kaslarını ve fleksör yüzeyini innerve eder (29,30).

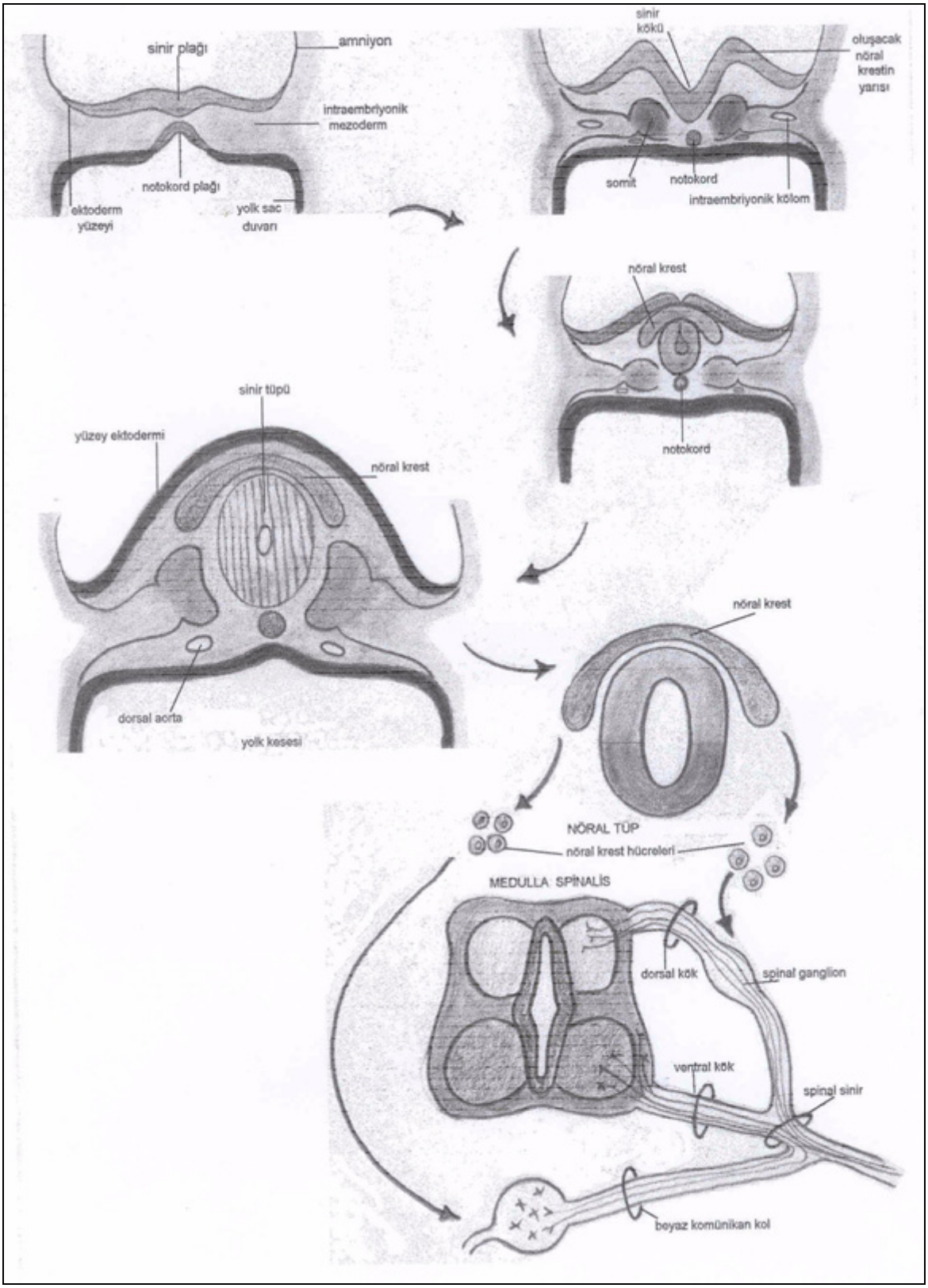

Şekil 1. Periferik sinirlerin embriyolojik gelişimi (29).

2.1. SIÇAN ALT EKSTREMİTE ANATOMİSİ VE PERİFERİK SİNİRLERİN MİKROANATOMİSİ

Periferik sinir sistemi; kafa sinirleri, spinal sinirler ve uzantıları, otonom sinir sisteminin periferik ünitelerini ve periferik sinirleri kapsamaktadır.

2.1.0. ANATOMİ

2.1.0.0. İSKELET SİSTEMİ

Sıçan alt ekstremitesi femur, tibia, fibula, talus, kalkaneus, naviküla, küboid, üç adet küneiform, beş adet metatars ve 14 adet falankstan oluşur (74).

2.1.0.1. KAS SİSTEMİ

Anterior Uyluk Kasları

M. (Muskulus) ekstansor kuadriseps femoris; M. rektus femoris, vastus lateralis, vastus medialis ve vastus intermediustan oluşur. Bu adeleler femoral sinirin posterior dalından innerve olurlar.

Medial Uyluk Kasları

M. grasillis antikus, grasillis postikus, adduktor longus, adduktor magnus, adduktor brevis, pektineus ve sartoriusdan oluşur. Bu adeleler obturator sinirin anterior, posterior dallarından ve femoral sinirden innerve olurlar.

Posterior Uyluk Kasları (Hemstring Kasları)

M. semitendinozus, semimembranozus, kaudo femoralis, biseps femorisden oluşur. Bu adeleler siyatik sinirin tibial dalından, lumbo sakral pleksustan ve birleşik peroneal sinirden gelen dallarla innerve olurlar.

Anterior Bacak Kasları

M. tibialis anterior, ekstansör digitorum longus, ekstansör hallusis longustan oluşur ve derin peroneal sinirden innerve olurlar.

Posterior Bacak Kasları

M. triseps surae (gastrokinemius, soleus), plantaris, popliteus, fleksör hallusis longus, fleksör digitorum longus, tibialis posteriordan oluşurlar ve tibial sinirden innerve olurlar.

Lateral Bacak Kasları

M. peroneus longus, peroneus brevis, peroneus digiti quarti, peroneus digiti quintiden oluşur ve yüzeyel ve derin peroneal sinirden innerve olurlar.

Dorsal Ayak Kasları

M. ekstansör digitorum brevisten oluşur ve derin peroneal sinirden innerve olur.

Plantar Ayak Kasları

M. fleksör digitorum brevis, abduktor digiti quinti, qudratus plantae, lumbricales, fleksör hallusis brevis, fleksör digiti quinti brevis, adduktor indisis, interossei plantaresten oluşur ve tibial sinirin dalları olan medial ve lateral plantar sinirlerden innerve olurlar (74) (Şekil 2).

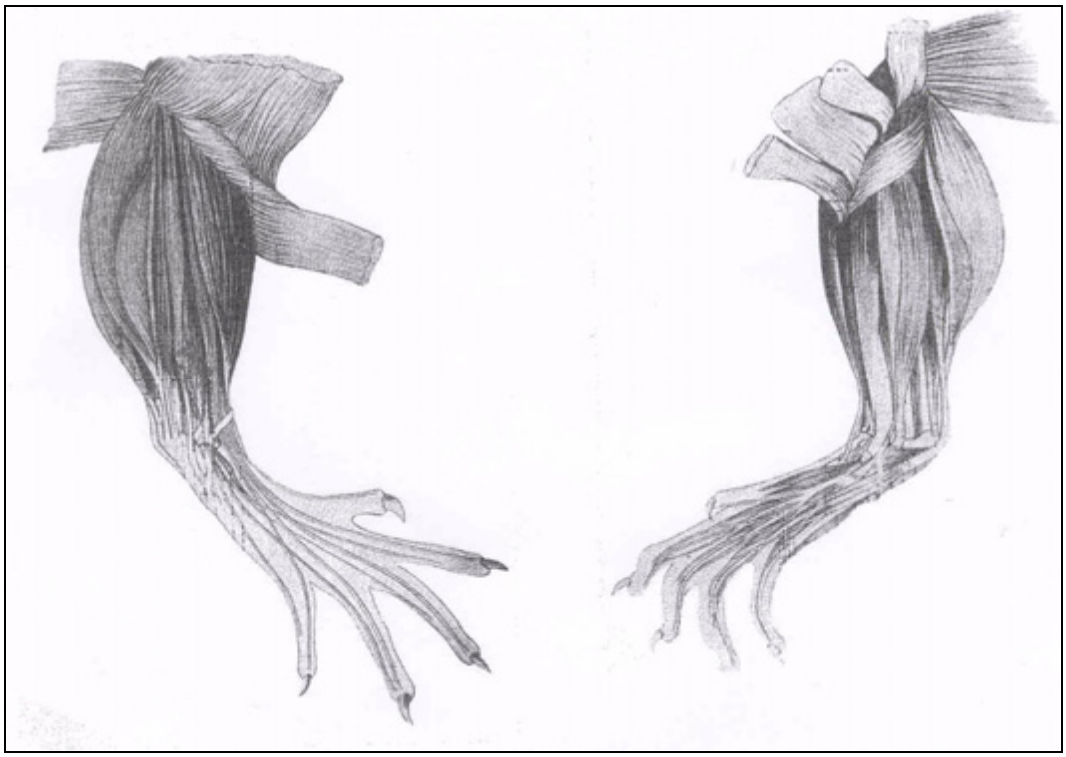

Şekil 2. Sıçan kruris anterior ve posterior adele grupları.

2.1.0.2. SIÇAN ALT EKSTREMİTE SİNİR SİSTEMİ

4. ,5. ve 6. lomber sinirler sakral pleksusu oluştururlar. Bu pleksusta ayrılan dallardan birisi de **siyatik sinir**dir.

Siyatik sinir, **tibial** ve **birleşik peroneal** sinir olmak üzere 2 ana dal verir. Bunun dışında bir çok da küçük yan dal verir.

Trokanter major seviyesinde, **birleşik peroneal sinir** bacağın aşağı kısım cildine **sural sinir** dalını verir. Sural sinir de; bacağın 1/3 arka distal lateral kısmına, ayağın ve 5. parmağın lateral kısmına kutanöz dallar verir.

Birleşik peroneal sinir de yüzeyel ve derin olmak üzere 2 dala ayrılır.

Yüzeyel peroneal sinir;

*Ayağın dorsal yüzeyini,

*1. parmağın medialinde safen sinirin ulaşamadığı bölgelerin duyusunu,

*2. , 3. ve 4. dorsal interdijital bölgenin duyusunu alır.

Derin peroneal sinir;

*Ayak dorsalinde 2. interdijital bölgenin duyusunu alır.

Tibial sinir;

Vermiş olduğu lateral ve medial plantar sinir dallarıyla;

*Ayağın plantar yüzeyini,

*5. parmağın lateralini,

*1. parmağın plantar yüzünün ve 1., 2., 3., 4. interdijital bölgelerin duyusunu alır (74) (Şekil 3).

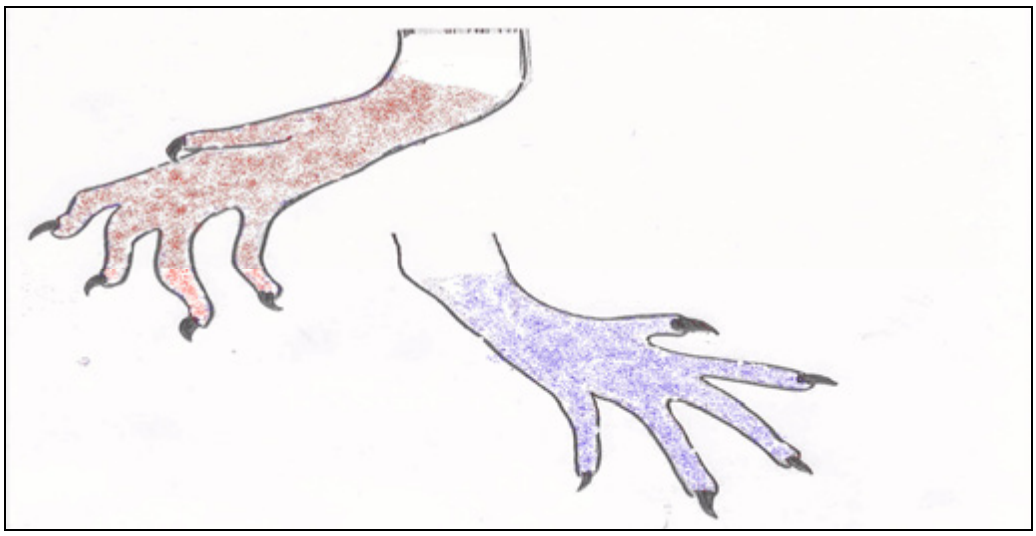

Şekil 3. Sıçan ayak dorsal ve plantarının duyu alanları.(Mavi:Dorsal, peroneal sinir duyu alanlarını, Kırmızı:Plantar, tibial sinir duyu alanlarını göstermektedir.)

Periferik sinirler; arka kök duyu nöronlarının, medulla spinalisdeki motor nöronların ve post ganglionik otonomik liflerin periferdeki uzantılarından oluşmaktadır. Bu sinir lifleri bağ dokusu ile sarılarak fasikülleri oluşturur. Bu fasiküller 1 m uzunluğa ulaşan mesafelerde birlikte seyredebilir. Bir arada bulunan fasiküller üst ve alt ekstremitelerdeki periferik sinirleri oluştururlar. Bu major sinirlerden ve diğer somatik sinirlerden daha küçük yüzlerce fasiküller dallanır ve vücudun bütün organlarının sinirlerini oluşturarak musküler ve vasküler kontrol fonksiyonlarını, derin duyu, ağrı ve ısının duyu fonksiyonlarını gerçekleştirirler. Fasiküldeki sinir lifleri değişken bir seyir takip ederler. Bu da bitişik lifler arasında elektriksel değişimi azaltmada faydalı iken, kesilme yaralanmalarından sonra uygun ve başarılı rejenerasyonun gerçekleşmesinde bir dezavantajdır.

Sinir liflerinin longitidünal bir kesiti incelendiğinde, normal kol bacak hareketi esnasında sinir liflerinde uzamaya izin veren sinüzoidal bir dalgalanmaya sahip oldukları görülür (31) .

Periferik sinirlerin anatomisi ve seyri, vücudun her bir bölgesinde değişiklik göstermektedir. Genellikle ana sinirler birkaç bölge hariç derindediler ve iyi korunurlar. Ancak belli anatomik bölgelerde sinirler çeşitli nedenlerle sıkışmaya maruz kalırlar ve sıkışma nöropatileri gelişir (32).

2.1.0.3. BAĞ DOKULARI

Periferik sinirde bulunan üç bağ doku, epinöriyum, perinöriyum ve endonöriyum olup bunlar anatomik olarak ayrıdırlar ve sinirin fonksiyonuna ve biyomekaniğine farklı olarak katkıda bulunurlar. Periferik sinir liflerinin özel yapısı bunların bağ doku kılıfları tarafından bölümlere ayrılmasının bir sonucudur. Buna özellikle neden olan perinöriyum seçici bir geçirgenliğe sahiptir ve kan - sinir bariyerinin bir birimidir. Endonöriyumda damarların endotelyal sıkı bağlantıları olup, kan - sinir bariyerinin diğer yapısal birimini oluşturur. Sinirin bağ dokuları, sinir demetinin gerilme gücünün sağlanmasında önemli bir mekanik fonksiyona sahiptir (31).

Her bir bağ doku ayrı ayrı olarak aşağıda anlatılmıştır.

2.1.0.3.0. EPİNÖRİYUM: Fasikül ve fasikül demetlerini çevreleyen yaklaşık 80 nm çapında uzunlamasına gelişen kollajen fibrillerle, gözenekli bağ dokusunun gevşek bir birleşimidir. Kollajen nisbeten gevşek olup sinirlerin hareket etmesi ve gerilmesi için oldukça fazla boşluk mevcuttur.

Elastik lifler, perinöriyuma bitişik olan epinöriyumda görülebilir (31).

Sinirler eklemleri geçtikleri zaman epinöral dokuda bir artış olur ve fasikül sayısının artmasıyla sinir demetleri büyüdükçe, epinöriyumun kalınlığında genel bir artış olur (31). Travmaya en fazla maruz kalınan eklemlere yakın bölgelerde daha fazla desteğe ihtiyaç olması sebebiyle epinöriyum sinirin %75'i kadar olabilir (33). Periferik sinirlerin proksimal ucunda epinöriyum dura mater ile birlikte devam eder ve subaraknoid köşede perinöriyumdan ayrılır. Böylece besleyici maddelerin geçebildiği anatomik bir bariyer " kan - sinir bariyeri " oluşur (31,34).

Epinöriyum; yaralanmaya karşı cevabı etkileyen önemli hücresel, vasküler ve lenfatik yapıları içermektedir. Epinöral yağ hücreleri, siniri travmanın şiddetini azaltan bir yastık gibi kompresyon yaralanmalarından ve içerdiği kollajen lifler sayesinde de uzunlamasına gelen streslere karşı korumaya yardım eder (33). Fibroblastlar epinöriyumda bulunur ve yaralanmayı takiben sayıları hızla artar. Bunun sonucunda oluşan fibrozis ile sinir mobilitesi sınırlanır ve bu da sinirin, traksiyon ve kompresyon yaralanmalarına karşı yatkınlaşmasına neden olur (31,33,35).

Epinöriyal vasküler sistem sinir liflerinin metabolik ihtiyaçlarını karşılayan endonöriyal kapillerle direk anastamotik ilişkisinden dolayı çok önemlidir. Epinöriyumda bu damarlar genellikle daha büyük arterioller ve venüllerdir. Bunlar, içinde lenfatik kanalların bulunduğu komşu epinöriyal interstisiyel boşluğa, makromoleküllerin geçişine izin veren geçirgen endotelyal bağlantılara sahiptirler.

Özet olarak; epinöriyum, bir bütün olarak siniri ve fasikülleri sararak siniri, dışardan gelen kompresyon ve traksiyon zorlamalarına karşı korur (33). Damar yapıları nedeni ile sinir beslenmesinde önemli rol üstlenir. Bulundurduğu fibroblastlar sayesinde travmaya karşı skar dokusuyla cevap verme yeteneği vardır.

2.1.0.3.1. PERİNÖRİYUM: Sinir liflerini sararak bir fasikülü tanımlayan bağ dokusu kılıfıdır. Bazal bir lamina ile sarılmış 15 tabaka kalınlığa kadar ulaşabilen, yassılaşmış poligonal hücrelerden oluşur (31). Perinöriyal hücrelerin özelleşmiş fibroblastlar olduğu düşünülmektedir. Epinöriyumda olduğu gibi kollajen doku uzunlamasına gelişmiştir. Kollajen fibril çapı epinöriyumdan daha küçük olup, yaklaşık 65 nm'lik bir

ortalamaya sahiptir. Düz kas liflerine görünüş olarak benzeyen biraraya gelmiş lifler nedeniyle perinöriyumun kasılabilme özelliğine sahip olduğu sanılmaktadır.

Perinöral tabakaların bazı farklılıkları vardır. Dış tabakadan iç tabakaya doğru azalan yoğunlukta endositik veziküllere sahiptir. Perinöriyumun iç tabakalarında bulunan hücreler oldukça sıkı bağlantılara sahiptir. Bu normal olarak hücreler arası makromoleküllerin taşınmasını engeller. Fakat lokal anesteziklerin bölgesel uygulamalarını takiben, hücreler arası perinöral geçirgenlikte bir artış olur (31). Kan - sinir bariyerinin bu özelliği lokal sıvı çevresinin ozmotik manipülasyonu ile de açılabilir. Bu perinöriyal hücrelerin hacmini düşürerek sıkı bağlantıyı kırabilir.

Bu morfolojik özellikler perinöriyumun fonksiyonel olarak yarı - elastik, yarı - geçirgen bir zar olduğunu göstermektedir. Perinöriyumun, endonöral ödem ya da diğer yer kaplayıcı lezyonlara tepki olarak çevresel gerilmeye bir uyumu vardır. Perinöriyum normalde çevresel bir baskı altındadır. Çünkü, sıfır veya çok düşük negatif interstisiyel sıvı basıncına sahip olan diğer doku sıvı boşluklarının çoğunun aksine perinöriyum nisbeten pozitif sıvı basıncına sahip bir interstisyel çevrede bulunur. Endonöriyal sıvı basıncı olarak adlandırılan bu basınç, sinir yaralanmalarında önemli derecede yükselir. Perinöriyumun bütünlüğü bozulduğunda, sinir lifleri bu pozitif basıncın sonucunda, hasar boyunca çıkıntı yaparlar ve iskemiye sekonder demiyelinizasyona sebep olur (31,36).

Perinöriyum, kesilme sonrası sinir segmentlerinin kısalmasıyla da gösterildiği gibi, uzunlamasına da baskı altındadır. Bu da sinir onarımının cerrahi zorluklarını arttırır. Sinir dokusu yaralanmadan önce yapısında bulunan kollajen sayesinde yaklaşık olarak %10 esneyebilir. Bu özellik sinirin uzunluğuna aksı boyunca oluşturulan gerilme direncine önemli miktarda katkıda bulunur. Yapılan en son araştırmalar, tüm sinir boyunca sinirin başlıca gerilme gücünün, perinöriyumda olduğunu ve bunun yüklenen kuvvetlerin düzenli olarak arttırılmasıyla ciddi anlamda yırtıldığını göstermektedir (31,37).

Özet olarak; perinöriyum, tek tek fasikülleri saran bağ dokusu tabakasıdır. Kan - sinir bariyerinin bir uzantısıdır, difüzyonu sınırlayarak nöron içi çevreyi kontrol eder, sinire enfeksiyon girişini engeller ve interfasiküler hafif bir pozitif basınç sağlar. Perinöriyum sinire uzunlamasına gelen streslere karşı, nöral elemanlar içinde en dirençli olanıdır (33).

2.1.0.3.2. ENDONÖRİYUM: Sinir liflerinin içinde gömülü olduğu, geniş ekstrasellüler boşluk içeren, gevşek bağ dokusudur. Kollajen dokusu, fibroblast, mast hücreleri ve kapiller ağı içerir. Kan - sinir bariyerinin önemli bir parçasını oluşturan endonöriyumda lenfatik kanallar yoktur. Hücrelerin çoğunu Schwann hücreleri ve endoteliyal hücreler oluşturur. Endonöriyum içindeki kollajen fibrilleri, sinirin diğer bağ dokusu elemanlarından çap olarak daha küçük ve yine uzunlamasına dizilmiştir. Bu kollajen fibrilleri her bir sinir lifini sıkıca çevreleyerek endonöral tüplere destek görevi görür (31,38).

Normal durumda endonöral boşluk sinir lifi için optimum çevreyi sağlar. Endonöriyum, perinöriyum ve endonöriyal kapillerler içindeki kan-sinir bariyerinin bir sonucu olarak farklı bir sıvı ortamına sahiptir. Fasikül içindeki bu basınç çevre dokulardaki basınçlardan biraz daha yüksektir (39). Bu basınç etkisi sinir kesildiğinde belirgindir ve kesi ucundan endonöral içerik dışarı fırlar. Fasiküller içindeki hafif pozitif doku basıncı fasiküle bir miktar sertlik sağlar. Ayrıca, endonöriyal sıvı basıncında proksimalden distale doğru da bir fark vardır (31). Bu olay, basınç farkı boyunca transfer edilen endonöriyal sıvının devri için itici bir güç sağlar.

Özet olarak; endonöriyum, perinöriyumdaki aksonların etrafını saran kollajenöz doku paketidir ve Schwann hücrelerinin yada endonöriyal tüpün bir elemanıdır (33) (Şekil 4).

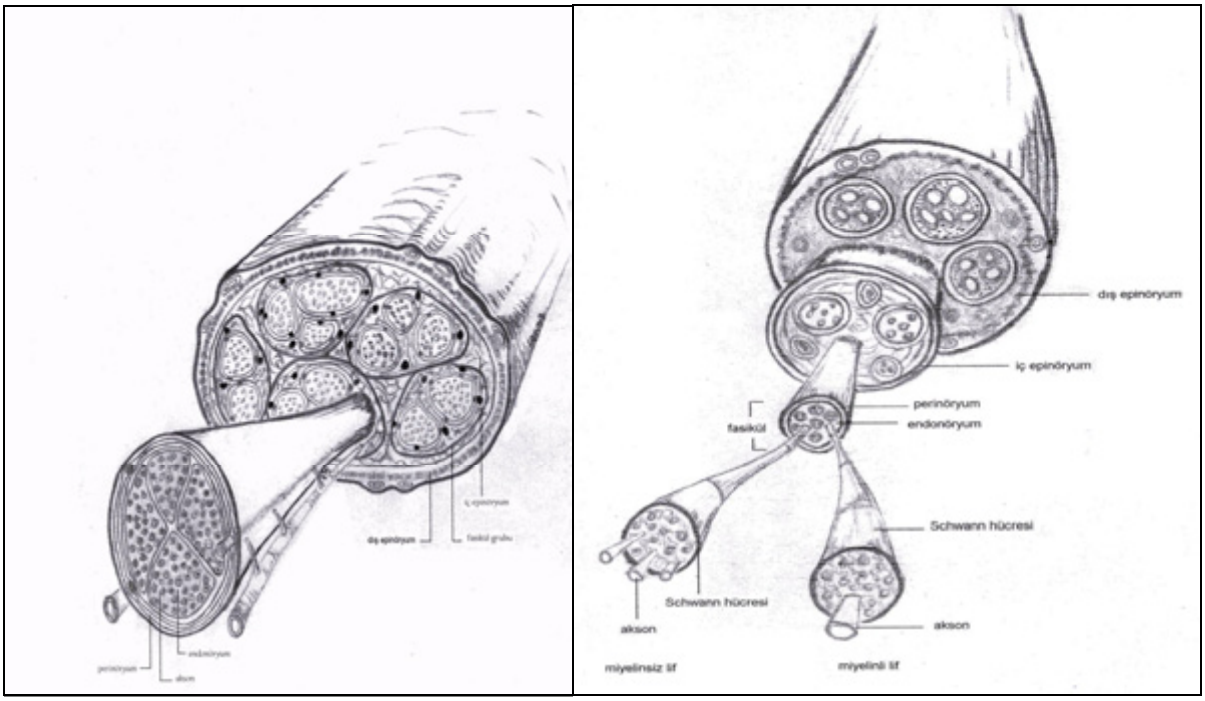

Şekil 4. Periferik sinir bağ dokularının görünümü.

2.1.0.4. SİNİRLERİN KAN AKIMI

Periferik sinirlerde kan akımı iki ana dolaşımdan sağlanır. 1.'si epinöral boşluktaki arterioller ve venüllerin ekstrensek dolaşımı, 2.'si de endonöriyumda kapillerler ve diğer mikrodamarların intrensek pleksusudur. Ekstrensek dolaşımda kan akımı, adrenerjik stimülasyon, epinefrin ve lokal anesteziklerin bölgesel uygulamalarından ve daha az oranda arter CO_2 basıncından etkilenirken İntrensek dolaşım bu tür değişikliklere mekanik olarak cevap vermez. İki dolaşım perinöriyumda bulunan anastomotik mikrodamarlarla bağlantılıdırlar. Sinir yaralanmalarından sonra görülen endonöral ödem perinöriyumu gererek bu bölgedeki anastomozların şeklini ve lümenlerin çaplarını değiştirerek sinir liflerinde iskemiye neden olabilir (31,40,41).

Ekstrensek dolaşım, gerekli besinleri bölgesel sistemik damarlardan alır. Bu bölgesel sistemik damarların bağlanmasıyla periferik sinirin yerinin değiştirilmesinin, endonöriyal kapiller kan akımını etkilemediği bilinmektedir (31,42). Çok sayıda bölgesel anastomotik damarlar ana arterlerden çıkar. Böylece birkaç küçük dalın bağlanması uzunlamasına devam eden epinöral damarlar boyunca kan akımını ciddi olarak etkilemez. Epinöriyuma lokal anesteziklerin ve epinefrinin bölgesel uygulaması ile yapılan çalışmalarda; epinöral dolaşımın, endonöral dolaşım ve perinöral anastomozlarla birlikte sinir liflerine olan toplam kan akımının yaklaşık %50'sini sağladığını göstermiştir. Bu anastomozlar özellikle lokal subperinöral lifler için önemlidir. Buna karşılık daha derin merkezi fasiküler doku, fasikülde uzun mesafelere ulaşabilen intrensek arteriollerden besinlerini alır. Epinöral devaskülarizasyon ve kompresyon yaralanmalarıyla ilgili yapılan deneylerde, bu olayların, sinir kan akımında ve subperinöral O_2 basıncında azalmaya ve subperinöral demiyelinizasyona neden oldukları gösterilmiştir (31,43).

Özet olarak; epinöriyumda uzunlamasına yerleşmiş damar ağları segmental besleyici damarları desteklerler. Bu damar ağları, perinöriyumda besleyici pleksusa döner. Perinöral damarlar endonöriyuma sıklıkla oblik açıda girer ve endonöral basınç yükselirse bu damarların tıkanma riski vardır. Kapillerler, arteriol ve venüller, uzunlamasına ağsı bir yapı ile her bir fasikülün endonöriyumuna doğru ilerlerler. Akımın bu şekli, hasara cevap olarak hızla değişebilir.

Sinirdeki bu vasküler desteklerin uzunlamasına yerleşimi, hareketli ve eğilip, bükülmeye izin vermesiyle hasarlanmış periferik sinirlerin iskemi riski olmadan yerlerinin değiştirilmesine olanak sağlar (33) (Şekil 5).

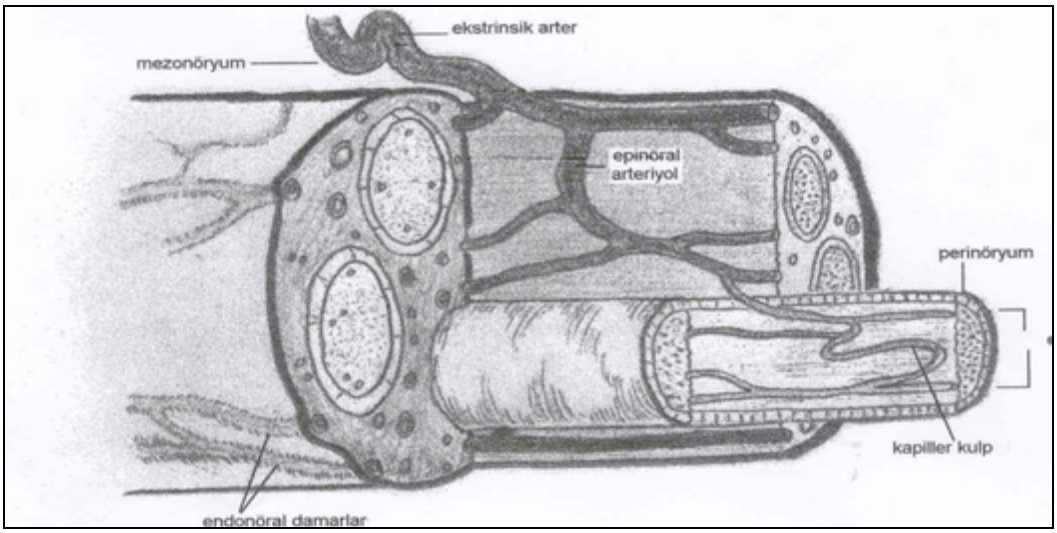

Şekil 5. Periferik sinirlerin kan dolaşımı.

2.1.0.5. SİNİRLERİN LENFATİKLERİ

Epinöriyum içinde bölgesel lenf düğümlerine boşalan kapiller lenfatik ağ bulunmaktadır. Fasikül içindeki endonöral boşlukta ise lenfatik damarlar bulunmamaktadır. Bu nedenle endonöral ödem oluşumu skar oluşumuna yol açabilir.

2.1.1. MİKROANATOMİ

Periferik sinir lifleri proksimal yerleşimli hücrelerin uzantılarıdır ve aksonların metabolizmaları için gerekli olan yapısal protein ve organellerin taşınması için gerekli geçişlerdir. Bu aksonal organeller arasında, mitokondri, endoplazmik retikulum, nöroflamentler, mikrotübüller ve partiküller yer alır. Aksonal taşımanın enerjiye bağımlı olduğunu ve aksondaki kesilme veya basınç etkisiyle taşınan partiküllerin sinirin proksimal kısmında toplanıp aksonal ödem ve distal kısımda ise dejenerasyonla sonuçlanacağını bilmekteyiz. Bu durumda proksimal akson nöroflamentlerle çevrelenir. Nöroflamentler; iyon ve metabolitlerin taşınması ve hücreye iskelet desteği sağlamak gibi fonksiyonlara sahiptir. Ayrıca burada

mikrotübüller de toplanırlar. Mikrotübüllerin fonksiyonunun nöroflamentlerinkine benzer olduğu sanılmasına karşın nöroflamentlerden farklı olarak mikrotübüller, miyeline olmayan aksonlarda daha belirgindirler. Düz endoplazmik retikulum veziküller veya tübüller olarak aksonlarda görülebilir ve aksonun uzunluğuna parelel olarak dizilirler. Son olarak, mitokondri aksonlarda bulunan başlıca partiküldür. Özellikle küçük aksonlarda daha yüksek konsantrasyonda bulunurlar ve katekolaminlerin yıkılmasından sorumlu olan monoamin oksidaz içerirler. Nükleotidler; yani ATP ve ADP de hücre içinde bulunur (31).

Endonöriyumda bulunan hücreler sinir fonksiyonunda önemli bir role sahiptir. Bunların en önemlisi Schwann hücresidir. Endonöriyumun bütün hücrelerinin yaklaşık %90'ını içerir ve periferik sinirdeki her aksonu kavrar. Miyelin, Schwann hücreleri ile ifade edilir. Güçlü bir sarmal oluşturmak için akson çapına orantılı olarak aksonu tekrar tekrar kuşatır. Miyelin kılıf sinir lifleri boyunca her mm'de, Schwann hücreleri arasında kesintiye uğrar ve uyarılabilen membranın 1-µm'lik alanı ekstrasellüler sıvıyla temas eder. Bu bölge "Ranvier'in Düğümü"olarak bilinir ve miyeline olmuş sinirlerin hızlı sıçrayıcı (saltatuar) iletken özelliğini sağlar (31,44). Miyelinli liflerde Schwann hücresi ve içeriği etrafında bazal bir lamina oluşur. Bu Schwann hücrelerini fibroblastlardan, makrofaj ve mast hücrelerinden ayıran önemli bir özelliktir (31). Schwann hücreleri iskemik yaralanma esnasında dejenere olurken bazal lamina korunur. Tekrarlayan iskemik yaralanmalarda yeni Schwann hücreleri tarafından iki katlı bazal lamina oluşturulur. Bu nedenle bazal lamina hem endonöriyal hücrelerin belirlenmesinde, hem de sinir yaralanmasının patogenezinde önemli bir tanı özelliğidir. Ek olarak Schwann hücrelerinin ölümünden sonra, bazal lamina dejenere olmadığından, sinirin kesilmediği lezyonlarda bazal lamina sinir lifinin yeniden büyümesi için bir iskelet olarak katkıda bulunur ve aksonal rejenerasyonda hayati bir öneme sahiptir. Bu durum, aksonlar ve bunların asıl hedef organları arasındaki uygun bağlantıları sağlar. Ancak kesilmiş sinirlerde aksonlar sadece son organların genel istikametindeki nörotropik faktörler tarafından yönlendirilirler (31).

Periferik sinir liflerinde kesilme, ezilme ve donma gibi hasarlardan sonra görülen distal dejenerasyon olayı "Wallerian Dejenerasyon" olarak bilinir ve ilk kez 1850'de Augustus Waller tarafından tanımlanmıştır. Bu olaylar zinciri, aksonal kesilme sonrası proteolitik enzimlerin salınmasıyla başlayan lizis, aksoplazmik mikrotübül ve nöröflamanların granüler çözünmesi ve miyelin kılıfın dağılmasıyla, perifere doğru ilerler. Proteinlerin enzimatik çözünmesinin kalsiyuma bağımlı olduğu

ve sinir liflerindeki nöroflaman parçalanmasının aksoplazmadaki kalsiyum ile aktive olan bir enzim tarafından yapıldığını gösteren bulgular vardır. Wallerien dejenerasyonda gelişen olaylar, distal sinir güdüğünde, sonraki rejenerasyon için aksoplazma ve miyelin artıklarının temizlenmesine yardım eder. Artıkların fagositozu makrofajlarla başlatılır ve bu da Schwann hücre proliferasyonunu uyarır. Bu proliferasyon ilk 12 saatte başlar 3. günde maksimuma ulaşır ve iki hafta sürer. Schwann hücreleri sadece fagositoz safhasında değil aynı zamanda rejenerasyon safhasında gerekli olan miyelinin üretilmesinde de etkilidir. Yeni üretilen miyelin hiçbir zaman asıl kalınlığına ulaşamaz. Büngner bantları veya endonöral tüpler adı verilen bazal laminayla sarılı Schwann hücre kolonileri rejenerasyonda önemli rol oynar (31,45) (Şekil 6) .

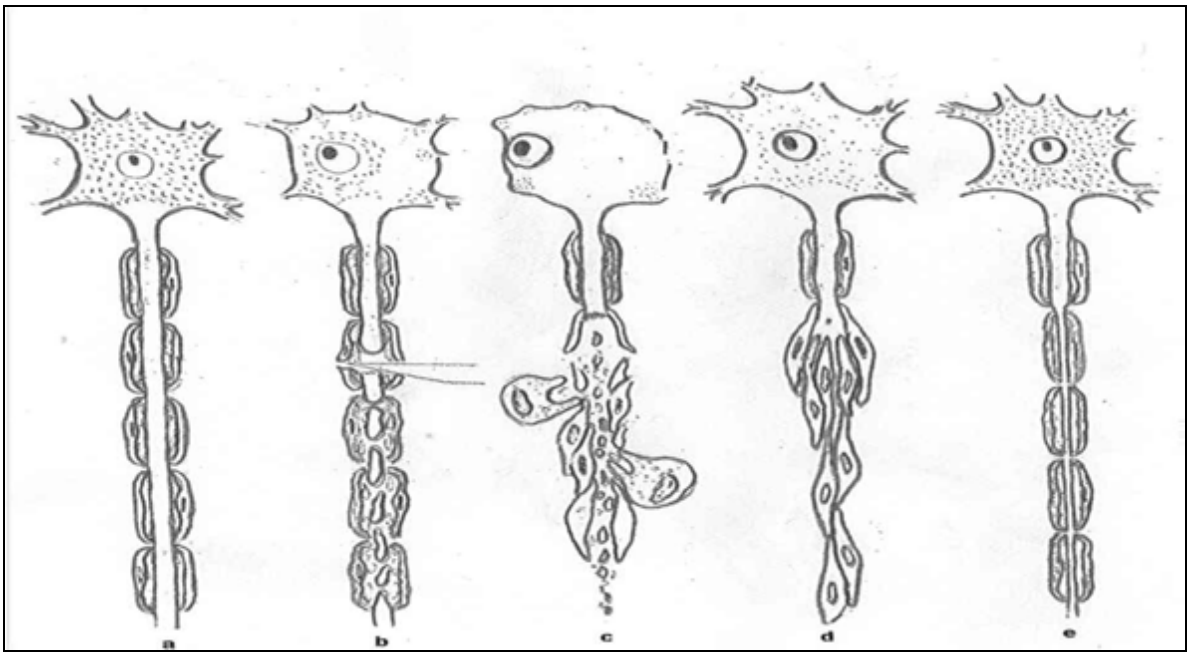

Şekil 6. a – Miyelinli bir sinir lifinin normal görünümü
b – Aksonun kesilip sitoplazmanın parçalanması
c – Makrofajların distal segmente girmeleri
d – Schwann hücre proliferasyonu
e – İnce miyelin kılıfına sahip rejenerasyonunu tamamlamış bir sinir lifinin görünümü.

2.1.1.0. PERİFERİK SİNİR REJENERASYONU

Periferik sinirde meydana gelen bir yaralanma bir takım olaylar zincirini başlatır. Bu olaylar zinciri en iyi koşullarda rejenere olmuş aksonların periferdeki hedef organlarında fonksiyonel bağlantılar oluşturmasıyla sonuçlanır. Bu olaylar zincirinin başarı veya başarısızlıkla sonuçlanması bir takım hücresel ve hücre dışı etkilere bağlıdır.

Ekstrasellüler bağ dokusu, nörotrofik ve nörotropik faktörleri de kapsayan nöron dışı elemanlar kesilmiş nöronların canlı kalmalarını, aksonal uzamanın hızı ve etkinliğini ve hedef reinnervasyonun spesifikliğini etkileyebilir (46).

2.1.1.0.0. SİNİR KESİLMESİNİ TAKİBEN NÖRONLARIN CANLI KALMALARI

Sinir rejenerasyonunun başlamasında önemli olan kesilen nöronun rejeneratif cevap verme özelliğidir.

Yaralanma sonrası nöronların çoğunda kromatolizis denilen hücrede hacim artışı, nükleusun perifere yerleşimi ve stoplazmadaki bazofilik materyalin kaybı gözlenir.

Kromatolizis; aksonal onarım ve büyüme, sinaptik aktivite için transmitter sentezinin yaşandığı bir üretim devresidir. Bu devrede aksonal rejenerasyon için gerekli olan mikrotübül ve mikroflaman sentezi artarken, rejenerasyonda gerekli olmayan nöroflaman ve nöronal uyarıcı enzim sisteminde belirgin düşme olur (46,47).

Sinir kesilmesi sonrasında nöronların canlı kalmaları, hastanın yaşı, kesi yerinin proksimal veya distalde olması gibi bir takım unsurlardan etkilenir. Yapılan çalışmalarda, yeni doğan ve gençlerde nöronların nörotrofik faktörlerle olan hedefe bağımlılıklarının daha fazla olması nedeniyle sinir kesilmesinden sonra nöron ölümü daha fazladır (46,48-50). Henüz tam olarak anlaşılamamış sebeplerden dolayı yetişkinlerde hedef bağımlılığı azalır ve bu nedenle ölen nöron sayısı da azalır (51).

Yetişkin sıçanların siyatik sinirlerinde yapılan bir çalışmada, proksimal kesilerde (% 27), distal kesilere (% 7) göre dorsal kök duysal nöronlarındaki ölüm oranının daha fazla olduğu saptanmıştır (52).

Akson kesilmesi sonrasında öleceği tahmin edilen bazı aksonların hayatta kalmalarının sağlanabildiği kesilen sinirin distal ucundan ve MSS'den salınan Nöron Growth Faktör (NGF) ve diğer büyüme faktörlerinin rolü ile gerçekleştiği (46,53,54), NGF dışında, Ciliary Nörotrofik Factor (CNTF) (49) ve testeron gibi hormonal faktörlerin de rol aldığı bilinmektedir(46,55,56).

2.1.1.0.1. AKSONAL TOMURCUKLANMA

Kesilen aksonların proksimalinde, distal sinir güdüğüne girerek rejenere olan ve hedef organla temas sonucu onu reinnerve eden tomurcuklanmalar oluşur. Minimal travma veya kesilerden sonra oluşan tomucuklanmalar en distaldeki ranvier düğümlerinden, Schwann hücrelerinin retrakte olmalarıyla açılan boşluklardan kaynaklanır. Tek bir aksondan çıkan çok sayıdaki tomurcuklanmalar distale doğru bir rejenerasyon ünitesi şeklinde ilerler. Bu tomurcuklardan bir tanesi distaldeki boş endonöral tüp içine girer. Bu olayda hedef spesifikliği yoktur. Yani bir motor akson tomurcuğu duysal alanlara girip uygun olmayan duysal uyaranlara neden olabilir. Aksonal tomurcuklanma, kesilmeden birkaç saat sonra başlar ve başlangıçtaki tomurcuklar rezorbe olurlar. Kalıcı tomurcuklanmalar hücresel elemanlarla birlikte 24 saat içinde oluşur. Distaldeki Schwann hücre tüplerine giren tomurcuklanmalar distale doğru rejenere olur.

Aksonal tomurcuklanmayı başlatan mekanizmalar sinir çevresindeki yerel faktörlerden etkilenir. Komşu sinirlerin dejenerasyonu sağlam sinirden kollateral tomurcuklanmayı uyarabilir. Ayrıca dejenere dokulardan, denerve sinir kılıfından veya inaktif kaslardan tomurcuklanmayı indükleyici maddelerin salındığı bildirilmiştir.

Aksonal tomurcuklanmanın düzenlenmesinde Schwann hücrelerinin demiyeline aksonların remiyelinizasyonunu başlatması da rol oynar ve yeni oluşan miyelinler asıl kalınlıklarına hiçbir zaman ulaşamazlar (33,45,57-59).

2.1.1.0.1.0. EKSTRASELLÜLER BAĞ DOKUSU: Periferik sinirlerde ezilme yaralanmalarından sonraki aksonal rejenerasyon, kesilme yaralanmalarının onarımından sonrakinden daha iyidir (46). Bu olay nöronların, kesilme ve ezilmeye

farklı cevap verebilme yeteneklerindendir (60). Periferik sinirlerde miyelinli ve miyelinsiz aksonlar demetler halinde bazal laminaya tutulmuştur.

Bazal lamina; Tip-4 kollajen, laminin (glikoprotein), proteoglikan dahil çok sayıda birimden oluşmaktadır (46). Fibronektin de Schwann hücre bazal laminasında bulunan bir glikoproteindir ve laminin gibi o da aksonal tomurcuklanma ve Schwann hücre göçü için mükemmel elemanlardır. Fibronektin ve lamininin, doku kültürlerinde yapılan çalışmalarında nöronda uzamaya destek olduğu ve nöron membranlarında, fibronektin, laminin, ve kollajene spesifik reseptöre sahip oldukları gösterilmiştir (46,61).

Bazal lamina ve Schwann hücreleri aksonal rejenerasyonu hızlandırırlar. Bu konuyla ilgili yapılan çalışmalarda , periferik sinirde rejenerasyon için sadece bazal laminanın yeterli olmadığı Schwann hücrelerinin de olması gerektiği gösterilmiştir (46,62,63).

Periferik sinir sistemindeki rejenerasyonda Schwann hücrelerinin oynadığı rolün akson temasıyla mı yoksa, Schwann hücreleri tarafından salınan nörotrofik faktörlerce mi başlatıldığı henüz bilinmemektedir.

2.1.1.0.1.1. NÖROTROFİK FAKTÖRLER: Eriyebilen, NGF, Insulin Like Growth Factor - 1 ve 2 (IGF-1 ve IGF-2), Fibroblast Growth Factor (FGF) gibi ve henüz tanımlanamamış faktörlerin yaralı sinirin distal bölgesinden salındığı ve akson rejenerasyonunu hızlandırdığı bilinmektedir.

NGF'nin nörotrofik aktivitesi nöronun canlı kalması ve aksonun dışa büyümesini kolaylaştırır (46,64,65). Yapılan çalışmalarla hem NGF hemde NGF reseptörlerinin Schwann hücreleri tarafından üretildiklerini göstermiştir (46,66). NGF aynı zamanda Schwann hücresi ve aksonlardaki reseptörlerine bağlanarak aksonların rejenerasyonu için bir tomurcuklanma faktörü olarak davranır.

IGF-1 ve 2 çözünür proteinlerdir ve yaralanmış sinir tarafından üretilip aksonal rejenerasyonu hızlandırırlar (18,19,46).

Asidik ve Bazik Fibroblast Growth Factor'ler (aFGF ve bFGF), beyin dokusundan üretilip, heparine bağlanan proteinler olup aksonal rejenerasyonu uyarırlar (46,67).

Periferik sinirlerde yaralanmadan sonra, NGF dışında başka faktörlerin de salındığı ve bunların da aksonal rejenerasyonda etkili olabildikleri bildirilmiştir (46).

2.1.1.0.2. REİNNERVASYONUN SPESİFİKLİĞİ

Periferik sinirlerde yaralanmadan sonraki esas sorun, asıl hedeflerin reinnerve edilmeleridir.

Bu spesifiklik, hem aksonların hedeflerine geri dönerken uygun yolu bulması hemde hedef seviyesindeki spesifikliktir.

Yaralanmadan sonra yaşanan fizyolojik süreçlerin hepsi, aksonların canlı kalmaları ve aksonal tomurcuklanma lehinedir. Bu nedenle fonksiyonel iyileşmenin esas belirleyeni, asıl periferik hedeflerin reinnerve edilmeleridir (Şekil 7).

Rejenere aksonların uygun hedeflerine, bazal laminar tüpler şeklindeki mekanik kılavuzlarla mı? yoksa distal sinir kalıntılarından ve hedeflerden salınan nörotropik faktörler tarafından mı? yönlendirildikleri konusu halen tam olarak açıklığa kavuşmamıştır(46). Her iki etkenin yetişkin periferik sinir sisteminde etkili olduklarına dair kanıtlar mevcuttur. Periferik hedeflerin reinnervasyonunun spesifikliği, özellikle cilt ve kastaki duyu reseptörleri için gösterilmiş olmasına rağmen, aksonal yanlış yönlenme ve beklenmedik reinnervasyon nedeni ile duyarlılıklar ve hareketlerde bozukluklar görülebilir ve proksimale gidildikçe de yanlış hedefe yönelme ihtimali artar.

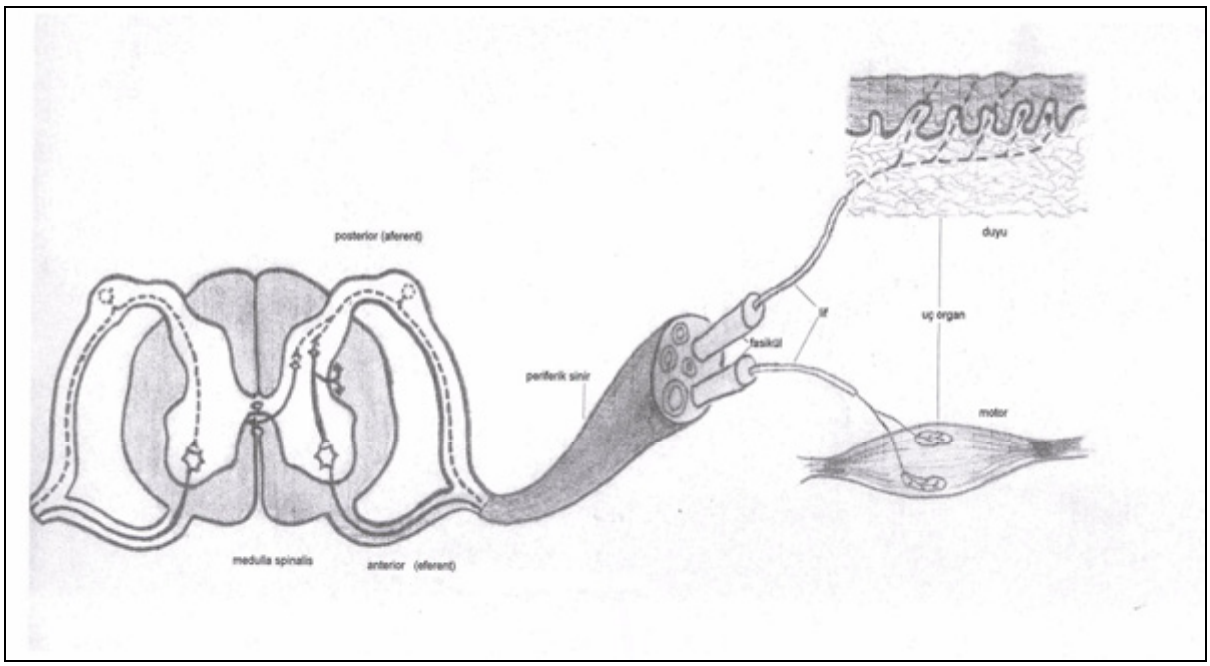

Şekil 7. Periferik sinirde bir sinir lifinin hedef şematizasyonu.

2.1.2. PERİFERİK SİNİR HASAR TİPLERİ

Sinir hasarının derecesi; klinik muayene ile birlikte, ameliyat gerekip gerekmediği yada spontan iyileşme olup olmayacağına dair prognostik bilgileri sunar. Aynı derecede şiddetli hasarların tamamen farklı sonuçlarının olması, hedef organ ile hasar bölgesi arasındaki uzaklığa ve tedaviye başlama zamanına bağlıdır.

1943 Yılında Seddon, sinir lifi hasarını üç temel tipe ayırdığı bir klasifikasyon sunmuştur. O bu klasifikasyonu kabul ederken, kendi orjinal terimleri olan, nöropraksi, aksonotmezis ve nörotmezise basit bir yaklaşım düşünmüş ve bu da geniş oranda kabul görmüştür (68,69).

2.1.2.0. PERİFERİK SİNİR HASARINDA SEDDON SINIFLAMASI

Seddon sınıflaması, sinirde oluşan hasar temel alınarak yapılmış ve nöropraksi, aksonetmezis ve nörotmezisten oluşmuştur (69).

2.1.2.0.0. NÖROPRAKSİ

Nöropraksi; periferik sinirlerin geçici fonksiyon kaybıdır. Segmental demiyelinasyona bağlı lokalize iletim bloğu olur. Sinir, makroskopik ve mikroskopik olarak normaldir. Bazı deneysel çalışmalarda, sinir lifi miyelin kılıflarında hasarın olduğu noktada ödem ve bozulma görülür. Hasarın distalindeki sinir normal kalır ve wallerien dejenerasyon görülmez. Nöropraksik hasarın özelliği, bir kaç ay (ortalama 6-8 haftada) hatta saatler içinde geri dönebilir olmasıdır. Motor tutulum, duyu ve otonomik fonksiyonlardan daha fazladır. Nöropraksi, fonksiyon kaybı tam olduğu durumlarda sinirdeki hasarın daha ciddi olduğu diğer derecelerle karışabilir. Nöropraksik hasarın genel nedenleri; hafif ve kronik kompresyon (balayı felci) ya da traksiyon, künt travma yada yüksek hızlı mermilerin indirek etkileridir.

Dikkatli bir öykü ve nörolojik muayene tanıda çok önemlidir. Nöropraksi tedavisinde cerrahiye gerek yoktur ve iyileşme kendiliğinden ve tamdır (68-70).

2.1.2.0.1. AKSONOTMEZİS

Aksonotmezis; Periferik sinirlerin ezilmesi şeklinde tanımlanabilir. Yaralanma bölgesindeki aksonal bozulma distal aksonda tam ayrılmaya yol açar. Hasarlı periferik sinirlerde, bağ dokuları olan endonöriyum, perinöriyum, aksonun bazal membranı ve epinöriyumun korunmasıyla birlikte, miyelin kılıf ve aksonun tam ayrılması vardır. Fizyolojik olarak, sinirde, şiddetli bir hasar halinde tam distal Wallerian dejenerasyon oluşur. Böylece, lezyonun hemen distalinde görülen tam bir motor, duyu ve otonomik fonksiyon kaybı görülür. Aksonotmetik yaralanmalarda, sağlam olan endonöral tüpler boyunca miyelin kılıf oluşumu ve aksonal büyümeyle birlikte kendiliğinden rejenerasyon görülür. Fonksiyonların geri dönmesi, son organ ve lezyon arasındaki mesafeye, hastanın yaşına ve rejenerasyon miktarına ki, "bu ortalama 1-2 mm / gündür" bağlıdır. Klinik değerlendirmenin başında daha ciddi sinir hasarları ile karışabilir. Bu tip hasar, iskelet kırıkları, orta derecede çekmeler, kompresyon ve injeksiyon yaralanmalarıyla birlikte görülür. Eğer aksonotmezis, komplet sinir yaralanmasına neden olmuş ise öykü, klinik ve elektrofizyolojik izlemler tanıya yardımcı olacaktır (68,70).

2.1.2.0.2. NÖROTMEZİS

Sinirin tam anatomik olarak kesilmesi yada sinir ve bağ dokusu elemanlarının spontan iyileşme ile uyuşmayan boyutlarda hasarıdır. Cerrahi onarım olmaksızın iyileşmesi mümkün değildir (70). Klinik ve EMG görünümü aksonotmezisle aynı olabilir ve motor, duyu, otonomik fonksiyonların tam kaybı ve distal denervasyonu içerir. Sinir tam ayrıldığında proksimal uçta aksonal rejenerasyon bir nöroma oluşturur. Bu tip hasarın yaygın nedeni laserasyon ve direk mermi yaralanmasıdır. Ayrıca; ciddi ezilme, traksion, kimyasal madde injeksiyonu ve iskemik yaralanma da nörotmezisle sonuçlanabilir. Bir nörotmetik lezyonda, sinir fonksiyonlarını iyileştirmek istiyorsak direk onarım gerekir.

Prognoz; hastanın yaşına, paralizinin süresine, lezyonun seviyesine, hasarlanmış sinire, cerrahinin yapıldığı zamana ve tekniğe bağlıdır. Tam fonksiyonel iyileşme beklenmez (69).

Yüksek hızlı mermi yaralanmaları, yaraladığı brakial pleksusta nörotmezis yaparken komşu yapılarda vurucu yansıyan etkisinden dolayı nöropraksi ve

aksonotmezise neden olabilir. Kısa süreli kompressif uygulamalar sinirde nöropraksik bir hasar oluştururken, daha ciddi ve uzun süren kompressif uygulamalar nörotmezise neden olur (68).

2.1.2.1. SUNDERLAND SINIFLAMASI

1951 yılında Sunderland, sinirde meydana gelmiş olan hasarın derecesini temel alan anatomik içerikli ve beş dereceden oluşan sınıflamasını önermiştir (68,69).

Her iki sistemde de temel; periferik sinirlerin anatomisinde ve bağ dokuları olan epinöriyum, perinöriyum, endonöriyum ve nöral elementlerdeki hasarın derecesidir (Tablo 1). Her iki uygulamada da hasarın derecesi, klinik semptomlarla doğrulanmalıdır. Bununla birlikte nöral hasarın net sınıflaması genellikle mümkün değildir. Bu ayırım sadece, laboratuvar deneylerinde yapılabilir.

Sunderland	Tanımlama	Seddon
Derece – 1	Aksonal iletimin kaybı	Nöropraksi
Derece – 2	Sağlam endonöriyumla birlikte, akson devamlılığının kaybı	Aksonetmezis
Derece – 3	Sağlam perinöryumla birlikte, sinir liflerinin (akson ve kılıfı) kesilmesi	Aksonetmezis (3.°hafif) Nörotmezis (3.° ciddi)
Derece – 4	Perinöryum ve fasiküler devamlılığının kaybı	Nörotmezis
Derece – 5	Tüm sinir kökünün devamlılığının kaybı	Nörotmezis

Tablo 1 (68,69).

2.1.2.2. DİĞER YARALANMALAR

2.1.2.2.0. TRAKSİYON YARALANMALARI

Bir sinir perinöriyumunun, gücünün ötesinde bir çekilmeye uğramasıyla oluşur. Bu tip yaralanma daha çok omuz yaralanmalarında görülür. Sinirde nöropraksi, aksonotmezis, ve nörotmezisin tamamı görülebilir. Bazen de sinir kökleri spinal korttan kopabilir (70).

2.1.2.2.1. YÜKSEK VOLTAJ ELEKTRİK YANIKLARI

Bu tür kazalarda, ciddi cilt ve derin doku yanıkları oluşur ve sinirdeki hasarda çok yoğundur. Akım periferik sinirler boyunca santral hücreye gider ve burada hasar oluşturur ki bu da rejenerasyon şansını azaltır (70).

2.1.2.2.2. KOMPRESYON VE İSKEMİK YARALANMALARI

Hematom formasyonu ve kemik tarafından sıkıştırma gibi bir çok mekanizma ile oluşabilir. Eğer kompresyon hafif ve kısa süreli ise sinirde sadece nöropraksi veya hafif derecede aksonotmezis rejenerasyonla birlikte görülür. Eğer kompresyon uzun süreli ise sinirdeki yaralanma ciddi rejenerasyonsuz aksonotmezis tarzındadır ve nöroma oluşabilir. Uç vakalarda sinirde tam kesilme olabilir. Genellikle, fasiküler anatomi korunmuştur ve eğer lokal sorun ortadan kaldırılırsa sinir kendiliğinden iyileşecektir (70).

2.1.3. PERİFERİK SİNİRDE ONARIM TEKNİKLERİ

Sinir onarım teknikleri çeşitli aşamalardan sonra, aşağıdaki seçeneklerle tamamlanmıştır. Bu seçeneklerin hepsinin avantaj ve dezavantajları vardır. Bu nedenle bütün klinik durumlarda en iyi olan bir onarım seçeneği yoktur (5).

2.1.3.0. UÇ - UCA ONARIM

- **2.1.3.0.0. EPİNÖRAL ONARIM**
- **2.1.3.0.1. FASİKÜLER ONARIM**
  - **2.1.3.0.1.0. İNTERFASİKÜLER ONARIM**
  - **2.1.3.0.1.1. GRUP FASİKÜLER ONARIM**
- **2.1.3.0.2. SİNİR GREFTLERİ**

2.1.3.1. UÇ - YAN ONARIM

2.1.3.0. UÇ - UCA ONARIM

2.1.3.0.0. EPİNÖRAL ONARIM

Epinöral onarım, periferik sinir onarımında yıllardır ve günümüzde de sık kullanılan standart bir metoddur. Epinöral onarım tekniği halen kullanılan metodlardan en az karmaşık olanıdır. Fakat yine de büyütme ve dikkatli uygulama mutlaka gereklidir.

Standart epinöral onarım şu şekilde yapılır; sinir uçları etraf dokudan sinire doğru atravmatik bir şekilde diseke edilir. Epinöral onarımda sinir uçlarının hazırlanması en önemli basamaktır. Sinir uçları sinir aksına dik bir şekilde ve aynı hizada kesilmelidir. Bu işlem, Viktor Meyer sinir tutucu ve bıçağı ile yapılabilir (Şekil 8). Yumuşak ve deforme olabilen sinir, böylece sıkı kaymayan bir doku olur. Sinir uçlarını keserken keskin bir bıçak kullanılmalı ve bu işlem bir kerede yapılmalıdır. Böylece, uzunluğuna seyreden epinöral damarların ve fasiküllerin dizilimi mümkün olan en iyi pozisyonda sağlanmış olur.

Sinirin iki ucu daha sonra en az gerginlik olacak şekilde karşı karşıya getirilir. Epinöral kenarlar mikro forsepsle tutulur. Cerrah 180 derece ara ile 2 adet 8-0 naylon sütürü epinöriyumun tüm katlarına alttaki fasikülleri yaralamadan yerleştirir. Sütürler sinirin düz uçları birbirine hafifçe temas edecek şekilde dikkatlice bağlanır; bu sütürlerin birer uçları diğer sütürleri atarken gerekecek olan rotasyonlara müsade etmesi için uzun bırakılmalıdır. Eğer bu iki adet 8-0 sütürlerle onarım yeri bir arada tutulamıyorsa, onarım yerinin gergin olduğu ve greft gerektiği düşünülmelidir. Daha sonra sinirin kalınlığına göre iki veya üç tane 9 – 0 veya 10 – 0 naylon sütürler onarım yerinin anterior ve posterior epinöriyumuna konur (Şekil 9).

Yaranın kapatılmasından sonra, ekstremite 3-4 hafta atele alınır. Eğer sinir uçlarını bir araya getirmek için eklem fleksiyonu gerekli olmuş ise eklem atel kaldırıldıktan sonra haftada 10 – 15 derece olacak şekilde ekstansiyona yavaş yavaş getirilmelidir (5).

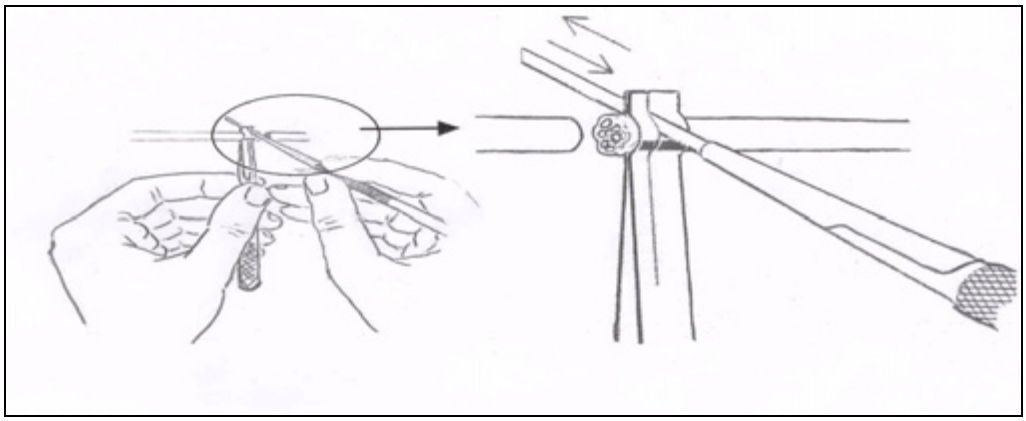

Şekil 8. Viktor Meyer sinir tutucu ve bıçağı.

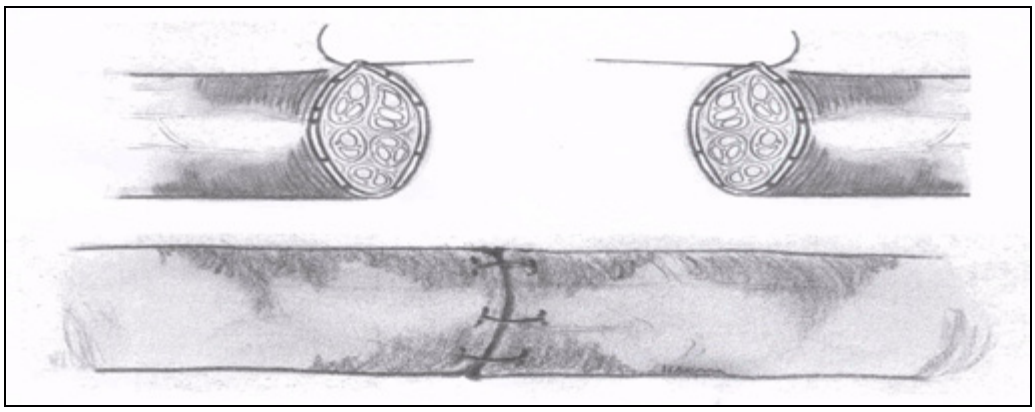

Şekil 9. Epinöral onarım.

2.1.3.0.1. FASİKÜLER ONARIM

Fasiküler onarımda, fasiküller tek tek perinöriyuma konan sütürlerle birleştirilirler. Daha yaygın olan grup fasiküler onarımda, birbirine komşu, bitişik fasiküller, gruplar halinde karşı karşıya getirilirler. Onarımın bu tipinde sütürler interfasiküler epinöriyuma yerleştirilir.

Fasiküler onarım, birkaç tane geniş fasikülü olan sinirlerde çok yararlıdır. Fakat iyi bir büyütme ve mikro aletler gerektirir (5). Sinir uçları izole edildikten sonra yüzeyel epinöral tabaka bir insizyonla sinir ucunun birkaç mm gerisinden çevresel olarak bir mikro makas ve mikro forseps yardımı ile kesilerek hazırlanır. Daha sonra her bir fasikül etraf bağ dokusundan serbestleştirilir. Bu diseksiyon normal sinir dokusunda yapılır. Fibrotik, sinir uçları kötü görünümlü fasiküller normal sinir liflerine ulaşıncaya kadar kesilmek zorundadır. Fasikülün sadece birkaç mm'si diseke edilir. Aşırı diseksiyon sinir içinde skar oluşumuna neden olur. Daha sonra proksimal ve distal uçlar uygun pozisyonda karşı karşıya getirilir. Sütür perinöriyumu tam kat almalı

ve fasiküler dokuya çok az penetre olmalıdır (Şekil 10). Yumuşak fasiküler içerikler sıklıkla perinöriyumdan dışarı çıkar ve bunlar sütürlemeden önce kırpılarak düzleştirilmelidir.

Eğer polifasiküler bir sinirin her bir fasikülü bu şekilde onarılırsa onarım bölgesinde fazla miktarda sütür materyali kalır, bu nedenle en iyisi her bir motor dalı perinöral tamirle, geri kalan duyu fasiküllerini de bir veya iki grup halinde onarmaktır.

Her iki tip onarımdan sonra, ekstremite 4 hafta için atele alınır ve aktif, pasif egzersizlere atel çıkarıldıktan sonra başlanır (5).

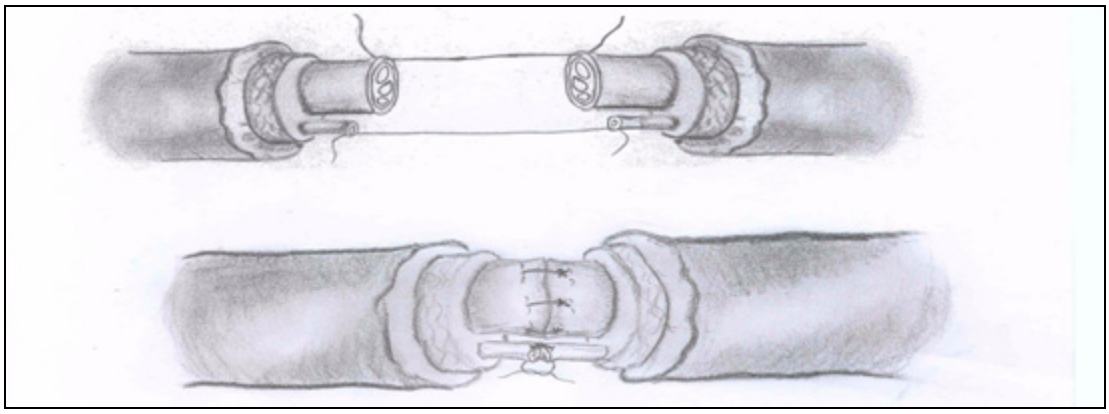

Şekil 10. Fasiküler onarım.

2.1.3.0.2. SİNİR GREFTLERİ

Sinir greftlerinin kullanımı, Millesi ve Samii tarafından popülarize edildi (5,16,71). Sinir greftlerinin temel endikasyonu, sinirin iki ucu arasında bir defekt olduğu durumlardır. Sinir grefti gerektiren defektin uzunluğu konusunda hala tartışmalar vardır. Periferik sinir cerrahlarının çoğu 4 cm yada daha fazla defektin olduğu durumlarda greft ile onarım yapılması konusunda görüş birliği içindelerken, Millesi, 2 cm ve üzerindeki defektlerin uç - uca onarımında oluşan gerginliğin kabul edilemiyeceğini, bu nedenle de 2 cm ve üzerindeki defektlerde greft ile onarım yapılmasını önerir. Anatomik yerine göre bazen 0,5 cm'lik bir defektte bile greft kullanmak gerekebilir.

Gecikmiş durumlarda, neredeyse daima interfasiküler sinir grefti uygulanır. Bu prosedür uygulanmadan önce başarılı bir tedavi için yara fibrotik dokulardan temizlenmeli, yumuşak dokular sağlıklı ve vaskülarize olmalıdır.

İdeal sinir grefti, sinir fasiküllerinin kesilen yüzlerini mutlaka örtmelidir (5). İnce kutanöz sinirler greft için idealdirler. Ancak tek başlarına ana bir sinir ucunu kapatamazlar. Bu nedenle bir çok kutanöz sinir grefti kullanmak gerekebilir. Ulnar sinir gibi ana bir sinirin tamamı greft olarak kullanıldığında kesilen bölge yüzeyini kaplayacaktır ancak sıklıkla santral nekroz ve fibrozis oluşur (72). Bu yüzden kritik çap 2-5 mm'den az olmalıdır. Sinir grefti kanlanması olmayan bir dokudur. Yaşamak ve Wallerien dejenerasyon için mutlaka revaskülarize olmalıdır. Başlangıçta beslenme sinir yatağındaki dokulardan diffüzyonla sağlanır. Bir hafta sonra damarlar sinir uçlarından ve özellikle sinir yatağından içeri doğru ilerler.

Son yapılan çalışmalarda; aksonların gergin olmayan iki anastomoz bölgesinden, orta yada ciddi derecede gergin olan tek anastomoz bölgesine göre daha iyi geçtiklerini göstermiştir (73). Anastomoz bölgesindeki gerginlik, yetersiz sonuç ve aksonal yeniden büyümenin engellenmesine neden olan sütür hatlarındaki fibröz doku proliferasyonu ile sonuçlanır.

Greft yerleştirildikten sonra yara kapatılır ve eklem immobilize edilir. Pansumanın kaldırılmasından 2 hafta sonra aktif ve pasif egzersizlere başlanabilir. Sinir grefti en ideal şartlarda yani ekstremite ekstansiyonda, sinir uçları arasındaki mesafe en fazla iken ve ekstremitenin hareketleri esnasında gerginlik olmadan yerleştirilmelidir. Çünkü; immobilizasyon kısa bir süre için gereklidir. Sinir greftleri yataklarındaki damarlardan beslenirler. Bu nedenle bulundukları yataklara ileri derecede bağlıdırlar. Kötü sinir yataklarında vaskülarize sinir greftleri kullanılır.

Sinir greftinde donör olarak en fazla; sural sinir, süperfisial radial sinir, ön kolun medial ve lateral kutanöz sinirleri, uyluğun lateral kutanöz siniri ve kolun medial kutanöz siniri kullanılır (5) (Şekil 11).

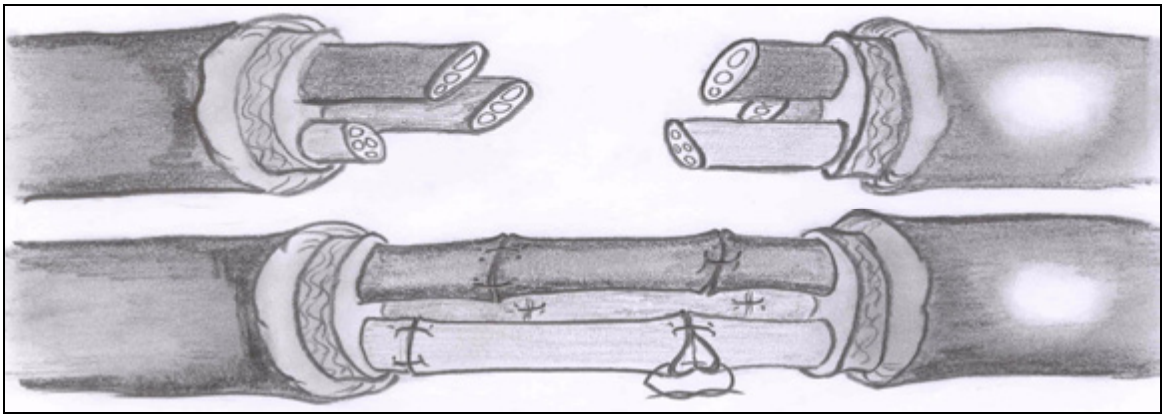

Şekil 11. Fasiküler sinir greftleri.

2.1.3.1. UÇ - YAN SİNİR ONARIMI

Uç - yan onarım; sağlam donör sinirde hasar yaratmaksızın, distal hedef organların reinnervasyonuna izin veren bir tekniktir (18). Periferik sinir yaralanmasından sonra uç - yan onarım, 1800'lü yılların sonlarında, sinir onarımının bir yöntemi gibi ilk olarak klinikte kullanıldı.

1938 Yılında Gatta (23) tarafından yapılan bir çalışmayla sinirde uç - yan onarımın yayınlanmasından sonraki 50 yılda sinirin bu onarım yöntemi konusunda fazla çalışma yapılmamıştır. 1992 yılında Viterbo ve diğer araştırmacılar uç - yan onarım ile ilgili çalışmalara yeniden bir hız kazandırdılar (23). Bu araştırmaların sonucunda, sağlam donör sinirden, hasarlanmış sinirin distal ucuna aksonların rejenerasyonu ve son organdaki reinnervasyonların lateral filizlenme yoluyla olduğu deneysel olarak tespit edilmiştir (18). Buna rağmen klinik olarak reinnerve olan kasların güçlerinin yeterli olmaması nedeni ile cerrahların büyük çoğunluğu uç - yan onarımdan sonraki sinir rejenerasyonuna şüpheli bakmışlardır.

3. AMAÇ

Bu çalışma, proksimal sinir güdüğünün bulunamadığı periferik sinir avülsiyon yaralanmalarında uygulanması düşünülen, hasarlanmış sinirin distal parçasının yanında seyreden sağlam sinire uç – yan onarım tekniğine benzer olup, buradaki fark kesilen sinirin proksimal güdüğünün yanındaki sağlam sinire uç – yan onarım yapılmasıdır. Amacımız kesilen sinirin proksimal güdüğünün uç – yan anastomozunda bu bölgede gelişen olayları ve sağlam sinirde oluşturulan hasarların sinirin proksimal kısmının davranışını nasıl etkilediğini gözlemekti.

Epinöriyumun aksonal ilerleme için bir engel olduğu, karşılaştırmalı yapılan bir çok deneyle gösterilmiştir (17,21,23,24,28). Bu nedenle bizim çalışmamızdaki uç – yan onarımların tamamı, sinir liflerinin teması için sağlam sinirde epinöral pencere açılarak yapıldı.

4. GEREÇ ve YÖNTEM

4.0. Standart Hazırlık

Bu çalışma, İnönü Üniversitesi Tıp Fakültesi laboratuvar hayvanları yetiştirme ve araştırma merkezinde 01 .02. 2000 ile 01. 04. 2000 tarihleri arasında yapıldı. Amacımız, sıçan alt ekstremite periferik sinirlerinde, kesik sinirin proksimal güdüğünün komşu sağlam sinire uç - yan onarımının davranışını araştırmaktı.

Çalışmada, ortalama ağırlıkları 248.8gr olan 29 adet Spragy-Dawley cinsi dişi sıçan kullanıldı. Çalışmada kullanılan araçlar;

Cerrahi için;

-Mikrocerrahi aletleri (Mikro forsepsler,mikro makas, mikro portegü)

-Portegü, penset, kaba makas, doku makası,

-Cerrahi eldiven

-Telden (ataç) hazırlanan ekartör

-15 Nolu bistüri (Aesculap®)

-10/0 Naylon sütür (Doğsan®)

-7/0 vikril (Ethicon®, Johnson & Johnson®)

-6/0 prolen (Ethicon®)

-Heparinli yıkama solusyonu

-Serum fizyolojik

Anestezi için;

-Ketamin® (Ketamin hidroklorid), Rompun® (xylazine hidroklorid)

-5 cc'lik, 10 cc'lik ve insülin enjektörleri

Patoloji için;

-% 10'luk Formol solusyonu

-% 3'lük Glutaraldehit

-Preparatları koymak için kapaklı 5 cc'lik şişeler

Diğerleri;

-Zeiss® marka ameliyat mikroskobu (20 x 5 büyütme altında)

-10^{-3} x gr duyarlı tartı aleti

-Mini buzdolabı,

-Cama yazar, silinemiyen kalem kullanıldı.

Çalışmaya başlamadan önce nelerle karşılaşacağımızı görmek amacıyla her gruptan birer sıçan örnek olması amacıyla opere edildi. Ancak ameliyat sonrası erken dönemde aynı kafese konan sıçanlardan muhtemelen erken uyananın hala anestezi etkisinde olan sıçanın özellikle kanama olan bölgesini yediği ve buna bağlı ölümün olduğu görüldü. Bunun üzerine opere sıçanların erken dönemde tam uyanıncaya kadar en az bir gün ayrı kafeslerde tutulmalarına karar verildi.

Erken ameliyat sonrası dönemde muhtemel ölüm nedenleri arasında olduğu düşünülen beslenme sorunu için de ameliyat sonrasında yaklaşık 10cc serum fizyolojik cilt altına yapıldı. Yine oda ısısının da hem cerrah hem de sıçanlar için yeterli düzeyde tutulabilmesi için sıçanların bulunduğu odaya bir adet elektirikli radyatör kondu.

Karşılaşılan sorunlardan diğeri de, aynı gruptaki sıçanların hangisinin hangi gün opere edildiğini tespit için konulan işaretlerdi. Bu amaçla kulaklarına konulan sütürlerin ve sırtlarına konan farklı renklerdeki boyaların (ojelerin) ileriki günlerde diğer sıçanlar tarafından yendiği görüldü. Bunun üzerine cama yazar silinemeyen kalem ile kuyruklarına işaret konmasına karar verildi ve bunun bu konuda diğerlerinden daha etkili ve pratik olduğu görüldü. Ancak sıçanların kafes içersindeki talaş üzerinde gezinmelerine bağlı sürtünmeyle bu işaretlerin de zamanla kaybolduğu fark edildi. Bunun üzerine bu işaretlerin ortalama 10 günlük aralarla tekrarlanmasıyla bu sorunun da önüne geçildi. Yine alt ekstremiteye yapılan alçıların parmak ucuna kadar uzanması gerektiği aksi takdirde ayakta ödem ve dolaşım bozukluğu olduğu ve sıçanların ayaklarını yedikleri gözlendi. Sonuç olarak, soğuk, anestezi ve birbirlerini yemeleriyle ölen 5 sıçan ve alçı komplikasyonu nedeniyle ayaklarında ödem ve dolaşım bozukluğu olan 4 sıçan çalışmadan çıkarıldı.

Çalışma, 1. grupta dört, 2. grupta altı, 3. ve 4. gruplarda beşer sıçan bulunan 4 gruptan oluşturuldu. Tüm sıçanlarda sağ ekstremite denek, sol ekstremite ise kontrol grubu olarak kullanıldı.

Sıçanlar, üzerleri tel ile kapalı plastik kaplarda bulunduruldu ve beslenmeleri için su ile birlikte standart laboratuar sıçan yiyeceği verildi.

Cerrahi sırasındaki işlemlerde intramusküler (IM), Ketalar (Ketamin hidroklorid 20mg/kg) ve Rompun (xylazine hidroklorid 10 mg/kg) anestezisi yapıldı.

Sakrifizasyon işleminde ise sıçanlar aşırı doz ketamin ile öldürüldüler.

Her iki alt ekstremite proksimal ve posterior bölgelerinin traşlanmasından sonra, sıçanlar 25 x15 x 2 cm boyutlarında hazırlanan tahta üzerine prone pozisyonunda yatırılıp 4 ekstremitesi bez flaster ile yapıştırıldı.

Standart dorsal gluteal yaklaşım ile uyluk posteriorundan yapılan insizyon proksimale uzatılarak cilt geçildi (Resim 1), daha sonra hemstring grup adeleleri arasından künt diseksiyonla geçilerek siyatik sinire ve daha sonra da peroneal ve tibial dallanma bölgesine ulaşıldı (Resim 2).

4.1. Deney Guplarının Oluşturulması

Bütün bu işlemler tüm gruplarda standart olarak uygulandı. Sıçanlar 4 gruba ayrıldı ve 4 farklı işlem uygulandı. Sağ taraflar denek, sol taraflar kontrol gruplarını oluşturdular.

1.GRUP

Denek (Sağ alt ekstremite); siyatik sinir, tibial ve peroneal sinirler de dahil olmak üzere eksplore edildi. ***Peroneal sinir*** siyatik sinirden dallanma yerinin yaklaşık 2 cm distalinden tek hamlede kesildi, daha sonra komşu ***tibial sinirde,*** siyatik sinirden dallanma yerinin 1cm distaline denk gelen bölgeye 2 adet mikro forseps kullanarak epinöriyumun ayrıştırılması ile, yaklaşık 2-3 mm'lik epinöral pencere açıldıktan sonra peroneal sinirin proksimal uç kısmı bu epinöral pencereye 10/0 naylon sütür ile epinöral 3-4 adet sütür konarak uç-yan onarım yapıldı (Şekil 12, Resim 3). Daha sonra adele dokuları yüzeyel olarak 7/0 vikril ile yaklaştırılıp, cilt 6/0 prolen ile kapatıldı ve uzun bacak alçısı uygulandı.



Şekil 12. 1.Grup Denek.

Kontrol (Sol alt ekstremite); siyatik sinir, tibial ve peroneal sinirler de dahil olmak üzere eksplore edildi. Daha sonra ***tibial sinirde,*** tibial ve peroneal dallanma yerinin 1cm distaline denk gelen bölgeye 2 adet mikro forseps kullanarak epinöriyumun ayrıştırılması ile epinöriyumda, yaklaşık 2-3 mm'lik epinöral pencere açıldıktan sonra bu bölgeye 10/0 naylon sütür ile 3-4 adet epinöral sütür kondu (Şekil 13) ve daha sonra adele dokuları yüzeyel olarak 7/0 vikril ile yaklaştırılıp, cilt 6/0 prolen ile kapatıldı. Alçı uygulanmadı.



Şekil 13. 1. Grup Kontrol.

2.GRUP

Denek; siyatik sinir, tibial ve peroneal sinirler de dahil olmak üzere eksplore edildi, ***peroneal sinir*** tibial sinir ile dallanma yerinin yaklaşık 2 cm distalinden tek hamlede kesildi, daha sonra komşu ***tibial sinir*** peroneal sinirden ayrılma yerinin 1cm distalinden tek hamlede kesildi ve hemen arkasından tibial sinir uçları 10/0 naylon sütür ile 3-4 adet epinöral sütür konarak uç - uca onarım yapıldı. Daha sonra bu onarım yerinin yaklaşık 1 cm distaline 2 adet mikro forseps kullanılarak epinöriyumun ayrıştırılması ile yaklaşık 2-3 mm'lik epinöral pencere açıldıktan sonra peroneal sinirin proksimal uç kısmı bu epinöral pencereye 10/0 naylon sütür ile 3-4 adet epinöral sütür konarak uç - yan onarım yapıldı (Şekil 14).

Daha sonra adele dokuları yüzeyel olarak 7/0 vikril ile yaklaştırılıp, cilt 6/0 prolen ile kapatıldı ve uzun bacak alçısı uygulandı.



Şekil 14. 2. Grup Denek.

Kontrol; siyatik sinir, tibial ve peroneal sinirler de dahil olmak üzere eksplore edildi, daha sonra ***tibial sinir***, peroneal sinirden ayrılma yerinin 1cm distalinden tek hamlede kesildi ve hemen arkasından tibial sinir uçları 10/0 naylon sütür ile 3-4 adet epinöral sütür konarak uç - uca onarım yapıldı. Daha sonra bu onarım yerinin yaklaşık 1 cm distaline 2 adet mikro forseps kullanılarak epinöriyumun ayrıştırılması

ile yaklaşık 2-3 mm'lik epinöral pencere açıldıktan sonra bu epinöral pencereye 10/0 naylon sütür ile 3-4 adet epinöral sütür kondu (Şekil 15).

Daha sonra adele dokuları yüzeyel olarak 7/0 vikril ile yaklaştırılıp, cilt 6/0 prolen ile kapatıldı ve uzun bacak alçısı uygulandı.

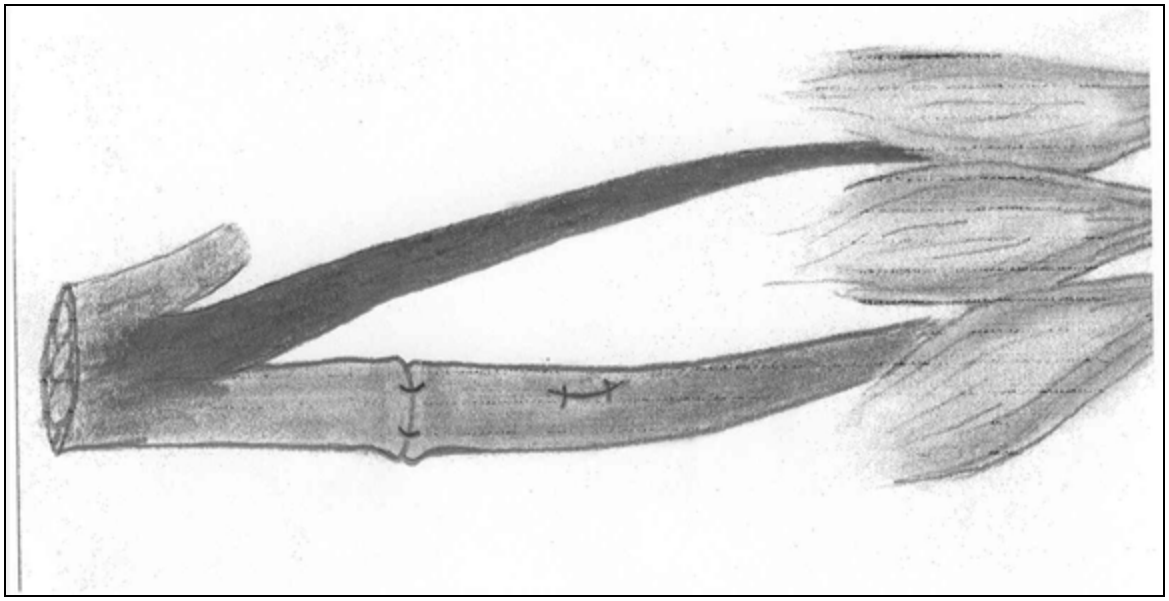

Şekil 15. 2. Grup Kontrol.

3.GRUP

Denek; siyatik sinir, tibial ve peroneal sinirler de dahil olmak üzere eksplore edildi. ***Peroneal sinir*** yaklaşık 2 cm distalden tek hamlede kesildi, daha sonra komşu ***tibial sinir,*** peroneal sinirden ayrılma yerinin 2 cm distalinden tek hamlede kesildi ve hemen arkasından ***tibial sinir*** uçları 10/0 naylon sütür ile 3-4 adet epinöral sütür konarak uç - uca onarım yapıldı. Daha sonra bu uç - uca onarım yerinin yaklaşık 1cm proksimaline 2 adet mikro forseps kullanarak epinoriyumun ayrıştırılması ile yaklaşık 2-3 mm'lik epinöral pencere açıldıktan sonra peroneal sinirin proksimal uç kısmı bu epinöral pencereye 10/0 naylon sütür ile 3-4 adet epinoral sütür konarak uç-yan onarım yapıldı (Şekil 16).

Daha sonra adele dokuları yüzeyel olarak 7/0 vikril ile yaklaştırılıp, cilt 6/0 prolen ile kapatıldı ve uzun bacak alçısı uygulandı.



Şekil 16. 3. Grup Denek.

Kontrol; siyatik sinir, tibial ve peroneal sinirler de dahil olmak üzere eksplore edildi. Daha sonra ***tibial sinir***, peroneal sinirden ayrılma yerinin 2 cm distalinden tek hamlede kesildi ve hemen arkasından tibial sinir uçları 10/0 naylon sütür ile 3-4 adet epinöral sütür konarak uç - uca onarıldı. Daha sonra bu uç - uca onarım yerinin yaklaşık 1cm proksimaline, 2 adet mikro forseps kullanarak epinöriyumun ayrıştırılması ile yaklaşık 2-3 mm'lik epinöral pencere açıldıktan sonra bu epinöral pencereye 10/0 naylon sütür ile 3-4 adet epinöral sütür kondu (Şekil 17).

Daha sonra adele dokuları yüzeyel olarak 7/0 vikril ile yaklaştırılıp, cilt 6/0 prolen ile kapatıldı ve uzun bacak alçısı uygulandı.



Şekil 17. 3. Grup Kontrol.

4.GRUP

Denek; siyatik sinir, tibial ve peroneal sinirler de dahil olmak üzere eksplore edildi. ***Peroneal sinir*** yaklaşık 2 cm distalden tek hamlede kesildi. Daha sonra ***tibial sinirde,*** dallanma yerinin 1cm distaline 2 adet mikro forseps kullanılarak epinöriyumun ayrıştırılması ile yaklaşık 2-3 mm'lik epinöral pencere açıldıktan sonra ***peroneal sinirin*** proksimal uç kısmı bu epinöral pencereye 10/0 naylon sütür ile 3-4 adet epinöral sütür konarak uç - yan onarım yapıldı ve daha sonra ***tibial sinirin***, peroneal sinirden ayrılma yerinin 2 cm distaline veya uç - yan onarım yerinin 1 cm distaline denk gelen bölgesinden yaklaşık 1 cm uzunluktaki sinir dokusu rezeke edildi ve uçlar serbest bırakıldı (Şekil 18).

Daha sonra adele dokuları yüzeyel olarak 7/0 vikril ile yaklaştırılıp, cilt 6/0 prolen ile kapatıldı. Alçı yapılmadı.



Şekil 18. 4. Grup Denek.

Kontrol; siyatik sinir, tibial ve peroneal sinirler de dahil olmak üzere eksplore edildi, daha sonra ***tibial sinirin*** peroneal sinirden ayrılma yerinin 1 cm distaline 2 adet mikro forseps kullanılarak epinöriyumun ayrıştırılması ile yaklaşık 2-3 mm'lik epinöral pencere açıldıktan sonra bu epinöral pencereye 10/0 naylon sütür ile 3-4 adet epinöral sütür kondu ve daha sonra da tibial sinirin, peroneal sinirden ayrılma yerinin 2 cm distaline veya uç - yan onarım yerinin 1 cm distaline denk gelen bölgesinden yaklaşık 1cm uzunluktaki sinir dokusu rezeke edildi ve uçlar serbest bırakıldı. Daha sonra adele dokuları yüzeyel olarak 7/0 vikril ile yaklaştırılıp, cilt 6/0 prolen ile kapatıldı (Şekil 19). Alçı yapılmadı.



Şekil 19. 4.Grup Kontrol.

Sıçanların bulundukları kafeslere grup numaraları ve kuyruklarına da silinemeyen kalem ile ilgili grubun kaç numaralı deneği olduğu çizgi çizilerek işaretlendi. Ameliyat sonrası cilt altına yaklaşık 10 cc serum fizyolojik anesteziden uyanma döneminde beslenme amaçlı verildi ve ameliyat sonrası ilk iki gün ayrı kafeslerde bekletildi.

Çalışmaya başlamadan önce yapılan deneme çalışmalarındaki gözlemlerde, 7. günde açılan alçılarda sinirde, onarım bölgelerinde hasar olmaması üzerine çalışmadaki alçıların postoperatif 7. günde çıkarılmasına karar verildi.

4.3. Değerlendirme

Sıçanlar sinir rejenerasyonu için ortalama 2 ay süreyle takip edildiler. Takip sonunda;

1 - Tüm deneklerin her iki alt ekstremitelerine EMG'leri yapıldı,

2 - Her gruptan birer örneğin alt ekstremitelerinin düz röntgenleri, mamografiyle eşit uzaklık ve dozda çekildi,

3 - Bu düz röntgenleri spektrofotometreyle değerlendirildikten sonra sıçanlar sakrifiye edildiler.

4 - Daha sonra her gruptan birer örneğin tibialarının proksimal ve distallerine kemik dansitometresi yapıldı.

Tüm deneklerin;

5 - 1. ve 5. parmak pulpalarının yüzey ve hacimleri,

6 - Kruris anterior adele ağırlıkları,

7 - Kruris posterior adele ağırlıkları,

8 - Tibia + Fibula ağırlıkları,

9 - Ayak ağırlıkları ölçüldü.

10 - Son olarak da ışık ve elektron mikroskopik değerlendirme için sinir, kas, kemik ve cilt örnekleri alındı.

Daha sonra elde edilen verilerin tamamı, karşılaştırılması düşünülen parametreler şeklinde, tüm gruplarda;

-1. ve 5. parmak pulpa alanları,

-1. ve 5. parmak pulpa hacimleri,

- Kruris anterior adele grubu ağırlıkları,

- Kruris posterior adele grubu ağırlıkları,

- Tibia + Fibula ağırlıkları,

- Ayak ağırlıkları,

- Peroneal ve tibial sinir iletim hızları (latans),

Yukardaki tüm parametrelerin her grupta denek – kontrol karşılaştırmaları sırasıyla; mm^2, mm^3, gr ve msn cinsinden, denek ve kontrol grupları da karşılaştırılabilecek şekilde bilgisayar ortamında SPSS-8,0 istatistik programında yazıldı.

Önce tüm parametrelerin 4 grup içinde de aritmetik ortalamaları ve standart sapmaları hesaplandı.

Daha sonra her grup içindeki tüm parametrelerin, denek, kontrol karşılaştırmaları, Mann-Whitney U testi ile yapıldı. İstatistiksel olarak farkın anlamlı olması için “ p “değeri $< 0,05$ kabul edildi.

Yine önce her bir parametrenin 4 grup içinde aynı anda değerlendirilmesi Kruskal-Wallis testi yapıldı. Bu değerlendirme sonrasında istatistiksel olarak anlamlı olan parametrelerin hangi gruplar arasında olduğunu tespit etmek içinde grupların tek tek karşılaştırılması ve son olarak da her parametrenin denek – kontrol farklarının değerlendirilmesi yine Mann-Whitney U testi ile yapıldı.

4.3.0. Elektrofizyolojik Değerlendirme

Toplam 20 adet sıçan anestezisiz 30 x 20 x 2 cm boyutlarındaki tahta plaka üzerine tüm ekstremitelerinden tespit edilerek Dantec Cantata® EMG aleti ile iğne EMG'si uygulandı.

Uç – yan onarımın proksimaline, siyatik sinirin olduğu düşünülen anatomik bölgeye 1 adet stimülasyon elektrodu yerleştirildikten sonra, uç – yan onarımın distalinde kruris anterior ve posterior adele gruplarına " tibialis posterior ve peroneal sinirlerin anatomik seyir bölgelerine" birer tane kayıt elektrodu yerleştirerek proksimalden uyarı verilip distalden kayıt alındı. Bu işlem ile sinirlerde, latans ve amplitüd, kaslarda ise müp ve spontan aktivasyonlar değerlendirildi (Tablo 1, 2, 3, 4)

İğne EMG'si ile yapılan ölçümlerde elde edilen spontan aktivite ve latans değerlerine güvenilirken, amplitüd değerleri daha az güvenilirdir. Müp özellik incelemesi ise yapılmadı.

Spontan aktivite;

Sinirdeki dejenerasyon sonucu kasta ortaya çıkan aktivitedir.

Latans;

Elektrik uyarının verildiği noktadan, uyarının kasa kadar ulaşması için geçen süredir. Bu süreye sinirdeki ileti, motor son plaktaki gecikme ve kasta kasılma süresinin eklenmesi gerekir. Son iki bileşen ihmal edilebilir. Normalde mesafe ile bu iletinin ilişkilendirilmesi gerekir. Bu nedenle biz de sıçanlarda hep aynı mesafeden (ortalama 40 mm) uyarmaya çalıştık.

Çalışmaya başlamadan önce 10 adet sıçanda kontrol sinir iletisi (latans) değeri üst sınırı 2 msn olarak bulundu.

Bunlara göre;

1 - Spontan aktivite ile sinirde dejenerasyon olduğu kabul edildi.

2 - İnterferens "istemli kasılma" değerlendirmesi sıçanın ayağına dokunularak yapıldı ve 4 gruba ayrıldı.

1 - hiç kasılma yok,

2 - tek osilasyon,

3 - seyrelme,

4 - tam kasılma.

3 – Normal değeri çalışmaya başlamadan önce yapılan kontrol

ölçümleriyle 2 msn bulunan latans, bu değerin üzerinde patolojik kabul edildi. 5 –6 msn ve daha fazla latans değerleri çok daha fazla patolojik kabul edildi ve rejenerasyonun olmadığı şeklinde değerlendirildi.

Bu 3 parametre ile değerlendirilen rejenerasyon dereceleri;

0- Spontan var, hiç kasılma yok, latans alınamadı.
1- Spontan var, tek osilasyon, latans 5 – 6 msn gibi çok uzamış.
2- Spontan var, seyrelme, latans 5 – 6 msn gibi çok uzamış.
3- Spontan var, seyrelme, latans 2 – 5 msn arasında.
4- Spontan yok / var, tam kasılma var, latans 2 msn ve altında.

Buna göre rejenerasyon dereceleri; 0 – yok, 1 – minimal, 2 – orta, 3 – iyi, 4 – tam olarak isimlendirildi.

4.3.1. TROFİ DEĞERLENDİRMELERİ

4.3.1.0. SİNİR KESİLMESİNE BAĞLI TROFİ DEĞİŞİKLİKLERİ

4.3.1.0.0. Kas, Tibia + Fibula ve Ayak ağırlıklarının Değerlendirilmesi

Sakrifiye edilen sıçanlar, vücut ağırlıklarının ölçülmesi ve sinirin histolojik değerlendirmesi için çıkarılmasından sonra, uyluktan gelen adeleler tibiaya yapışma yerlerinden ayrıştırıldı. Daha sonra diz ve ayak bileğinden dezartiküle edildi. Kruris anterior ve posterior adeleleri subperiostal olarak çıkarılıp ayrı ayrı 10^{-3} x gr duyarlıklı tartı aletiyle ağırlıkları ölçüldü. Bundan sonra sırasıyla tibia + fibula ve ayak ağırlıkları da aynı tartı aletiyle ölçülüp kaydedildi ve histolojik değerlendirme için % 10' luk formol solusyonuna kondular.

4.3.1.0.1. 1.ve 5. Parmak Pulpa Atrofilerinin Değerlendirilmesi

Periferik sinir tamirinden sonra pulpa atrofilerini değerlendirmek için 1. ve 5. parmak pulpalarının yüzey ve hacimleri ölçüldü. Bu işlem için, 1. ve 5. parmaklar tırnak hizasından transvers olarak kesildi ve lam üzerine balzam ile yapıştırıldı. Daha

sonra elde edilen bu geometrik şeklin, olympus marka mikroskop ve mikrometre ile 4'lük büyütme altında yüksekliği ve çapları ölçüldü (Şekil 20). Elde edilen parametrelerle kesilen parçanın yüzey ve hacimleri, pulpanın bir elipsoidin 1/4'ü olduğu prensipinden yola çıkan, Bora ve arkadaşlarının (75) yayınlanmamış çalışmalarına dayanılarak aşağıdaki formüllerle hesaplandı.

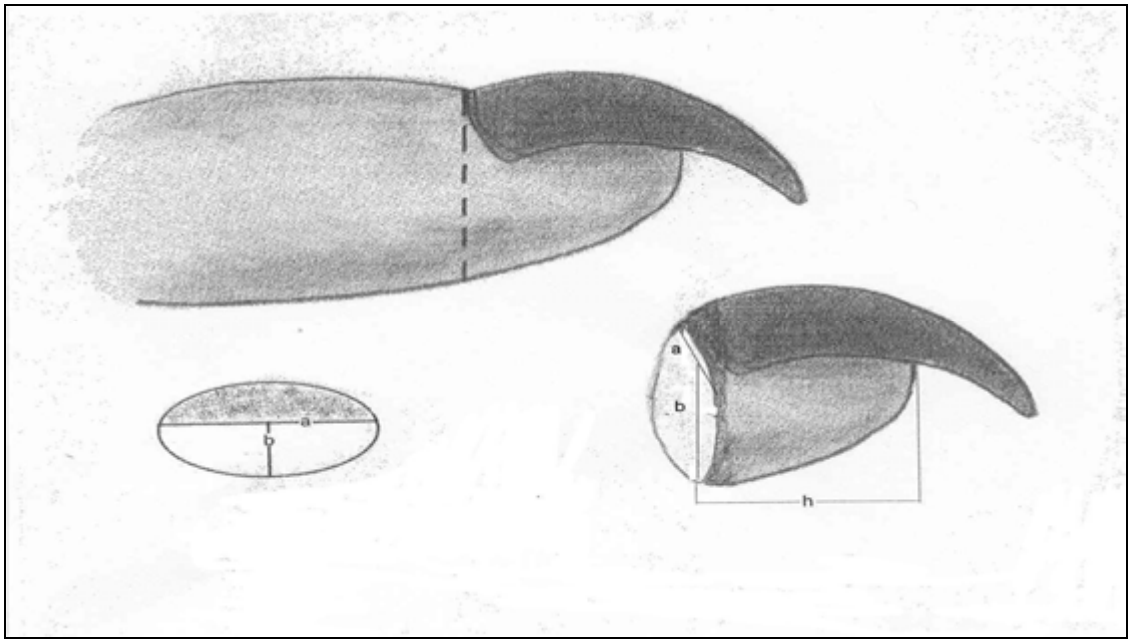

Şekil 20. Sıçan pulpası çap ve yüksekliklerinin görünümü.

Yüzey; 4 . h . a . b . 1/4
Hacim; 4/3 . h . a . b^2. 1/4

4.3.2. Dansitometrik Değerlendirme

Her gruptan birer denekten alınan kruris örnekleri dekalsifiye edilmeden önce standart olarak kruris proksimal ve distal bölümlerinin 1'er cm^2'lik alanlarındaki kemik mineral yoğunluğunu değerlendirmek için dansitometreleri Lunar® marka ölçüm cihazı ile, apendiküler ölçüm programında ölçüldü. Proksimal ve distal ölçüm sonuçları toplanıp kontrol ve denek arasındaki farkları hesaplandı.

4.3.3. Spektrofotometrik Değerlendirme

Sinirde oluşturulan yaralanmadan sonra, kemikte oluşması düşünülen inaktivite atrofisinin röntgendeki ışık geçirgenliğinin artmasıyla ilişkilendirilmesi amaçlandı.

Sıçanlar sakrifiye edilmeden önce, hepsinde standart olarak eşit uzaklık ve dozda (650 mm uzaklık ve 22 kv 100 mA) mamografi cihazında röntgenleri çekildi. Daha sonra grafilerdeki tibialar, spektrofotometre cihazının tüp konulan boşluğuna girecek şekilde mamografi üzerinde standart olarak kesildi (Ekler 1) ve sonra Schmadzu® marka spekrofotometrede 540 nm dalga boyunda kesilen tibiaların ışık geçirgenlikleri ölçüldü.

4.3.4. Histolojik Değerlendirme

Sıçanlar tartıldıktan sonra, prone pozisyonunda aynı insizyon kullanılarak uç - yan onarım bölgesine ulaşıldı. Sinir dokusu, onarım bölgesinin proksimal ve distalinden iki adet forseps yardımı ile tutularak uzunlamasına kesmeye uygun pozisyonda tutuldu. Daha sonra uç - yan anastamoz bölgesini de içine alacak şekilde önce uzunlamasına sonra da proksimal ve distal uçlarından transvers kesildi (Şekil 21). Kesilen sinir dokularının proksimaline sütür bağlanarak işaret kondu. Kesilen parçalardan birisi % 10' luk formaldehit, diğeri de +3 °C'da buzdolabında bekletilen, % 3' lük glutaraldehit solusyonuna kondu. Ayrıca her gruptan birer tane denek, sinirleri uzunlamasına kesilmeden sadece elektron mikroskopik inceleme için % 3' lük glutaraldehit solusyonuna kondu.

Daha sonra, elektron mikroskopik inceleme için %3' lük glutaraldehite konan materyaller soğuk zincirde korunarak 8 – 12 saat içinde ilgili merkeze ulaştırıldı.

Elde edilen örnekler histolojik değerlendirme için aşağıdaki işlemlerden geçirildi.

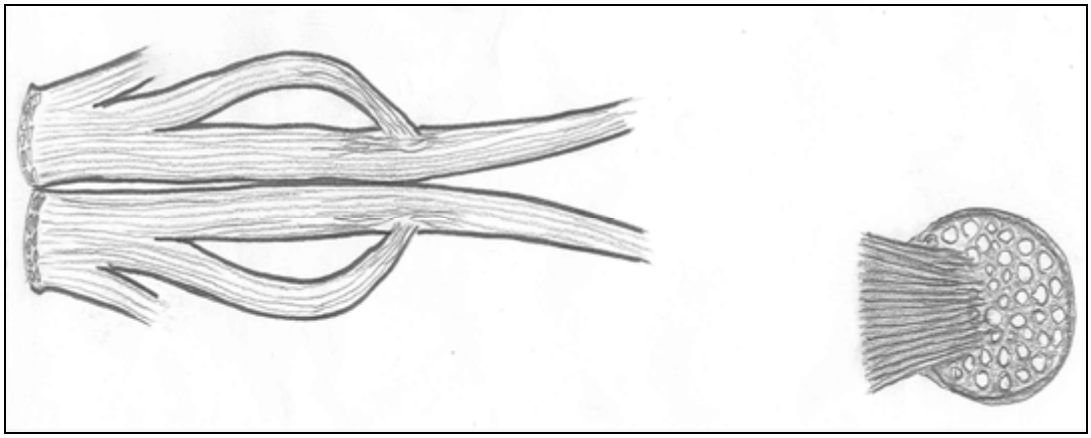

Şekil 21. Uç – yan onarım yapılmış periferik sinirin longitidünal kesitinin ve uç – yan onarım bölgesinden alınan dik kesitin şematize görünümü.

4.3.4.0. İnönü Üniversitesi Tıp Fakültesi Patoloji A.D.

Biopsi örneklerinin alınmasında sırasıyla şu işlemler yapıldı. % 10'luk formalin ile tespit edilmiş sinir, kas, cilt, kemik örnekleri artan derecede alkol dehidrasyonu, ksilolde şeffaflandırma ve parafine gömme işlemi ile bloklanarak rotary mikrotonla beşer mikrotonluk seri kesitler yapıldı. Kemik biopsileri % 10'luk nitrik asit solusyonunda dekalsifiye edildikten sonra doku takip işlemine alındı.

Alınan tüm kesitler hematoksilen eozin boyama yöntemi ile boyanarak ışık mikroskobunda incelendi. Sinir kesitleri için ayrıca Holmes özel boya yöntemi uygulandı.

4.3.4.1. Çukurova Üniversitesi Tıp Fakültesi Patoloji A.D.

Her gruptan birer tane sıçanın sinirleri uzunlamasına kesilmeden bütün olarak ışık ve elektron mikroskobik değerlendirmeler için aşağıdaki aşamalardan geçirildi.

1-% 10 formaldehit tespitli parafin kesitler, Hematoksilen – Eozin, Loksol fast blue-PAS ve Bielschowsky – retikülin ile boyandı ve ışık mikroskopunda (Nikon) incelendi.

2-%3 Glutaraldehit tespitli dokular; bir saat bu solusyonda tespit edildi. Daha sonra bu dokular 1 mm^3'lük parçalara bölündü ve % 3 glutaraldehit solusyonunda üç saat daha bekletildi. Doku parçaları tampon solusyonda bir gece yıkandı. Daha sonra Millonig fosfat tampon ile hazırlanan % 1'lik Osmium Tetraoksit solusyonunda iki saat 2. kez tespit edildi. Dokular derecesi giderek artan etil alkolden geçirilerek dehidrate edildi ve epoksi resin içine gömüldü.

a- 1μ kalınlığındaki kesitler Toluidin blue ile boyandı ışık mikroskobunda incelendi.

b- 500 Angstrom kalınlığında alınan ince kesitler Uronil Asetat ve Kurşun Sitrat ile boyandı. Zeiss EM 900 transmisyon elektron mikroskobuyla incelendi.

5. BULGULAR

5.0. Elektrofizyolojik Bulgular;

1.GRUP

	PERONEAL							TİBİALİS POST.						
	DENEK				KONTROL			DENEK				KONTROL		
No	**İleti**	**Amp.**	**Kas**		**İleti**	**Amp.**	**Kas**		**İleti**	**Amp.**	**Kas**		**İleti**	**Amp.**	**Kas**
1	6.4	1	Spt.		1.7	8	N		1.6	2	N		1.5	8	N
2	1.1	10	Spt., syrlm.		1	9	N		1.4	9	N		1.1	12	N
3	1.6	2	Spt., M.; N		1.1	8	N		1.5	6	N		1.6	8	N
4	1.4	1	Spt., İ.A.Y.		1.6	1	N		1.2	0.6	N		1.6	1	N

Tablo 2

Bu grupta sağ peroneal sinirde kesilme olmuş dejenerasyon var. Fakat sinirde çok az da olsa rejenerasyon var. Diğer sinirlerde hasar yok.

2. GRUP

	PERONEAL								TİBİALİS POST.					
	DENEK				KONTROL				DENEK				KONTROL	
No	**İleti**	**Amp.**	**Kas**		**İleti**	**Amp.**	**Kas**		**İleti**	**Amp.**	**Kas**		**İleti**	**Amp.**	**Kas**
1	1.4	10	KBPF		1.2	7	N		1.4	10	PF		1.5	10	KBPF
2	1.1	2	Spt. KBPF		1.2	8	N		1.4	2	Spt, KBPF		1.4	7	N
3	2.0	7	KBPF		1.3	7	Dğrlmd.		1.2	6	KBPF		1.4	3	Dğrlmd.
4	1.7	5	KBPF		1.8	6	N		1.4	10	YYBBGS		1.5	10	N
5	2.7	1.2	Spt, İ.A.Y.		1.4	10	N		2.2	8	GSPF		1.5	3	KBPF
6	1.5	1.2	Spt, İ.A.Y.		1.1	7	N		1.6 Disp.Y.	8	N		1.4	6	N

Tablo 3

Bu grupta sağ peroneal, sağ tibial ve kontrol tibial sinirde hasar var. Fakat hasarlarda özellikle sağ ve kontrol tibial sinirde düzelme iyi, sağ peronealdeki düzelme ise orta derece olarak değerlendirildi.

3.GRUP

	PERONEAL								TİBİALİS POST.					
	DENEK				KONTROL				DENEK				KONTROL	
No	**İleti**	**Amp.**	**Kas**		**İleti**	**Amp.**	**Kas**		**İleti**	**Amp.**	**Kas**		**İleti**	**Amp.**	**Kas**
1	1.7	3	Spt, İ.A.Y.		1.5	5	N		1.4	10	N		1.5	6	N
2	3	0.4	Spt, İ.A.Y.		1.2	5	N		1.4	6	N		1.4	9	N
3	1.8	1.4	Spt, İ.A.Y.		1.4	6	N		1.8	5	N		1.4	7	N
4	1.8	3	Spt, İ.A.Y.		1.4	6	N		1.7	3	N		1.2	5	N
5	2.3	0.6	N		1.3	0.6	N		1.8	1.2	Syrlm		1.3	0.8	N

Tablo 4

Bu grupta; sağ peronealde ve sağ tibialdeki bazı deneklerde hasar var. Kontrol peroneal ve tibial sinirler sağlam, hasarlarda belirgin düzelme var.

4.GRUP

	PERONEAL								TİBİALİS POST.					
	DENEK				KONTROL				DENEK				KONTROL	
No	**İleti**	**Amp.**	**Kas**		**İleti**	**Amp.**	**Kas**		**İleti**	**Amp.**	**Kas**		**İleti**	**Amp.**	**Kas**
1	0	0	Spt. İ.A.Y.		1.4	4	N		1.4	3	KBPF		1.5	1	N
2	3.8	0.8	Spt. İ.A.Y.		1.4	7	N		1.6	1.5	Spt. İ.A.Y.		0	1	N (BB GS)
3	İnex.	0	Spt.		1.8	3.5	N		8.4	1.5	Spt. İ.A.Y.		5.6	0.4	N (Spt. ,T.T. M.G .)
4	2.4	0.8	Spt. (T.T.M.G .)		1.1	2	N		2.8	0.4	Spt. (T.T.M.G .)		1.1	2	N
5	3.6	0.8	Spt. İ.A.Y.		1.2	3	N		2.4	1.5	Spt. İ.A.Y.		1.1	1	N (BB GS)

Tablo 5

Sonuçları en kötü olan grup. Sağ peroneal, sağ tibial ve kontrol tibial sinirdeki bazı deneklerde hasar var. Sağ peronealde düzelme yok gibi, sağ tibialde ve kontrol tibial sinirdeki hasarlılarda rejenerasyonun minimal olduğu görüldü.

Tablo 2, 3, 4, 5'e ait kısaltmalar:

Amp.: Amplitüd, N: Normal, Spt.: Spontan var, B.B.G.S.: Büyük Boylu Geniş Süreli, P.F.: Polifazik, K.B.P.F.: Küçük Boylu Polifazik, G.S.P.F.: Geniş Süreli Polifazik, Y.Y.B.B.G.S.: Yer Yer Büyük Boylu Geniş Süreli, T.T.M.G.: Tek Tük Müp Geçişi, İ.A.Y.: İstemli Aktivasyon Yok, Dğrlmd.: Değerlendirilemedi, Syrlm.: Seyrelme, İnex.: İnexitable, Disp. Y.: Dispers Yanıt

5.1. Spektrofotometrik Ölçüm Bulguları

GRUPLAR	DENEK	KONTROL	FARKLARI	% DEĞİŞİM
1.Grup Denek = 1	1.260	0.625	0,635	% 101
2.Grup Denek = 1	0.584	0.574	0,01	% 1,7
3.Grup Denek = 1	1.080	0.781	0,299	% 38,2
4.Grup Denek = 1	0.820	0.616	0,204	% 33,1

Tablo 6

Bu bulgularla denek olan tibiaların ışığı daha fazla geçirdikleri sonucuna varılabilir.

5.2. Dansitometrik Ölçüm Bulguları

Her gruptan birer tane sıçanın krurislerine kemik dansitometresi uyulandı. Buna göre; cm^2'ye düşen kemik mineral yoğunluğunun gr. cinsinden değerleri; aşağıdaki gibi bulundu.

GRUP ADI	YÖN	1.BÖLGE(PROKS.) BMD (gr/cm^2)	2.BÖLGE(DİSTAL) BMD (gr/cm^2)
1.Grup	**Denek**	**0.094**	**0.140**
1.Grup	Kontrol	0.101	0.081
2.Grup	**Denek**	**0.110**	**0.137**
2.Grup	Kontrol	0.082	0.116
3.Grup	**Denek**	**0.079**	**0.122**
3.Grup	Kontrol	0.079	0.112
4.Grup	**Denek**	**0.127**	**0.084**
4.Grup	Kontrol	0.117	0,087

Tablo 7

Grup Adı	Denek(proksimal+ distal) (gr/cm^2)	Kontrol(proksimal+ distal) (gr/cm^2)	DenekveKontrol farkları (gr/cm^2)	% Değişim
1.Grup Denek= 1	**0,234**	**0,182**	**0,052**	**% 28,5**
2.Grup Denek= 1	**0,247**	**0,198**	**0,049**	**% 24,7**
3.Grup Denek= 1	**0,201**	**0,191**	**0,010**	**% 5,2**
4.Grup Denek= 1	**0,211**	**0,204**	**0,007**	**% 3,4**

Tablo 8

5.3. Kas, Tibia + Fibula ve Ayak Ağırlık Ölçümlerinin Ortalama Değerleri

Uç – yan onarım uygulanan denek ve kontrollerin alt ekstremitelerindeki anterior, posterior adeleler, tibia + fibula ve ayak ağırlıklarının ortalamaları, denek ve kontrol farkları (denek – kontrol) ve % değişim (fark / kontrol) oranları.

Grup Adı	Denek anterior adele grubu (gr)	Kontrol anterior adele grubu (gr)	Denek ve Kontrol farkları	% Değişim
1.Grup Denek = 4	0,274	0,575	- 0,301	- % 52,3
2.Grup Denek = 6	0,500	0,616	- 0,116	- % 18,8
3.Grup Denek = 5	0,320	0,740	- 0,420	- % 56,7
4.Grup Denek = 5	0,360	0,640	- 0,280	- % 43,7

Tablo 9

Grup Adı	Denek posterior adele grubu (gr)	Kontrol posterior adele grubu (gr)	Denek ve Kontrol farkları	% Değişim
1.Grup Denek = 4	1,975	1,950	0,025	% 1,2
2.Grup Denek = 6	1,616	1,483	0,133	% 8,9
3.Grup Denek = 5	1,740	1,600	0,140	% 8,7
4.Grup Denek = 5	0,460	0,860	- 0,40	- % 46,5

Tablo 10

Grup Adı	Denek (Tib+Fib.) (gr)	Kontrol (Tib+Fib.) (gr)	Denek ve Kontrol farkları	% Değişim
1.Grup Denek = 4	0,600	0,600	0	% 0
2.Grup Denek = 6	0,700	0,733	- 0,033	- % 4,5
3.Grup Denek = 5	0,760	0,760	0	% 0
4.Grup Denek = 5	0,680	0,620	0,06	% 9,6

Tablo 11

Grup Adı	Denek Ayak (gr)	Kontrol Ayak (gr)	Denek ve Kontrol farkları	% Değişim
1.Grup Denek = 4	1,200	1,175	0,025	% 2,1
2.Grup Denek = 6	1,333	1,500	- 0,167	- % 11,1
3.Grup Denek = 5	1,340	1,480	- 0,14	- % 9
4.Grup Denek = 5	1,280	1,280	0	% 0

Tablo 12

5.4. 1.ve 5. Parmak Pulpa Ölçüm Bulgularının Ortalamaları

Grup adı	Denek (mm)			Kontrol (mm)		
	Çap(a)	Çap(b)	Yüks.(h)	Çap(a)	Çap(b)	Yüks.(h)
1.Grup, 1.Parmak, Denek=4	1,46	1,715	1,75	1,525	1,55	1,94
1.Grup, 5.Parmak, Denek=4	1,5	2,06	1,785	1,575	2,0	1,81
2.Grup, 1.Parmak, Denek=6	1,5	1,643	1,57	1,603	1,683	1,673
2.Grup, 5.Parmak, Denek=6	1,613	1,923	1,703	1,59	1,833	1,783
3.Grup, 1.Parmak, Denek=5	1,568	1,472	1,792	1,8	1,54	1,532
3.Grup, 5.Parmak, Denek=5	1,524	1,828	1,856	1,72	1,84	1,916
4.Grup, 1.Parmak, Denek=5	1,468	1,668	1,608	1,572	1,62	1,868
4.Grup, 5.Parmak, Denek=5	1,48	1,96	1,66	1,64	2,0	1,724

Tablo 13

5.5. 1.ve 5. Parmak Pulpa Yüzey ve Hacim Ölçümlerinin Ortalamaları, Fark ve % Değişim Bulguları

Grup Adı	Yüzey=4.h.a.b.1/4 (mm^2)				Hacim=4/3.h.a.b^2.1/4 (mm^3)			
	Denek	Kontrol	Fark	%Değişim	Denek	Kontrol	Fark	%Değişim
1.Grup,1.Parmak, Denek=4	4,386	4,629	-0,243	- % 5,2	2,516	2,412	0,104	% 4,3
1.Grup,5.Parmak, Denek=4	5,364	5,612	-0,248	- % 4,4	3,570	3,789	-0,219	- % 5,7
2.Grup,1.Parmak, Denek=6	3,884	4,589	-0,705	-% 15,3	2,100	2,612	-0,512	-%19,6
2.Grup,5.Parmak, Denek=6	5,481	5,162	0,319	- % 6,1	3,684	3,158	0,526	% 16,6
3.Grup,1.Parmak, Denek=5	4,126	4,299	-0,173	- % 4,0	2,020	2,117	-0,097	- % 4,5
3.Grup,5.Parmak, Denek=5	5,313	5,906	-0,593	- % 10	3,125	3,778	-0,653	-%17,2
4.Grup,1.Parmak, Denek=5	3,982	4,818	-0,836	-% 17,3	2,239	2,638	-0,399	-%15,1
4.Grup,5.Parmak, Denek=5	4,824	5,648	-0,824	-%14,5	3,139	3,765	-0,626	-%16,6

Tablo 14

Negatif olan değerler atrofi miktarını göstermektedir.

5.6. Histolojik Bulgular

5.6.0. Işık Mikroskobu Bulguları

İ.Ü.T.F. (İnönü Üniversitesi Tıp Fakültesi) Patoloji A.D.

5.6.0.0. CİLT

Tüm gruplarda ayak dorsallerinden alınan cilt örnekleri histopatolojik açıdan değerlendirildiğinde; birkaç denek ve kontrol cildi harcinde hem gruplar arasında hemde denek ve kontroller arasında belirgin bir atrofiye rastlanmadı (Resim 4).

5.6.0.1. KASLAR

1.GRUP:

Bu grupta sıçanların her iki krurisinin anterior ve posterior adelelerinden alınan biopsilerden yapılan histopatolojik incelemelerde;

Denek anterior adelelerde; bir denek (2.) hariç, diğerlerinde kas hücrelerinde sayıca azalma ve atrofi saptandı.

Denek posterior adele gruplarında; bir denek (2.) hariç herhangi bir atrofi izlenmedi.

Kontrol taraf anterior ve posterior adele gruplarında atrofi izlenmedi.

2. GRUP:

Denek anterior adelelerde; genel olarak, iki denek (1. ve 4.)dışında fokal odakta atrofilere rastlandı.

Denek posterior adelelerde; iki denek (3. ve 4.) dışında atrofiye rastlanmadı.

Kontrol anterior ve posterior adelelerde; normal kas yapısı izlendi (Resim 6).

3. GRUP:

Denek anterior adelelerde; bir denek (5.) hariç, genel olarak hepsinde yaygın atrofi izlendi.

Denek posterior adelelerde; iki denek (3. ve 4.) hariç diğerlerinde fokal odakta atrofi izlendi.

Kontrol anterior adelelerde; normal kas yapısı ve posterior yapılarda, 4. ve 5. denekler dışında fokal odaklarda atrofi izlendi.

4. GRUP:

Denek anterior ve posterior adelelerde; yaygın atrofi izlendi (Resim 5).

Kontrol anterior adelelerde; 3. denek dışında normal kas yapısı izlendi.

Kontrol posterior adelelerde, orta derecede atrofi izlendi.

Tüm bu değerlendirmelerden sonra kaslardaki atrofi miktarlarının sıralaması;

Denek (anterior): Grup **4** > **3 = 2** >**1**

Denek (posterior): Grup **4** ≥ **3** = **2** > **1**

Kontrol (anterior): Grup **4** ≥ **3** = **2** =**1**

Kontrol (posterior): Grup **4** ≥ **3** = **2** > **1** olarak değerlendirildi.

5.6.0.2. KEMİK

Dekalsifiye edilmiş tibialardan alınan örnekler histopatolojik incelendiğinde;

1.GRUP:

Denek; osteosit sayısında ve çapında azalma ile birlikte kortikal incelme izlendi.

Kontrol; normal kemik iliği ve kemik yapısı izlendi.

2.GRUP:

Denek; osteosit sayı ve çapında 1. gruptan biraz daha fazla azalma saptandı.

Kontrol; normal kemik yapısı yanında osteosit sayı ve çapında çok az azalma izlendi.

3.GRUP:

Denek; 2. grupla aynı özelliklere sahip

Kontrol; normal kemik yapısı yanında osteosit sayı ve çapında çok az azalma izlendi.

4.GRUP:

Denek; osteositlerdeki atrofi ve sayıca azalmanın en belirgin olduğu grup (Resim 7).

Kontrol; kortikal incelme ve osteositlerde hafif derecede azalma izlendi.

Denek krurislerindeki atrofi miktarları; Grup; **4** > **3 = 2** > **1** olarak değerlendirildi.

Kontrol krurislerindeki atrofi miktarları; Grup; **4 ≥ 3 = 2 > 1** olarak değerlendirildi.

5.6.0.3. PERİFERİK SİNİR

1.GRUP

DENEK

Ç.Ü.T.F. (Çukurova Üniversitesi Tıp Fakültesi) Patoloji A.D.

H - E, LFB – PAS (Miyelin boyası), Bielschowsky (Akson boyası) inceleme sonuçları;

Uç - yan onarım bölgesinde, longitidünal kesitlerde peroneal sinir ve tibial sinir ana gövdelerinde patolojiye rastlanmadı (Resim 8).

Sütür alanında, sütür granülomu, prolifere aksonal demetler, Bielschowsky boyası ile tibial sinirden peroneal sinire akson geçişi görüldü ve yine aynı boyada tibial sinirde onarım alanının distalinde akson düzeninde bozulma görülmedi. Uç - yan onarım alanında görülen düzensiz az miktarda fibröz doku ve mononükleer iltihabi hücreler yara iyileşme bulgusu olarak değerlendirildi (Resim 9).

Toluidin Mavisi ile boyanan dik kesitlerde; uç - yan onarım alanında, epinöriyumda kalınlaşma, epinöriyumun iç ve dış kısmında her hangi bir fasiküler yapı oluşturmayan prolifere Schwann hücreleri, küçük miyelinize akson yumakları görüldü. Ana sinir bölgesinde belirgin patoloji yok ancak epinöriyuma komşu alanlarda muhtemelen yapılan işleme sekonder seyrek aksonal dejenerasyon ve rejenerasyon görüldü (Resim 10).

İ.Ü.T.F. Patoloji A.D.

Uç – yan onarım bölgesinden alınan kesitlerde tibial sinirden aksonal akım izlendi. Tibial sinir gövdesinde uç – yan onarım yapılan taraf distalinde çok az dejenerasyon saptandı (Resim 11).

KONTROL

Ç.Ü.T.F. Patoloji A.D.

Epinöral pencere bölgesinde, H – E ile boyanan longitidünal kesitlerde, tibial sinirde, epinöriyumda sütür granülomu dışında belirgin bir patolojiye rastlanmadı (Resim 12).

Bielschowsky boyasında epinöral pencere distalinde aksonal geçiş düzeninde bozulma görülmedi (Resim 13).

Toluidin mavisi ile boyanan dik kesitlerde de kayda değer bir patolojiye rastlanmadı (Resim 14).

İ.Ü.T.F. Patoloji A.D.

Genel olarak sağlam sinir yapısı izlenmekle birlikte bir örnekte açılan epinöral pencereye doğru aksonal akım izlendi (perinöriyum açılmış olabilir). Bir örnekte çok az dejenerasyon izlendi. Hiçbir örnekte Wallerien dejenerasyon izlenmedi.

2. GRUP

DENEK

Ç.Ü.T.F. Patoloji A.D.

Uç - yan onarım bölgesinde, H – E ile boyanan longitidünal kesitlerde, epinöriyumda sütür granülasyon dokusu epinöriyuma komşu verici sinirde fokal nekroz alanları, epinöriyum içinde ve granülasyon dokusu içinde aksonal demetlere rastlandı. Bu alana yaklaşık 0.6 cm uzaklıkta ana sinirde düzensizlik, fibröz doku proliferasyonu ve dejeneratif değişikliklere rastlandı (Resim 15).

Bielschowsky ile boyalı longitidünal kesitlerde, tibial sinirde uç - uca onarımdan hemen sonra wallerien dejenerasyon bulguları, bunun distalinde uç - yan onarım bölgesinde peroneal ve tibial sinir arasında aksonal geçiş ve buradaki

aksonların miyelinle çevrilmesinin normal olduğu görüldü. Hem tibial sinirde hemde peroneal sinirde aksonların görünümü normal idi. Sadece yapılan işleme sekonder olduğu düşünülen epinöriyuma yakın bölgelerde hafif dejenerasyon görüldü (Resim 9).

Toluidin mavisi ile boyalı dik kesitlerde; uç - yan onarım alanındaki epinöriyumda kalınlaşma, epinöriyum içinde ve dışındaki komşu alanlarda prolifere küçük miyelinize akson yumakları, Schwann hücre proliferasyonu, tibial sinirde wallerien dejenerasyon görüldü (Resim 10).

İ.Ü.T.F. Patoloji A.D.

Uç - yan onarım bölgesinde aksonal özellikleri aynı olan nöronal akım (1. gruptan daha az) ve birleşme izlendi (1. ve 2. deneklerde).

Tibial sinirde uç – uca onarımdan uç – yana kadar hafif, daha sonra ise belirgin dejenerasyon izlendi.

KONTROL

Ç.Ü.T.F. Patoloji A.D.

H – E ile boyanan longitidünal kesitlerde; epinöral pencere alanında, epinöriyumda sütür granülomu, bunun yaklaşık 0.6 – 0.7 cm proksimalinde Schwann hücre prolierasyonu, tibial sinirde ve epinöriyumda düzensiz aksonal proliferasyon görüldü (Resim 8).

Uç - uca onarım bölgesinde endonöriyumda wallarien dejenerasyon bulgusu olarak değerlendirilen bağ dokusu artışına rastlandı (Resim 16).

Bielschowsky ile boyanan longitidünal kesitlerde, epinöral pencere açılmasının tibial sinirdeki aksonların seyrini etkilemediği görüldü (Resim 9).

Toluidin mavisi ile boyanan dik kesitlerde; aksonlarda ve miyelinasyonda belirgin dejenerasyon mevcut (kesit uç - uca onarım bölgesinin distalinden alınmış olabilir) (Resim 17).

İ.Ü.T.F. Patoloji A.D.

Uç – uca onarımdan sonra epinöral pencere açılan tarafta daha belirgin olmak üzere dejenerasyon izlendi (Resim 18).

3.GRUP

DENEK:

Ç.Ü.T.F. Patoloji A.D.

H – E ile boyalı longitüdinal kesitlerde; uç - uca onarım bölgesine uyan bölgede, plazma hücrelerinden zengin mononükleer hücre infiltrasyonu ile prolifere Schwann hücre ve aksonları görüldü (Resim 19).

Uç - yan onarım alanında; sütür ganülomunun olduğu alanlarda daha az sayıda mononükleer hücre infiltrasyonu, epinöriyum ve çevresinde az sayıda aksonal proliferasyon ve fibröz doku artışı izlendi (Resim 20).

Toluidin mavisi ile boyanan dik kesitlerde; uç - yan onarım alanında tibial sinirde belirgin patolojiye rastlanmadı. Tibial sinir epinöriyumunun dışında uç - yan onarım alanına uyan bölgede bol miktarda Schwann hücresi, dejenere ve rejenere aksonlar, yine bol miktarda fibroblast ve dev hücre görüldü (Resim 21).

İ.Ü.T.F. Patoloji A.D.

Uç - yan onarım sahasında peroneal ve donör sinirlerde sayı ve özellikleri aynı olan aksonlar izlendi. Peroneal sinirdeki akson sayısının 2. gruptan fazla olduğu izlendi (Resim 22).

Tibial sinirde uç – uca onarımdan sonra dejenerasyon ve demiyeline aksonlar izlendi (Resim 23).

KONTROL

Ç.Ü.T.F. Patoloji A.D.;

H – E ile boyalı longitüdinal kesitlerde; epinöral pencere açılan bölgede sütür granülomu hafif bağ dokusu artışı görüldü.

Bielschowsky ile boyalı longitüdinal kesitlerde; tibial sinirde epinöral pencere distalinde aksonların seyrinde değişiklik olmadığı gözlendi (Resim 9).

Toluidin mavisi ile boyanan dik kesitlerde; tibial sinirde herhangi bir patolojiye rastlanmadı (Resim 14).

İ.Ü.T.F. Patoloji A.D.

Epinöral pencereden uç – uca onarıma kadar normal daha sonra dejenerasyon izlendi (Resim 24).

4. GRUP

DENEK

Ç.Ü.T.F. Patoloji A.D.;

H – E ile boyalı longitüdinal kesitlerde; uç - yan onarım alanında greft ve tibial sinirde akson ve Schwann hücre proliferasyonu, sütür granülomu görüldü.

Tibial sinirde belirgin bir patoloji izlenmedi.

Bielschowsky ile boyanan longitidünal kesitlerde; epinöral onarımın akson geçişini etkilemediği gözlendi (Resim 22).

Toluidin mavisi ile boyanan dik kesitlerde; uç - yan onarım bölgesinde, fokal epinöral kalınlaşma ve buralarda intraepinöral aksonal proliferasyon gözlendi. Tibial sinir gövdesinde onarım alanının distalinde patolojiye rastlanmadı (Resim 21).

İ.Ü.T.F. Patoloji A.D.

Greft ile tibial sinirde aksonal değerlendirme aynı olarak değerlendirildi. Uç – yan onarımdan sonra, onarım yapılan tarafta biraz daha belirgin olmak üzere hafif derecede dejenerasyon izlendi. 3. gruptan daha iyi akson nitelik ve niceliğine sahip onarım bölgesi izlendi (Resim 11).

KONTROL

Ç.Ü.T.F. Patoloji A.D.

H – E ile boyalı longitüdinal kesitlerde; epinöral pencere açılan bölgede, tibial sinirde, Schwann hücresi ve aksonal proliferasyon gözlendi.

Tibial sinir proksimalinde, belirgin patoloji gözlenmedi, distalde ise, amputasyon güdüğünü hatırlatan bol aksonal proliferasyon ve Schwann hücresi proliferasyonuna rastlandı.

Bielschowsky ile boyanan longitidünal kesitlerde; tibial sinirde, epinöral pencere distalinde aksonların seyrinde değişiklik olmadığı gözlendi (Resim 9).

Toluidin mavisi ile boyanan dik kesitlerde; 1. kesitte; normal fasikül yapısı izlendi, patoloji görülmedi. 2. Kesitte; epinöral kalınlaşma, epinöriyumun olmadığı bölgede buradan dışarı taşan Schwann hücre proliferasyonu, aksonal hücre proliferasyonu ve rejenerasyonu gözlendi (Resim 21).

İ.Ü.T.F. Patoloji A.D.;

Sağlam sinir yapısı ile birlikte özellikle epinöral pencere açılan tarafta olmak üzere çok hafif derecede dejenerasyon gözlendi.

Sonuç olarak;

uç - yan onarım bölgesinin distalinde tibial sinirdeki görünüm;

akson sayıları açısından; grup **1** > **4** > **3** > **2**

uç - yan onarım bölgesinde peroneal sinirdeki görünüm;

akson sayıları açısından; grup **4** ≥ **1** > **3** > **2** olarak düşünüldü.

5.6.1. Elektron Mikroskopisi Bulguları

Kesilmiş peroneal sinir proksimalinin, tibial sinire uç – yan onarım yapılan bölgesi transmisyon elektron mikroskopuyla incelendi. Bunun sonucunda, aksonal tomurcuklamayı gösteren, büyük miyeline aksonlar, miyeline olmayan aksonlar, Schwann hücreleri ve ayrıca onarım bölgesinde işleme sekonder olduğu düşünülen dejenerasyon bulguları da gözlendi (Resim 25 – 28).

6. İSTATİSTİKSEL DEĞERLENDİRMELER

1 - 2. ile 4. ve 3. ile 4. gruplar arasındaki, kontrollerin tibia + fibula ağırlıkları arasındaki karşılaştırma sonunda; p=0,032 ve p=0,043 ,

2 - 3.grupta peroneal sinir iletim hızlarının, denek ve kontroller arasındaki karşılaştırmaları sonunda; p=0,009

3 - 2. ve 3. gruplarda ayak ağırlıklarının; denek ve kontroller arasındaki karşılaştırmaları sonunda; p=0,012 ve p=0,032,

4 - 1. ile 2. ve 1. ile 3. gruplar arasındaki kontrol grubun ayak ağırlıklarının karşılaştırmaları sonunda; p=0,010 ve p=0,012,

5 - 1. ve 3. gruplardaki anterior adele grubu ağırlıklarının denek ve kontroller arasındaki karşılaştırmaları sonunda; p=0,028 ve p=0,008,

6 - 4. grup posterior adele grubu ağırlıklarının denek ve kontroller arasındaki karşılaştırma sonunda; p=0,018,

7 - 1. ile 4., 2. ile 4. ve 3. ile 4. gruplar arasındaki deneklerin posterior adele gruplarının karşılaştırmaları sonunda; p=0,012, p=0,006, p=0,008

8 - 1. ile 4., 2. ile 4. ve 3. ile 4. gruplar arasındaki kontrollerin posterior adele gruplarının karşılaştırmaları sonunda; p=0,017, p=0,006, p=0,015 değerleriyle anlamlı bulundu.

Diğer parametreler olan,1. ve 5. parmakların alan ve hacimlerinin grup içi ve gruplar arası karşılaştırmaları ise istatistiksel olarak anlamlı bulunmadı.

Spektroftometrik ve dansitometrik ölçümler denek sayılarının az olması nedeniyle istatistiksel çalışmaya dahil edilmediler.

7 – TARTIŞMA

Uç – yan onarım, tibial sağlam sinirde hasar oluşturmaksızın distal hedef organların reinnervasyonlarına izin veren bir tekniktir(18). Bu çalışmanın diğer uç – yan onarımla ilgili yapılan çalışmalardan farkı; kesilen peroneal sinirin **proksimalinin**, yanında seyreden sağlam tibial sinire epinöral pencere açılarak uç – yan teknikle dikilmesidir.

Epinöral pencere açılmasının amacı, aksonal tomurcuklanmayı kolaylaştırmaktı. Çünkü periferik sinirlerin yapısında bulunan ve en dıştaki bağ dokusunu oluşturan epinöriyumun aksonal tomurcuklanma için bir bariyer oluşturduğu, karşılaştırmalı deneysel çalışmayla gösterilmiştir (17,21,28). Böylece peroneal sinir ve tibial sinir arasında Schwann hücrelerinin hareketlerine izin veren süregen bir yol sağlanır. Bu da büyüme faktörlerinin etkilerini kolaylaştırarak tibial sinirden olan aksonal tomurcuklanmayı sağlar. Sıçan periferik sinirindeki epinöriyumun insandakinden daha ince olması ve sıçandaki rejenerasyon hızının insandan daha hızlı olması nedeniyle daha çok sıçanlarda yapılan bu deneysel çalışmaların sonuçları bu tekniğin insanda uygulanabilirliğini şüpheli kılmaktadır (23). Ayrıca tibial sinir epinöriyumunda pencere açarken burada bulunan aksonlara zarar vererek tibial sinir innervasyon alanlarında fonksiyonel kayıplara neden olabileceği bildirilmiştir (24,28). Ancak Söderfelt (76), Spencer (77) ve Al-Qattan (21), yaptıkları çalışmalarda, perinöral pencerenin bir çift mikroforseps yardımıyla çekilerek açıldığında, perinöriyumun hemen altındaki birkaç yüzeyel akson dışında yaralanma olmadığını gösterdiler. Bu işlem kapiller dolaşımı da bozmamaktadır. Yaralanma olan aksonlarda segmental bir demiyelinizasyon ve bunu hızlı bir remiyelinasyon takip eder. Çalışmamızda epinöral pencereleri aynı yöntemle açtık. Elektrofizyolojik değerlendirmeleri normal ve histopatolojik değerlendirmeler ise epinöral pencere açılan taraftaki akson dizilimlerinde beş denek dışında bozulma ve dejenerasyon görülmedi. Akson dizilimlerindeki bozulmanın, “Al-Qattan ve arkadaşlarının (21) belirttiği gibi” sütürün perinöriyumdan geçecek şekilde derin atılmasıyla oluştuğu düşünüldü.

Çalışmamızdaki elektrofizyolojik değerlendirmeler; 1. grup sağ peroneal sinirde görülen sınırlı, 2. ve 3. grupta biraz daha belirgin olan rejenerasyon iki nedene bağlanabilir. Yapılan EMG, iğne EMG’si olduğu için yanlış değerlendirme olabilir. Diğeri ise kesilen peroneal sinirin distal ucu her ne kadar yeniden rejenere

olamayacak şekilde adele içinde bırakılmaya çalışıldıysa da, Lundborg, Viterbo, Zhao ve Tarasıdıs'in belirtmiş oldukları (23,28,78) gibi, boşta kalan sinir güdüğünden aksonal tomurcuklanma ile tibial sinirle temas yada tibial sinirin epinöral kılıfını izleyerek uç – yan dikilen karşı güdüğünü bularak yada denerve edilen kasa komşu kaslardan aksonal tomurcuklanmalar nedeniyle olabilir. Bu çalışmada, 2. ve 3. grup denek peroneal sinirlerinde daha belirgin olduğu gözlenen iyileşmenin nedeni tibial sinirde oluşturulan kesiler ve onarım, burada oluşan Wallerien dejenerasyon ve ortamdaki büyüme faktörlerinin artması nedeniyle olabilir. Yine 4. grupta elektrofizyolojik sonuçların en kötü olmasının nedeni, tibial sinirde defekt olmasına ve hedef organdan uyaran olmamasına bağlandı. İstatistiksel olarak sadece 3. grupta denek ve kontrollerin peroneal sinir iletim hızlarının karşılaştırmaları anlamlı idi (p: 0,009).

Çalışmamızda, periferik sinir yaralanmalarından sonra klinik olarak da gözlenen cilt atrofisini değerlendirmek için standart olarak ayak dorsallerinden alınan cilt örneklerinin histopatolojik incelemesi yapıldı. Birkaç denek ve kontrol dışında belirgin bir atrofiye rastlanmadı. Aynı bulgular, Zhao'nun (23) çalışmasında ayak tabanında ülser ve tırnak dökülmesinin görüldüğü belirtilmektedir. Oysa bu çalışmada görülen ayak tabanındaki ülser ve yaralar, yapılan alçının ayak bileğinde sıkıp dolaşımı bozmasındandı.

Kuzon'un yayınlanmamış gözlemine dayanarak, kendi makalesinde ıslak kas kitlesi ile izometrik kasılma (reinnervasyon) arasında direk ilişki olduğunu bildiren Tarasıdıs (78) ve atrofinin az olduğu adele gruplarında reinnervasyonun hızlı olacağını bildiren Zhao'nun (23) gözlemlerine dayanarak çalışmamızda; anterolateral ve posterior adeleleri, ağırlık ve histopatolojik yönden değerlendirdik.

Anterior + lateral adelele gruplarında

1. grupta; denek olan taraflarda % 52,3'lük bir atrofi ve histopatolojik değerlendirmelerde de (bir denek hariç) kas hücrelerinde sayıca azalma ve küçülme izlendi. Kontrol tarafların histopatolojik incelemeleri ise normal olarak değerlendirildi.

2. grupta; % 18,8'lik bir ağırlık kaybı ve histopatolojik değerlendirmelerde; (iki denek dışında) fokal odakta atrofi izlendi. Kontrol taraf histopatolojileri normal kas yapısı olarak değerlendirildi.

3. grupta; % 56,7'lik ağırlık kaybı ve histopatolojisinde (bir denek hariç) yaygın atrofi izlendi. Kontrol taraf histopatolojileri normal kas yapısı olarak değerlendirildi.

4. grupta; % 43,7'lik ağırlık kaybı ve histopatolojik kesitlerinde yaygın atrofi ve kontrol taraf adelelerde de normal kas yapısı izlendi.

Verilerin istatistiksel değerlendirilmeleri sonunda sadece 1. ve 3. gruplardaki denekler ve kontroller arasındaki karşılaştırmalar anlamlı idi (p: 0,028, p: 0,008).

Bu ağırlık kayıpları, Lunborg'un (78) bildirdiği % 60'lık ve Stephen'in (24) bildirdiği % 40'lık ağırlık kayıpları ile uyumlu bulgulardır.

Posterior adele gruplarında

1. grupta; % 1,2'lik ağırlık artışı ve histopatolojik incelemelerinde (bir denek dışında) atrofi izlenmedi. Kontrol grup adeleler normal kas yapısında izlendi.

2. grupta; % 8,9'luk ağırlık artışı ve histopatolojik olarak (iki denek dışında) atrofiye rastlanmadı. Kontrol grup adelelerde normal kas yapısı izlendi.

3. grupta; % 8,7'lik ağırlık artışı ve histopatolojik olarak (iki denek dışında) atrofiye rastlanmadı. Kontrol tarafta ise iki sıçanda normal diğerlerinde fokal odakta atrofi izlendi.

4. grupta; % 46,5'lik ağırlık kaybı var idi. Histopatolojik olarak, yaygın atrofi izlendi. Kontrol tarafında ise orta derecede atrofi izlendi.

Tibial sinire yapılan uç – uca onarımların sonucunda, posterior adelelerde ilk 3 grupta ağırlık artışı izlendi. Buna neden olarak, sıçanlardaki sinir rejenerasyonun daha hızlı olması ve sıçanlardaki aksonal rejenerasyon için bildirilen 8 haftalık bekleme süresinin sonunda değerlendirmemizin etkili olduğu düşünüldü (17). 4. Gruptaki ağırlık kaybı ise tibial sinire uygulanan ve rejenerasyona izin vermeyen ~ 1cm'lik defekt oluşturulmasına bağlandı.

Sadece 4. grupta denek ve konroller arasında posterior adele grupları ağırlıklarında anlamlı farklar vardı(p:0,018).

Periferik sinir onarımlarından sonra innerve edilen ekstremite kemiklerinde oluşabilecek değişiklikleri incelemek için, denek ve kontrol tarafların **tibia + fibulaların** ağırlıkları ve histopatolojik incelemeleri yapıldı. Ayrıca öncü çalışma olması amacıyla her gruptan birer sıçanın denek ve kontrol taraflarının dansitometreleri ve standardize edilmiş düz röntgen mamografilerinin de

spektrofotometreyle ışık geçirgenlikleri ölçüldü. Buna göre; **tibia + fibulaların** denek ve kontrollerde, karşılaştırılmaları sonunda;

1. grupta; denek ve kontrollerde kruris kemikleri ağırlık farkı yoktu. Histopatolojik olarak, osteosit sayı ve çapında minimal azalma izlendi. Kontrollerin histopatolojilk incelemesinde normal kemik yapısı izlendi.

2. grupta; ağırlıkta % 4,5'luk azalma ve histolojik kesitlerde, osteosit sayı ve çapında azalma tespit edildi. Kontrollerin histolojik incelemelerinde ise normal kemik yapısı yanında osteosit sayı ve çapında minimal azalma izlendi.

3. grupta; ağırlıkta fark yoktu. Histolojik kesitlerde ise denek ve kontrollerde 2. grupla aynı değişiklikler izlendi.

4. grupta: ağırlıkta % 9,6'lık artış izlendi. Ancak bu artış, bu grubun histolojik incelemelerinde tespit edilen diğer gruplardakinden daha belirgin olan atrofi bulgularıyla uyumlu değildi. Kontrollerin histolojik incelemesinde kortikal incelme ve osteosit sayısında azalma izlendi. Tibia + fibula ağırlıklarının İstatistiksel karşılaştırmalarıyla sadece 2. ile 4. ve 3. ile 4. kontrol grupları arasında anlamlı farklılıklar vardı (p: 0.032, p: 0,043).

Spekrofotometrik inceleme sonunda elde edilen değerler de, denek olan tarafların ışığı daha fazla geçirdiği yönündeydi. Ancak en fazla ışık geçirgenliğinin 1. grupta olması, 2. grupta en az geçirgenlik olması ve 3. ve 4. grupta birbirine yakın değerlerin olduğu görüldü.

Öncü bir çalışma olarak düşünülen, dansitometrik incelemelerle araştırılan, cm^2'ye düşen kemik mineral yoğunluğu ölçüm sonuçlarında denek olan taraflarda kontrollere göre bir artışın izlenmesi anlamlı bulunmadı.

Yine trofik değişiklik olarak **ayak ağırlıkları**nın ölçümleri sonunda;

1. grupta; % 2,1'lik bir artış,

2. grupta; % 11,1'lik bir azalma,

3. grupta; % 9'luk bir azalma,

4. grupta değişiklik izlenmedi.

İstatistiksel değerlendirme sonunda sadece 2. ve 3. gruplarda denek ve kontrollerinin karşılaştırmalarıyla elde edilen "p" değerleri; sırasıyla 0.012, 0,032 ve 1. ile 2. ve 1. ile 3. gruplar arasındaki kontrol tarafların karşılaştırmaları ile elde edilen "p" değerleri; sırasıyla; 0.010, 0.012 idi. Bu sonuçlar, adele denervasyonlarının sonunda oluşan adele atrofisine bağlı ağırlık azalmasıyla, 1. grup dışında uyumluydu.

Trofik değerlendirmelerin sonuncusu olarak; tüm denek ve kontrollerdeki 1. ve 5. parmakların pulpalarının yüzey ve hacimlerinin değerlendirilmeleriyle, istatistiksel olarak anlamlı olmayan, tüm grupların denek pulpa yüzeylerinde azalma, 1. grup 1. parmaklarda ve 2. grup 5. parmaklardaki artış dışındaki gruplarda pulpa hacimlerinde de azalma tespit edildi.

Uç – yan onarımdan sonra sağlam tibial sinirden, kesilmiş peroneal sinirin distal ucuna doğru olan aksonal tomurcuklanma, Viterbo (22,27), Lundborg (28), Zhao (23), Tarasıdıs (78), Tham (24), Kallanien (25), Fortes (19), Caplan (18), Liu (17), Al-Qattan (21), Bertelli (26), Noah (20) gibi araştırmacılar tarafından bildirilmiştir. Aksonal tomurcuklanmanın başlaması 2 mekanizmayla açıklanmış; 1.'si, kesik sinirin distalinden sağlanan trofik ve tropik etkidir (79) ki bu, Lundborg (23,28), tarafından da, dejenerasyondaki bir sinirin aksonal tomurcuklanma için, yeni kesilen ve henüz dejenerasyona gitmemiş sinirlerden daha güçlü bir uyaran olduğu gösterilmiştir. (17,19,78). Çünkü; dejenere veya predejenere sinir segmentlerindeki nöron olmayan hücrelerden tropik faktörler salınır (17,80). 2. mekanizma ise komşu sinirin kesilmesi sonrasında spinal kanalda oluşan transnöral dallanmanın uyarılmasıdır (81).

Lateral kollateral tomucuklanmanın kaynağının sağlam sinir olduğu Caplan (18) ve Lundborg'un (28) yapmış oldukları çalışmalarla gösterilmiştir. Buradaki tetikleyici etken, denerve kaslar içindeki ranvier nodları ve dejenere sinirden salınan ürünlerdir. Aksonal tomurcuklanma M.S.S. ve P.S.S.'nde de görülür ve motor ve duyu aksonlarını içerir (19).

Bu çalışmada daha önce yapılan çalışmalardan farklı olarak uç – yan onarım için hasarlı bir sinirdeki proksimal güdük kullanıldı. Bu bölgede, rejenere olan akson tomurcuğunun distal uçla buluşamaması sonucunda proksimaldeki aksonal tomurcuk yer değiştirir, dallanır veya nörinom oluşur (31). Bu bilgilerin ışığında yapmış olduğumuz uç – yan onarım bölgesinden alınan kesitlerin ışık ve elektron mikroskopik incelemeleri sonucunda; nörinomatöz bir yapı görülmedi. Tibial sinirden, proksimal peroneal sinir güdüğüne doğru olan aksonal tomurcuklanma, aksonların çaprazlaşması, küçük, miyelinli ve miyelinli olmayan aksonlar, prolifere Schwann hücrelerinin görülmesi aksonal rejenerasyon olarak olarak yorumlandı. Histolojik kesitlerde gözlemlemiş olduğumuz rejenerasyonda, tibial sinire pencere açarken veya sütür atarken, çok az da olsa oluşturulan hasarın, etkili olduğu düşünüldü (17).

Uç – uca onarımlardaki akson sayılarının, nitelik ve niceliklerinin kabaca değerlendirmelerinde, uç – yan onarım bölgesindekilerden daha iyi olduğu görüldü.

8 – SONUÇ ve ÖZET

Kesilmiş bir sinirin proksimal güdüğünün yanındaki sağlam sinire epinöral pencere açıldıktan sonra uç – yan dikilmesiyle, sağlam sinirden uç – yan dikilen periferik sinir proksimal güdüğü içine kollateral tomurcuklanmalar yoluyla aksonların ilerleyebildiği, sıçanda tibial sinir, peroneal sinir(proksimali) modelinde gösterilmiştir.

Tibial sinirde hasar oluşturulan modellerde (özellikle 2. ve 3. gruplarda), uç – yan onarım bölgesinden alınan kesitlerde akson nitelik ve niceliklerinin daha iyi olduğu ve ayrıca tibial sinirdeki uç – uca onarım bölgesinin histolojik, elektrofizyolojik ve trofik incelemeleri sonunda elde edilen veriler; uç – uca onarımın daha iyi sonuç verdiğini göstermiştir.

Bu nedenle kesilen sinirin her iki ucunun kullanılabildiği durumlarda uç – uca yapılan sinir onarımları tercih edilmelidir.

Tüm bunların sonucunda denerve kasların reinnervasyonları için hasarlı sinirin uç – uca onarımının, proksimal sinir güdüğünün bulunamaması, çok uzun greft gerekmesi, greft yatağının iyi olmaması gibi nedenlerle yapılamadığı durumlarda, hasarlı sinirin distali sağlam sinire epinöral pencere açılarak dikilebilir. Ancak uç – yan sinir onarımını klinikte uygulamadan önce, farklı deney modelleri ve rejenerasyon sürelerinde yeni deneyler yapılmasında yarar vardır.

Bu çalışmada, kesilmiş peroneal sinir proksimal güdüğünün, yanında seyreden tibial sinire epinöral pencere açılarak uç – yan onarımı yapıldığında, tibial ve peroneal sinirin ve ayrıca bu sinirlerin asıl innerve ettiği bölgelerin davranışını gözlemlemeyi amaçladık.

Çalışma toplam 29 adet sıçanın her iki uyluk bölgesinde tibial ve peroneal sinirlerde yapıldı. Sıçanlar 4 gruba ayrılarak 4 değişik işlem uygulandı. Sağ taraf uyluklarda kesilen peroneal sinirin proksimal ucu yanında seyreden,

1 - tibial sinire epinöral pencere açılıp uç - yan dikildi,

2 - tibial sinirde uç – yan onarımın proksimalinde uç – uca onarım yapıldı,

3 - tibial sinirde uç – yan onarımın distalinde uç – uca onarım yapıldı,

4- tibial sinirde uç – yan onarımın distalinde yaklaşık 1 cm'lik defekt oluşturuldu.

Alt ekstremitelerine alçı yapılan deneklerin alçılarının çıkarılma zamanını, çalışmanın başlangıcında yapılan deneme amaçlı çalışmalarda onarım yapılan sinirlerin sağlam olduğunun görülmesi üzerine bir hafta olarak belirlendi.

Kontrol taraf uyluklarda, peroneal sinire dokunulmadı. Tibial sinirde ise sadece epinöral pencere açıldı ve diğer işlemler her grup için uygulandı.

Ortalama iki aylık takipten sonra sonuçların değerlendirilmesi yapıldı. Uç – yan onarım yapılan gruplarda, histopatolojik incelemeler sonunda peroneal sinir proksimal ucunda rejenere olan aksonların varlığı gösterilmiştir. Yine tibial sinirde açılan epinöral pencerenin verdiği hasarın çok az olduğu ve tibial sinirdeki uç – uca onarımların histopatolojik, elektrofizyolojik ve trofik değerlendirmelerinde daha iyi sonuçlandığı görülmüştür.

Bu çalışmaya başlamadan önce, yapmış olduğumuz plan çerçevesinde yardımlarına ihtiyacımız olacağını düşündüğümüz kliniklerle konuşuldu, çalışmanın projesi ve ilgili makaleler sunuldu. Ancak herşeye rağmen çalışmanın sonunda çalışmayla ilgili bazı eksikliklere rastladım.

Bunlar;

Başlangıçta her grupta 10 denek bulundurulması planlanmıştı ancak laboratuvar koşullarının uygun olmaması nedeniyle ameliyat edilen deneklerin ölmeleri üzerine grupların beşer denekle sınırlı kalmalarına karar verildi. Yine çalışmanın başlangıcında uç – yan onarım bölgesinden alınan tüm histolojik kesitlerin E.M. (elektronmikroskopik) incelenmesi amaçlanmıştı, ancak alınan longitüdinal kesitlerin saklama solusyonunda (glutaraldehit) bekleme süresiyle ilgili bilgi eksiliğinden dolayı bu yapılamadı ve ilk basamakta E.M. için alınan longitidünal kesitlerden yararlanılamadı ki bu kesiti elde etmek hem teknik olarak zor (uç – yan onarım bölgesine zarar vermeme açısından) hem de E.M. inceleme imkanı olan üniversitelerde gerekli olmayan bir uygulamadır. Çünkü, glutaraldehitte belli bir süre içerisinde ve uygun koşullarda bekletilen materyallerin E.M. ve ışık mikroskopisiyle incelemesi yapılabilir. Bu nedenle uç – yan onarım bölgesinin E.M. incelemesi daha sonra her grupta yeniden opere edilen birer denekle sınırlı kalmıştır.

Ayrıca öncü bir çalışma olarak düşünülen spektrofotometrik ve dansitometrik incelemelerdeki denek sayılarının da birer tane olması çalışmanın diğer bir eksikliğidir.

Eğer bu çalışmayı yeniden planlasaydım, tüm sinir kesitlerini E.M.'siyle de değerlendirmeyi, ayrıca denek sayılarımın az oduğu değerlendirmelerdeki denek sayılarını arttırır ve perkütan yaptığımız E.M.G. değerlendirmelerini de açık yöntemle yapmayı isterdim.

9 - EKLER

1 – Spektrofotometrik değerlendirme için çekilen röntgen görüntüleri

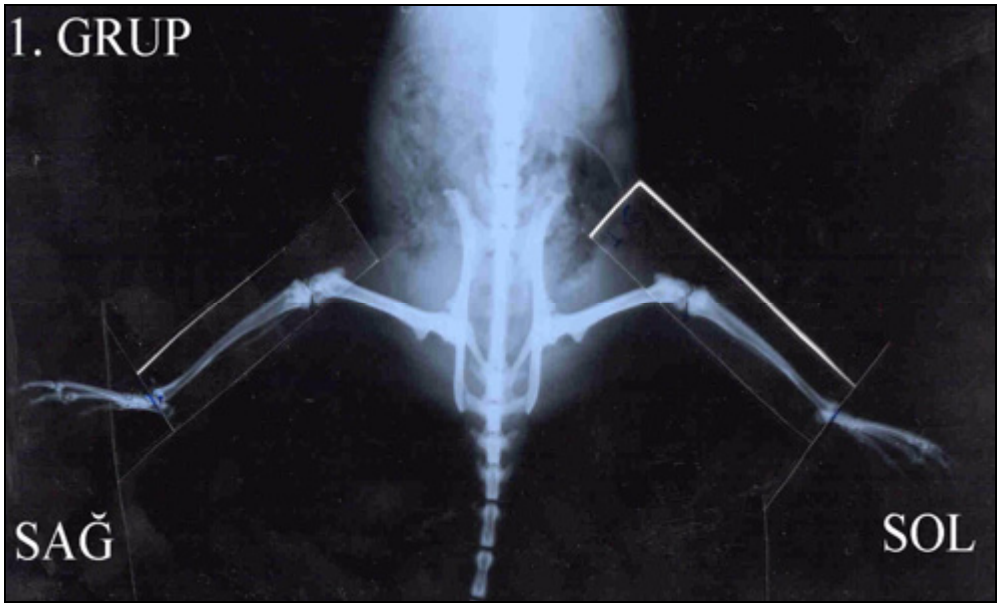

Röntgen 1

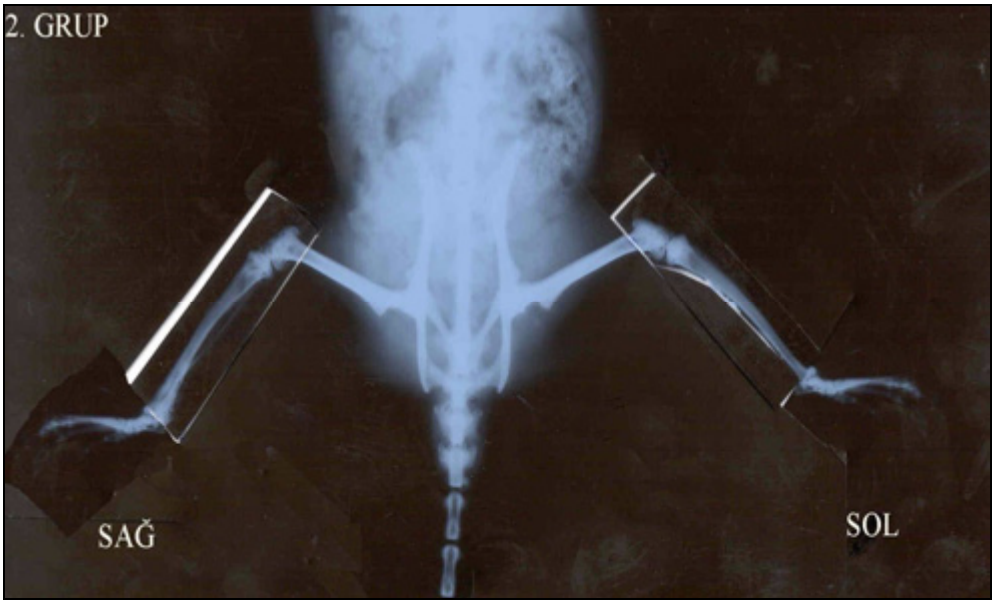

Röntgen 2

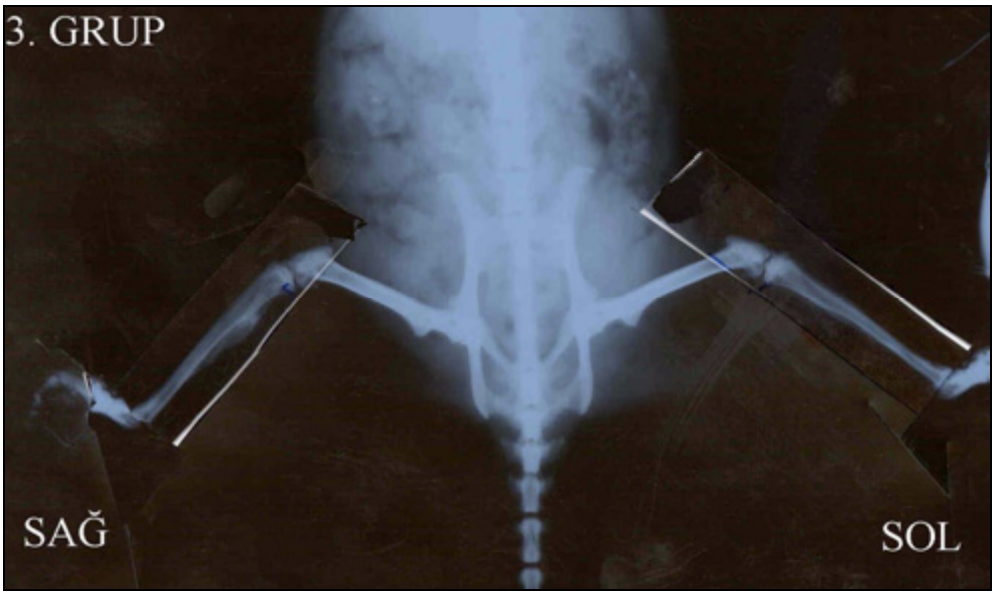

Röntgen 3

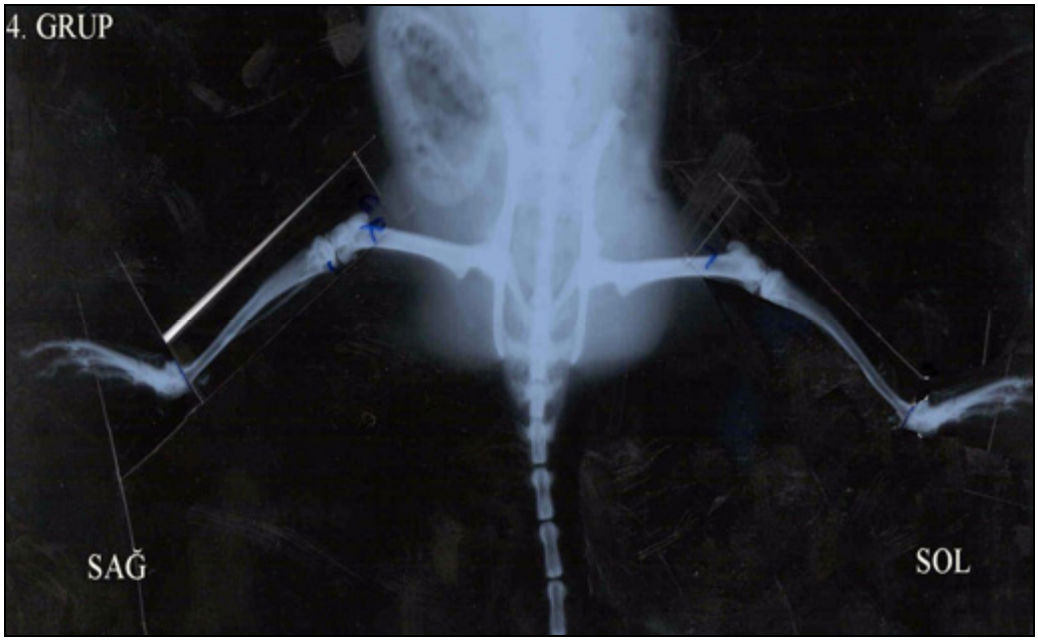

Röntgen 4

2 – Ameliyat görüntüleri

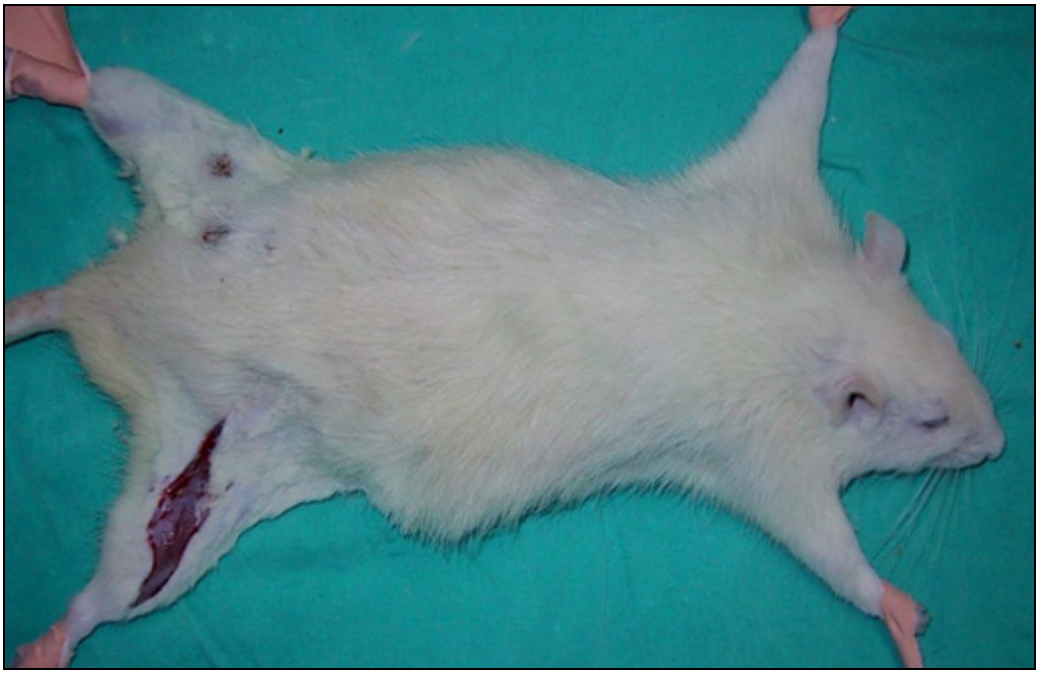

Resim 1. Cilt insizyonu.

Resim 2. Ameliyat sırasında siyatik, tibial ve peroneal sinirlerin görünümü.

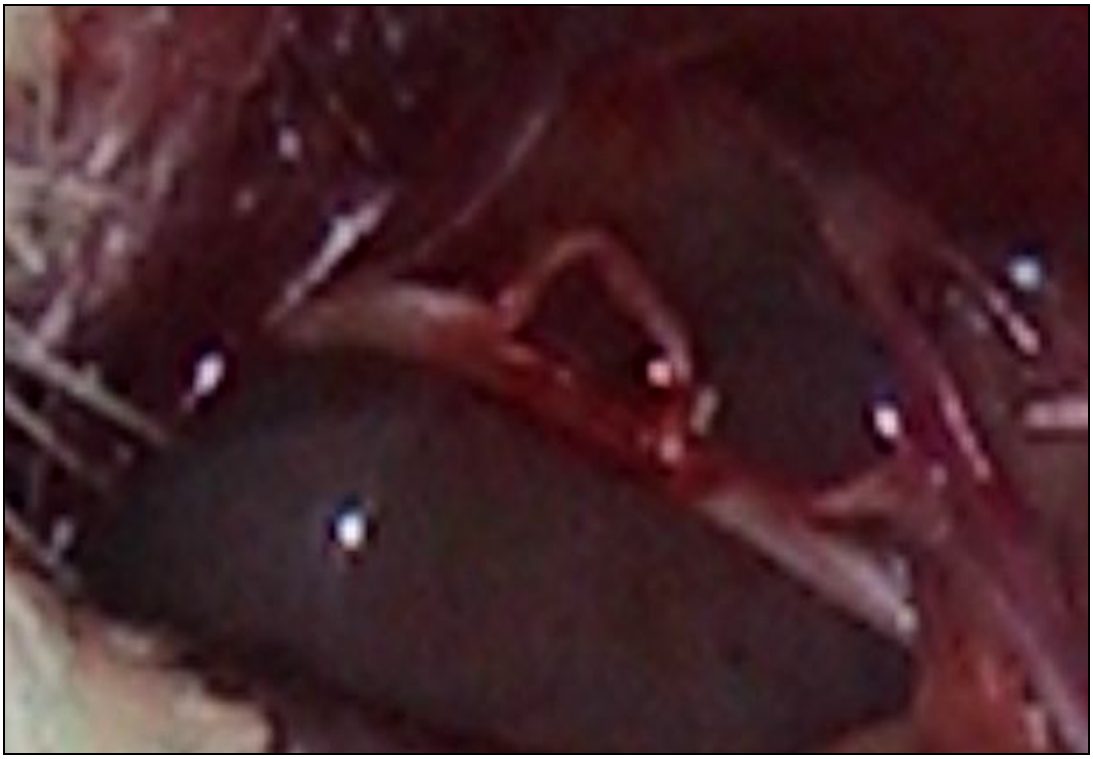

Resim 3. Peroneal sinir proksimal güdüğünün tibial sinire uç – yan onarımının ameliyat sırasındaki görünümü.

3 – Işık ve EM mikroskopisine ait histolojik kesit görüntüleri

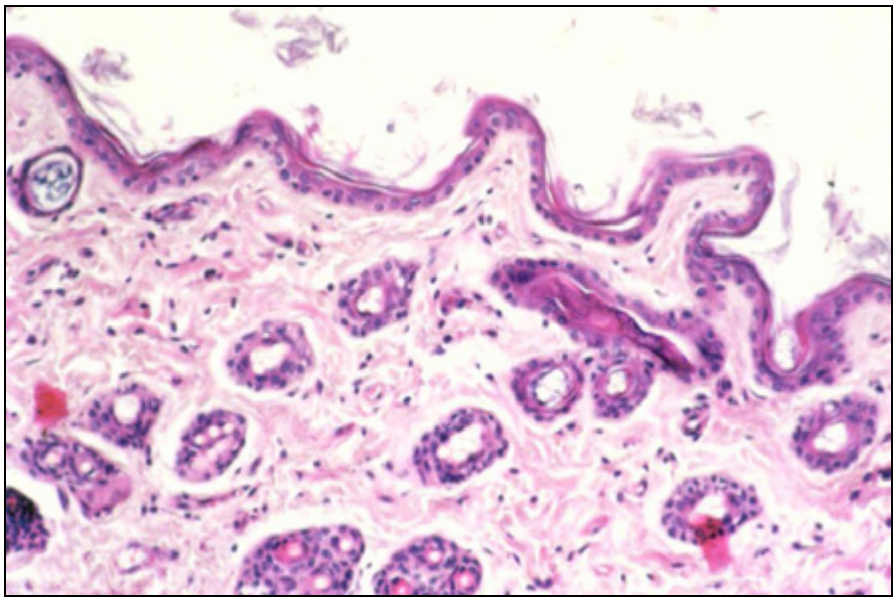

Resim 4. (x4, HE) Normal cilt görünümü.

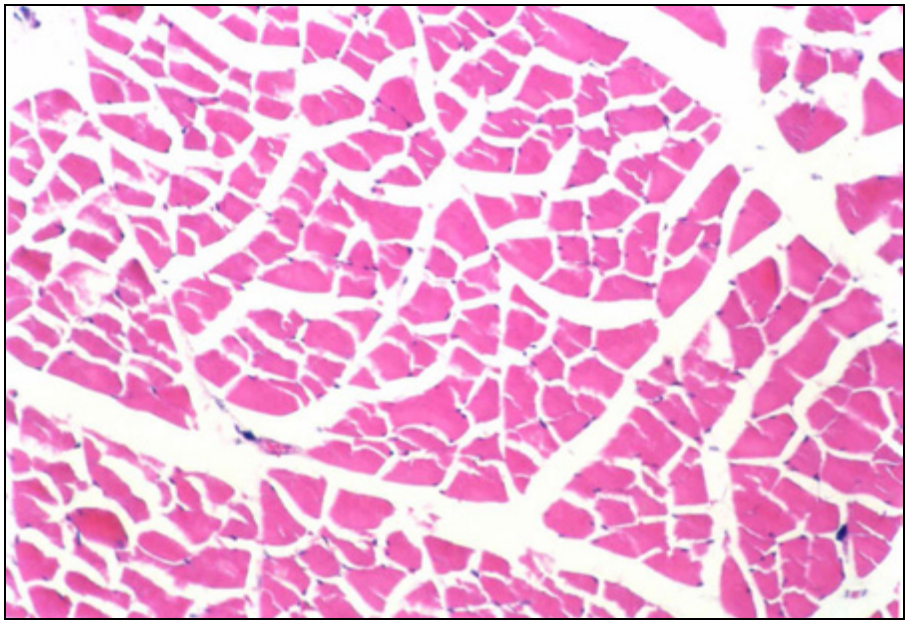

Resim 5. (x10, HE) Atrofik kas görünümü.

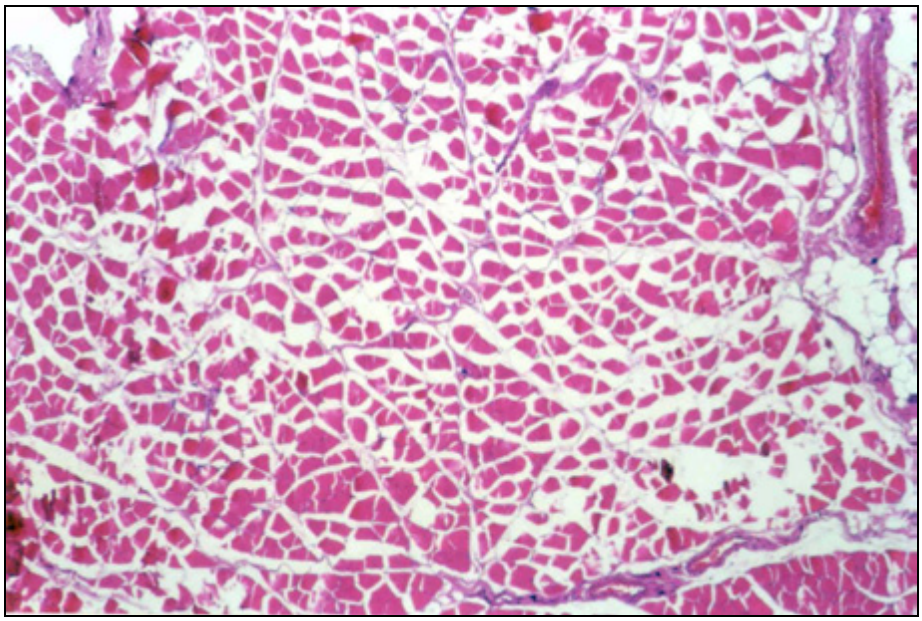

Resim 6. (x10, HE) Normal kas görünümü.

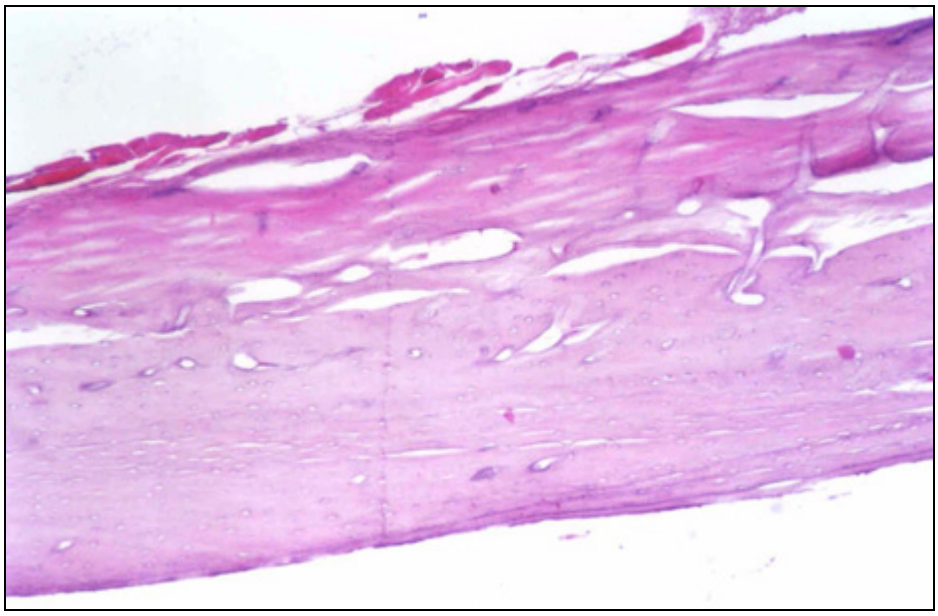

Resim 7. (x4,HE) Kemik atrofisinin görünümü.

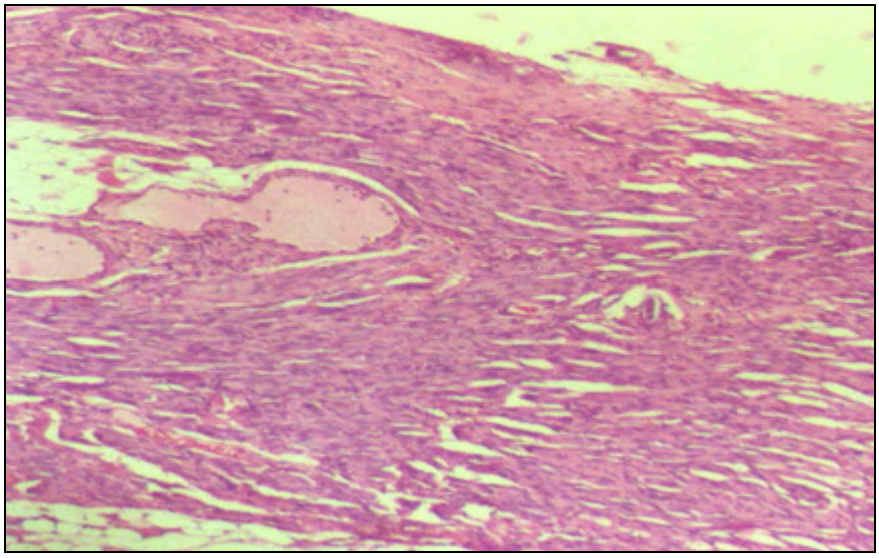

Resim 8. (x200, HE) Uç – yan onarım bölgesinden longitidünal kesit.

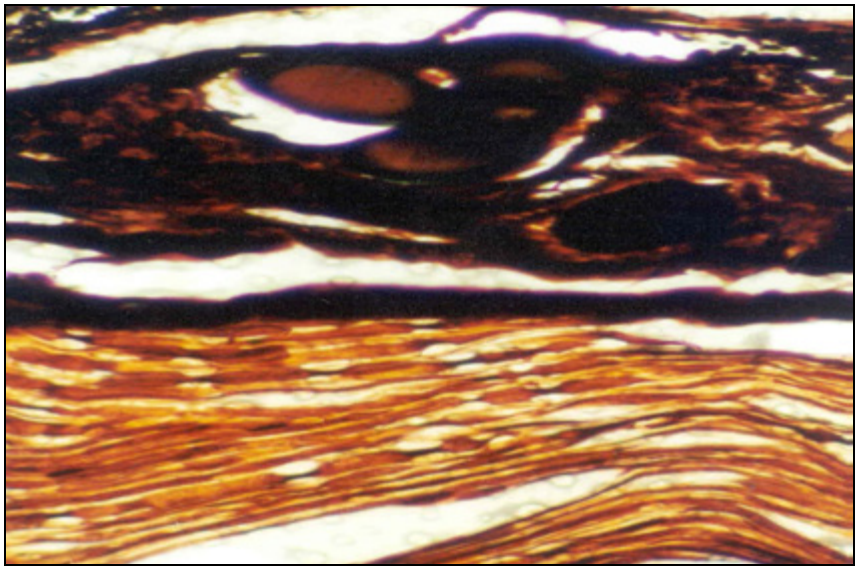

Resim 9. (x400, Bielschowsky – retikülin) Uç – yan onarımdan sonra tibial sinirde normal akson geçişinin görünümü.

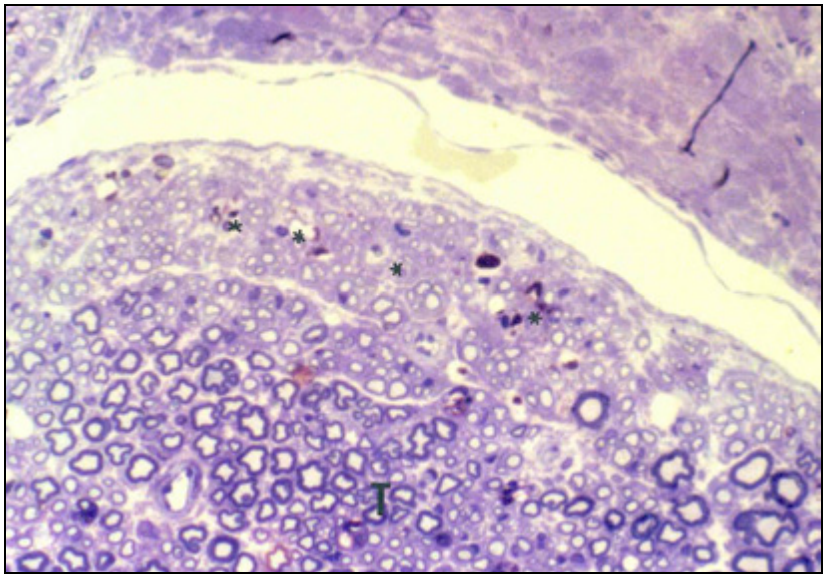

Resim 10. (x400, Toluidin Mavisi) T; tibial sinir, *; Perinöriyu-ma komşu bölgede fokal dejenerasyonun görünümü.

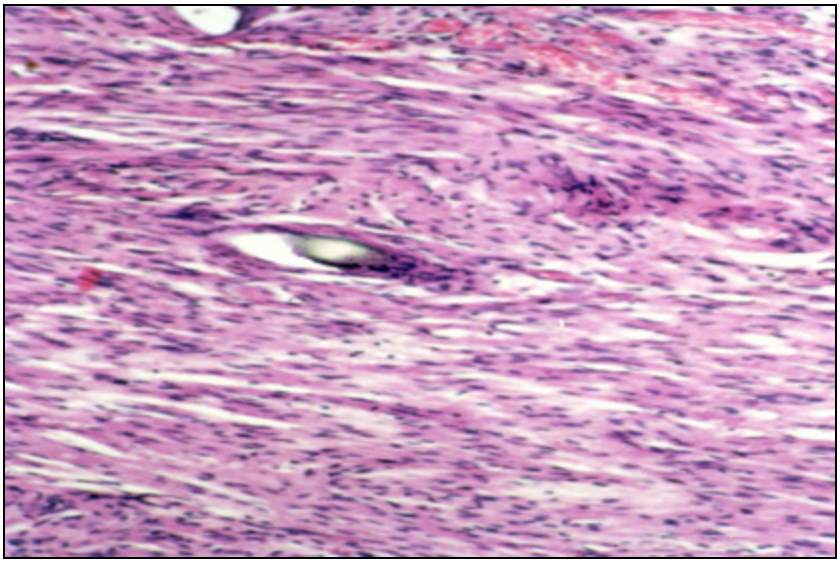

Resim 11. (x10, HE) Uç – yan onarımdan sonraki aksonal geçiş, özellikle onarım yapılan tarafta hafif dejenerasyon ve sütür granülasyonunun görünümü.

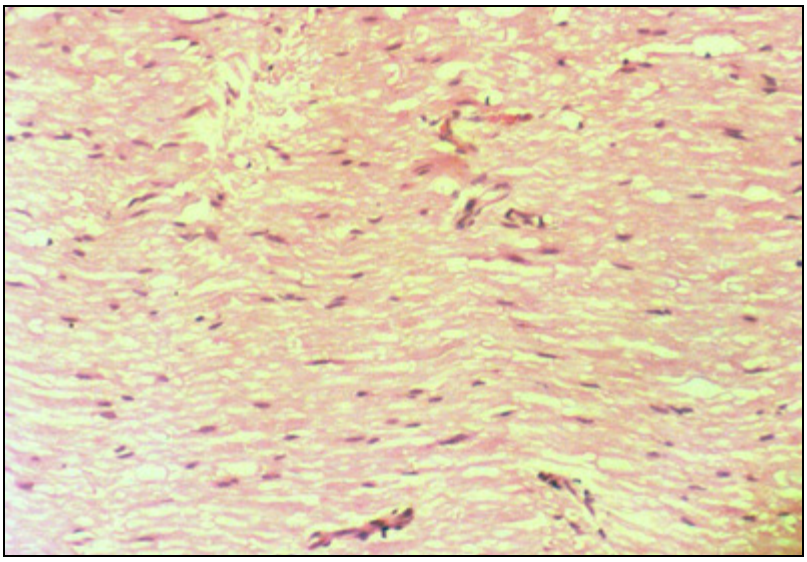

Resim 12. (x400, HE) Epinöral pencereden sonra tibial sinir-deki normal görünümü.

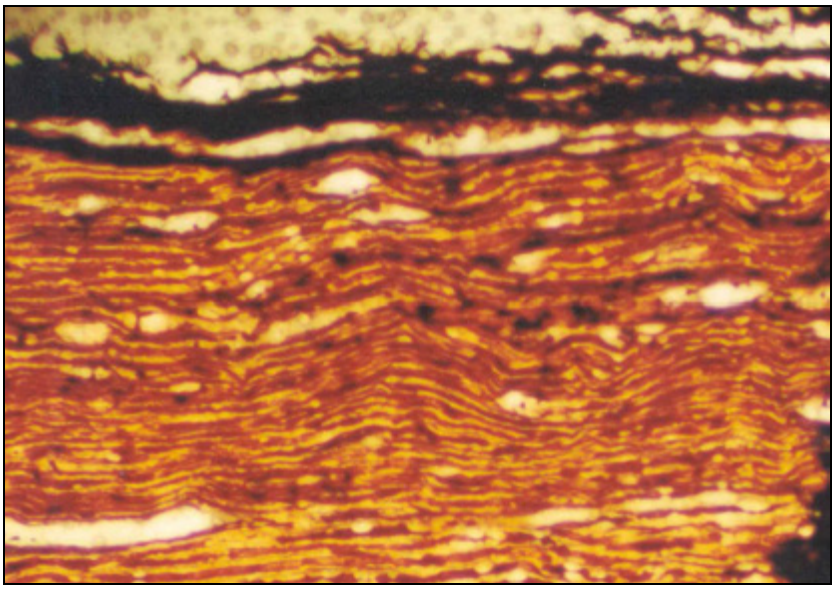

Resim 13. (x200, Bielschowsky -retikülin) epinöral pencere distalinde tibial sinirdeki aksonların görünümü.

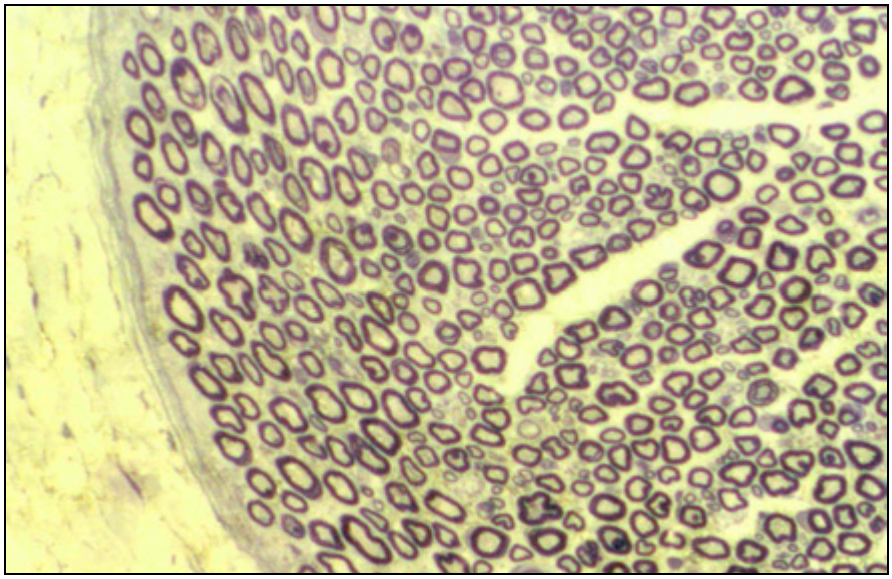

Resim 14. (x100, Toluidin Mavisi) Normal görünümlü tibial sinir.

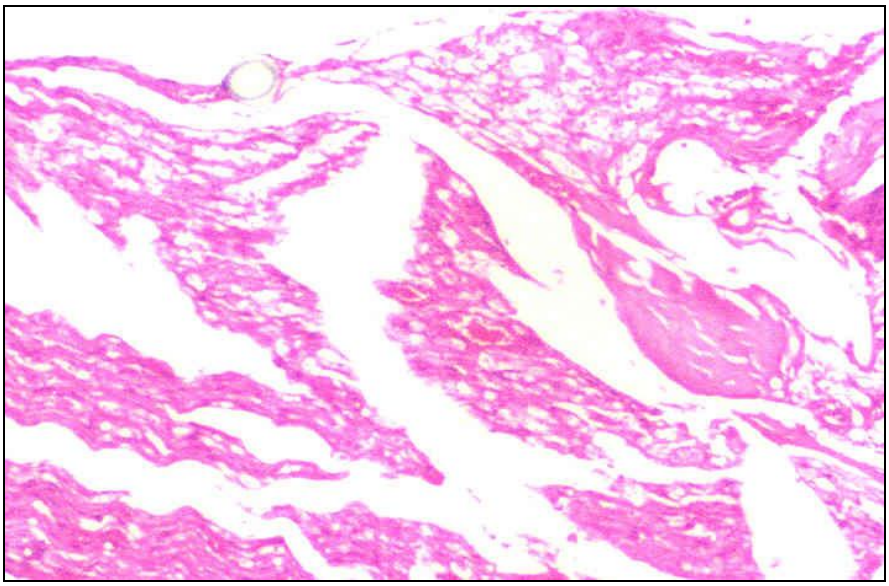

Resim 15. (x40, HE) Uç – yan onarım bölgesinde epinöral sütür granülasyonu, tibial sinirde düzensizlik ve dejeneratif değişiklikler.

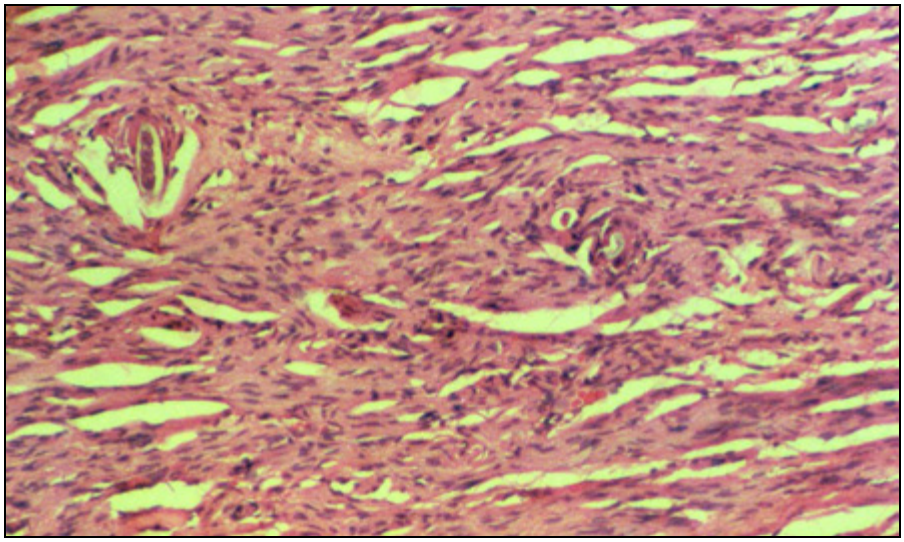

Resim 16. (x400, HE) Uç – uca onarım bölgesinde bağ dokusu artışının görünümü.

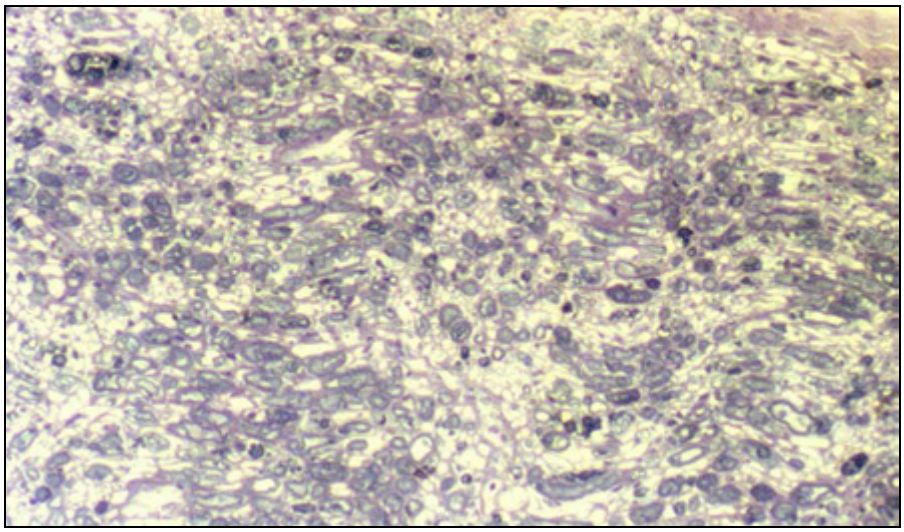

Resim 17. (x100, Toluidin Mavisi) Wallerien dejenerasyon.

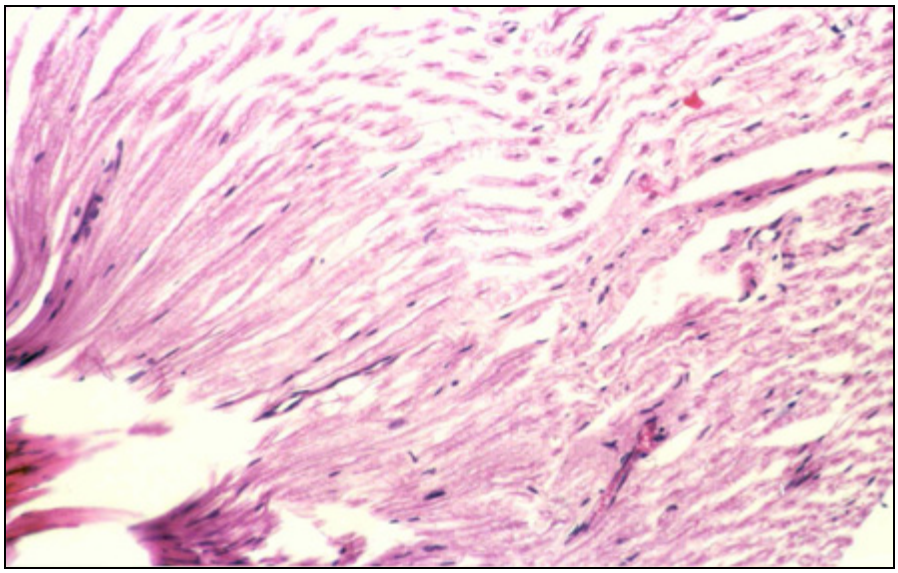

Resim 18. (x10, HE) Uç – uca onarımdan sonraki dejenerasyon.

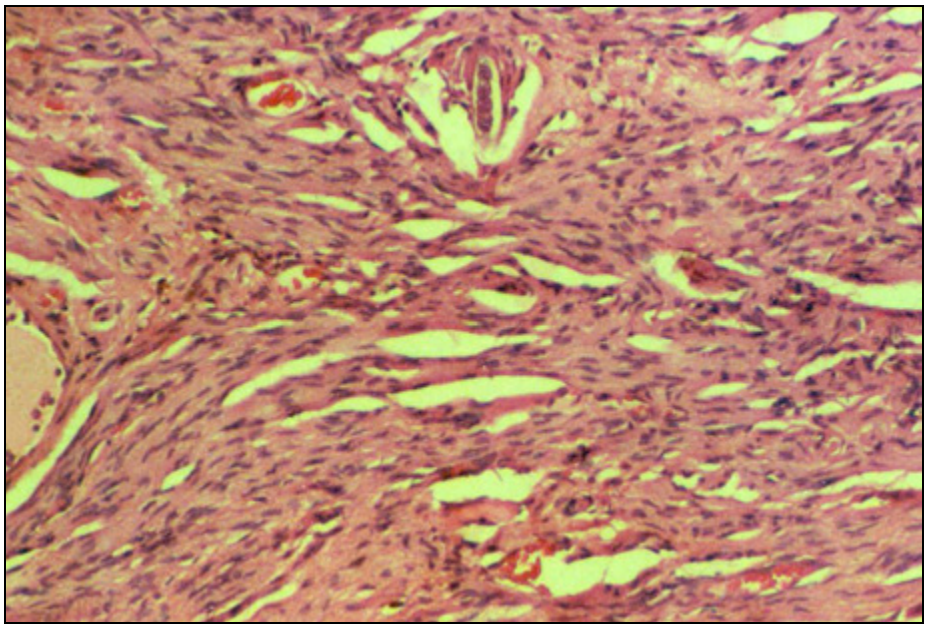

Resim 19. (x400, HE) Uç – uca onarımdan sonra mononükleer hücre infiltrasyonu, Schwann hücresi ve aksonların görünümü.

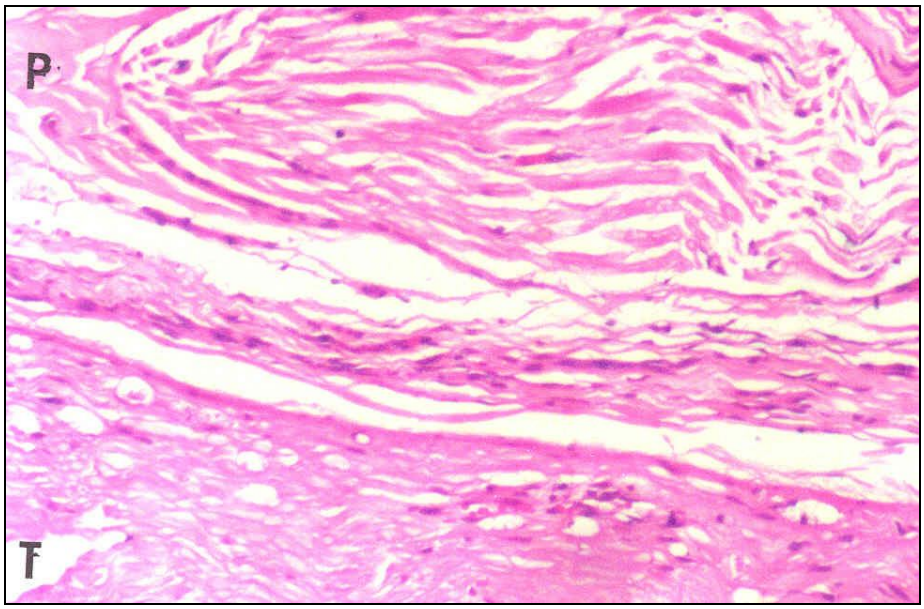

Resim 20. (x400,HE) Uç – yan onarımdan sonra fibröz doku artışı ve tek tük aksonal proliferasyon. (P; peroneal sinir, T; tibial sinir)

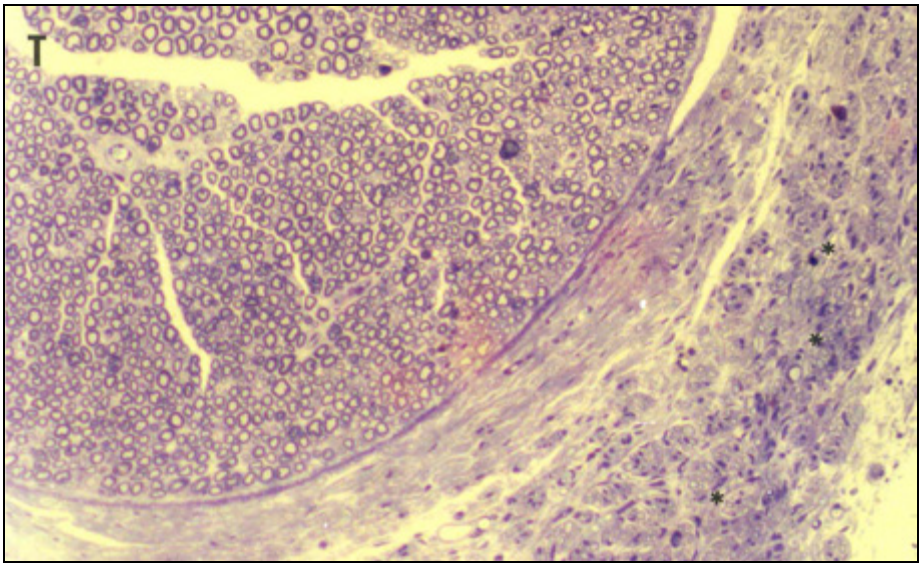

Resim 21. (X 200 Toluidin Mavisi) T; Normal görünümde tibial sinir, * ; Perinöral ve serbest aksonal tomurcuklanmalar.

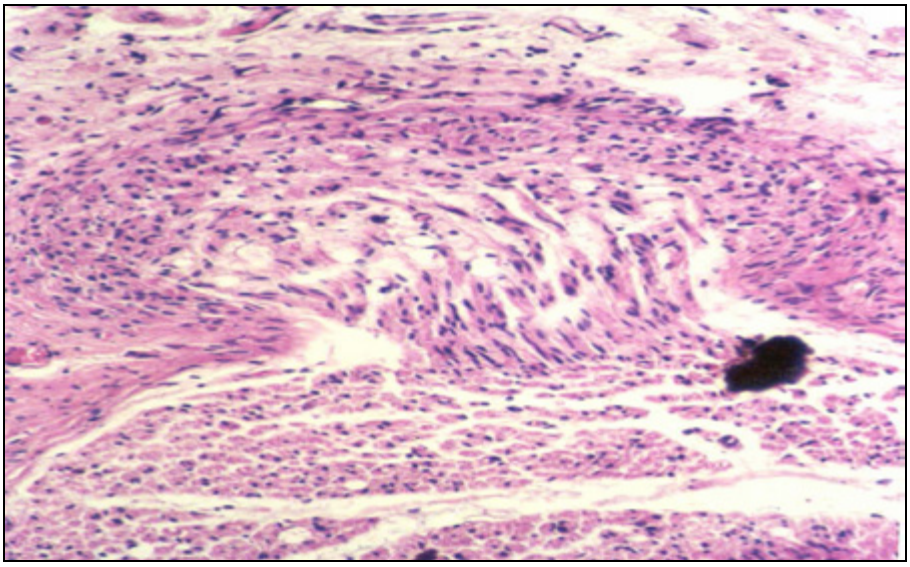

Resim 22. (x4, HE) Uç – yan onarım bölgesinde aksonal akım izlenmekte, tibial ve peroneal sinirde aksonal özellikleri aynı olan görünüm.

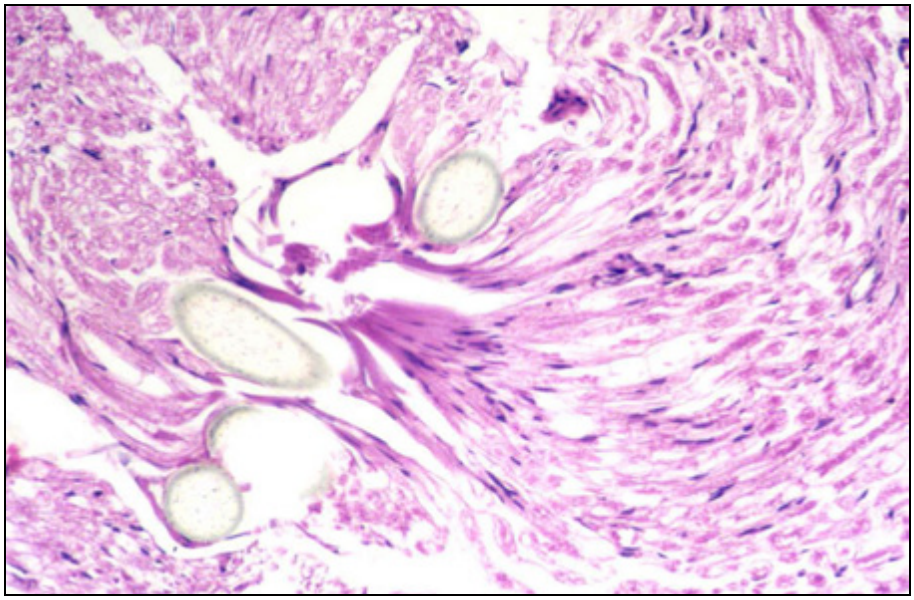

Resim 23. (x4, HE) Uç - uca onarımdan sonra dejenere ve miyelinsiz aksonların görünümü.

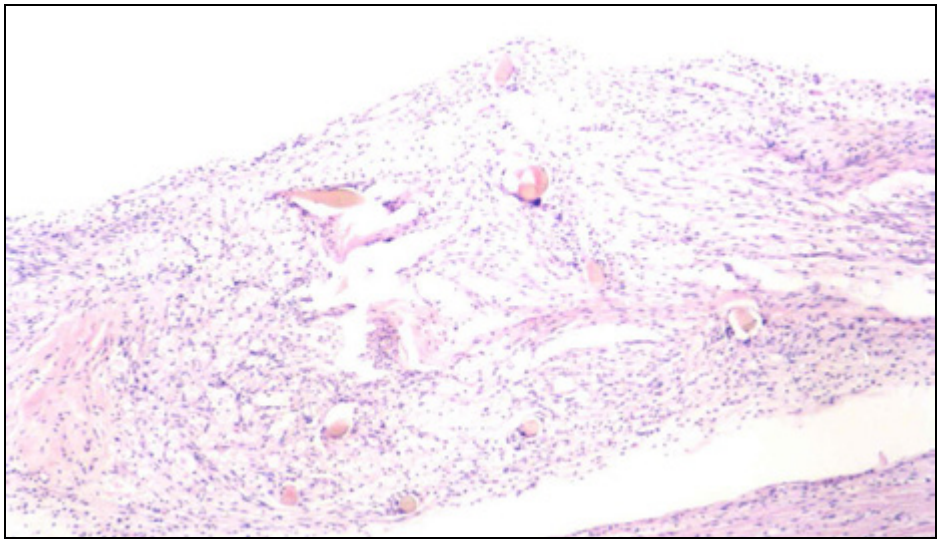

Resim 24. (x10 HE) Uç – uca onarımdan sonra dejenerasyon görünümü.

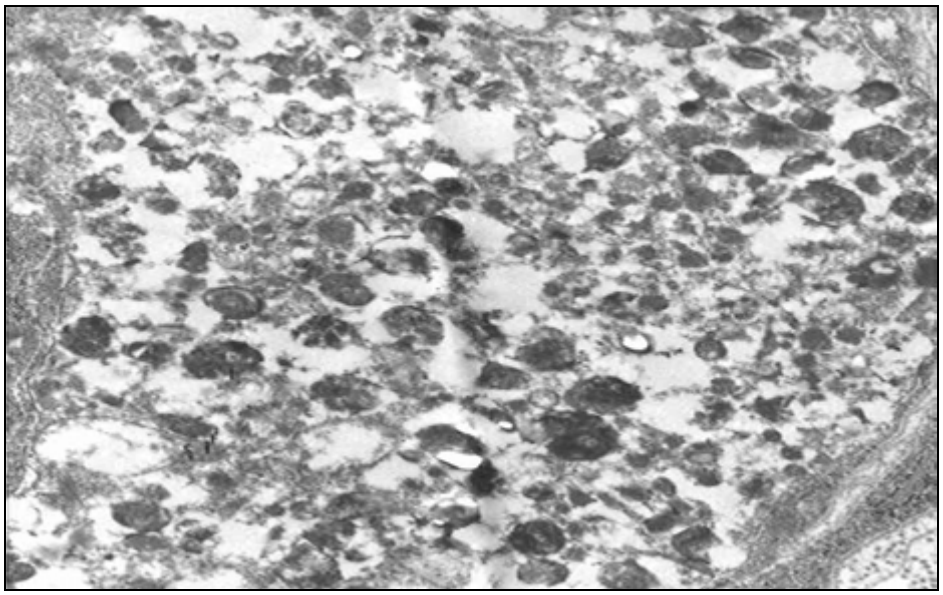

Resim 25. (2x1200, EM) Elektron mikroskopisinde Wallerien dejene-rasyon görünümü.

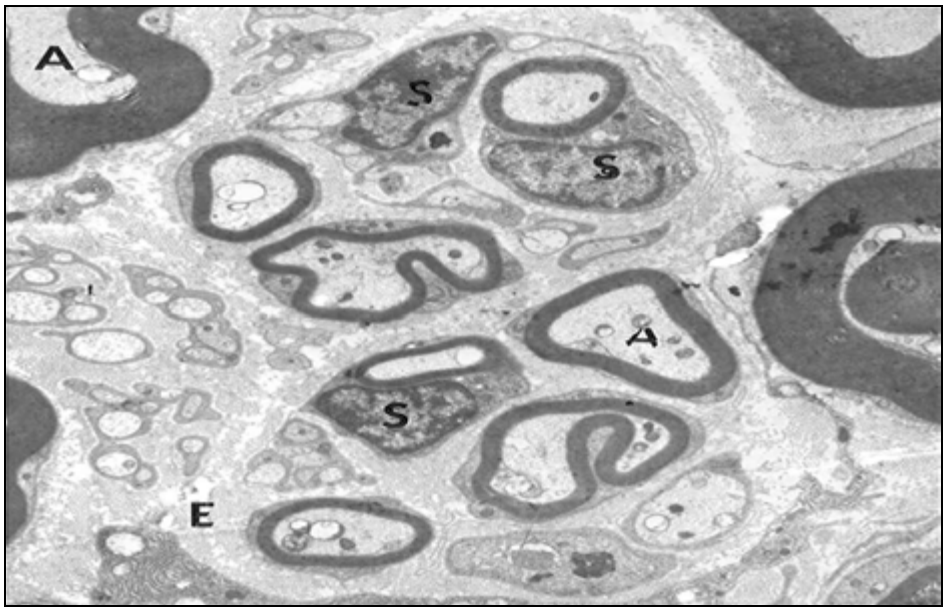

Resim 26.

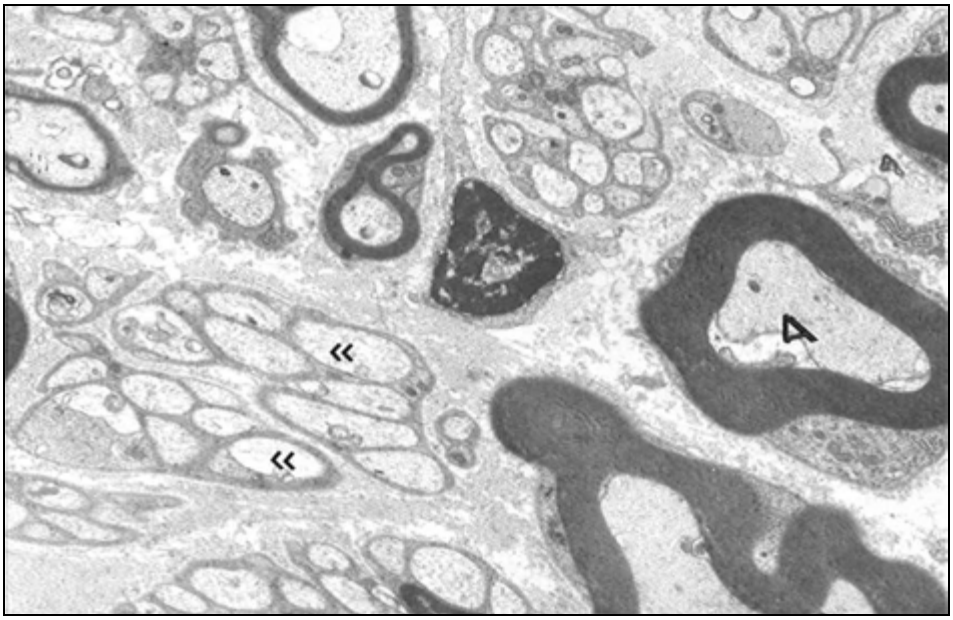

Resim 27. ve 26. (2x4400, EM) A; miyelinli akson, <<; miyelinsiz akson, S; Schwann hücresi, E; endonöriyum.
Endonöriyal bağ dokusu içinde aksonal rejenerasyon bulgusu olan, Schwann hücreleri, büyük miyelinli ve miyelinsiz aksonların görünümü.

Resim 28. (2x12000, EM), ↑↑; Schwann hücre nükleus ve stoplazması, *; endonöriyum. Endonöriyum içinde görülen büyük miyelinli aksonlar ve Schwann hücresinin görünümü.

10 - KAYNAKLAR

1. Brushart TM. Nerve repair and grafting. In: Green's operative hand surgery 4th ed 1998: 2; p: 1381
2. Galen. Galen on the affected parts (Trans Siegel E). S Karger, Newyork, 1976
3. Harris ME, Tindall SC. Techniques of periferal nerve repair. Neurosurg Clin N Am January 1991: 2; No. 1
4. MacKinnon SE, Dellon AL. Surgery of peripheral nerve. New York, Thieme 1988
5. McGillucidy JE. Techniques of Nerve Repair. In: Wilkins RH, Grengachary SS. Neurosurgery 1996: 3; 314; 3179 – 3191
6. Cruikshank W. Experiments on the nerves, particularly on their reproductions; and on the spinal marrow of living animals. Philos Trans R Soc Lond B Biol Sci 1975: 85; 177 - 179
7. Seddon HJ. The use of autogenous grafts for the repair of large gaps in periferal nerves. Br J Surg 1947: 35;151 – 167
8. Highet WB, Sanders FK. The effect of stretching nerves after suture. Br J Surg 1943: 30; 355 – 369
9. Lundborg G, Longo FM, Varon S. Nerve regeneration model and trophic factors in vivo. Brain Res 1982: 232; 157
10. Brunelli GA, Vigasio A, Brunelli GR. Different conduits in peripheral nerve surgery. Microsurgery 1994: 15; 176
11. Lundborg G, Rosen B, Abrahamson SO, et. al. Tubuler repair of the median nerve in the human forearm. J Hand Surg 1994: 19B; 273
12. Sunderland S. Funicular suture and funicular exclusion in the repair of severed nerves. Br J Surg 1953: 40; 580 – 587
13. Smith JW. Microsurgery of peripheral nerves. Plast Reconstr Surg 1964: 33; 317 – 329
14. Edshage S. Peripheral nerve suture : A technique for improved intraneural topography. Evaluation of some suture materials. Acta Chir Scand Suppl 1964: 331;1 – 104
15. Millesi H, Meissl G, Berger A. The interfascicular nerve - grafting of the median and ulnar nerves. J Bone Joint Surg Am 1972: 54, 724 - 750

16. Millesi H, Meissl G, Berger A. Further experience with interfascicular grafting of the median, ulnar and radial nerves. J Bone Joint Surg Am 1976: 58; 209 – 218
17. Liu K, Chen LE, Seaber AV, et. al. Motor functional and morphological findings following end – to – side neurorrhaphy in the rat model. J Bone and Joint Surg 1999: 17; 293-300
18. Caplan J, Tiangco A.D, Terzis J.K. Effects of IGF-II in a new end – to - side model. J Reconstr Microsurg 1999: 15; No:5
19. Fortes MW, Noah EM, Liuzzi FJ, et. al. End – to – side neurorrhaphy. Evaluation of aksonal response and upregulation of IGF-I and IGF-II in a non – injury model. J Reconstr Microsurg August 1999: 15; No:6
20. Noah EM, Williams A, Jorgenson C, Skoulis TG, at. al. End – to – side neurorrhaphy. A histologic and morphometric study of axonal sprouting into into an end – to – side nerve graft. J Reconstr Microsurg February 1997;13, No:2
21. Al-Qattan MM, Al-Thunyan A. variables affecting axonal regeneration following end – to – side neurorrhaphy. J Plast Surg Br 1998; 51: 238 – 242
22. Viterbo F, Trindade JC, Hoshino K. et. al. Two end – to – side neurorrhaphies and nerve graft with removal of the epineural sheath. Experimental study in rats. J Plast Surg Br 1994: 47; 75-80
23. Zhao J, Chen Z, Chen T. Nerve regeneration after terminolateral neurorrhapy. Experimental study in rats. J Reconstr Microsurg January 1997;13, No:1
24. Tham SKY, Morrison WA. Motor collateral sprouting trough an end – to – side nerve repair. J Hand Surg September 1998: 23A; No:5
25. Kallanien LK, Cederna PS, Kuzon WM. Mechanical function of muscle reinnervated by end – to – side neurorrhapy. J Plast Reconstr Surg June 1999: 103; No: 7
26. Bertelli A, Santos S, Calixto B. Is axonal sprouting able to traverse the conjunctival layers of the peripheral nerve? A behavioral, motor, and sensory study of end – to side nerve anastomosis. J Reconstr Microsurg 1996: 559 – 563
27. Viterbo F, Trindade JC, Hoshino K, et. al. End – to – side neurorrhaphy with removal of the epineurial sheath. An experimental study in rats. J Plast Reconstr Surg December 1994: 94; No: 7
28. Lundborg G, Zhao Q, Kanje M, et. al. Can sensory and motor collateral sprouting be induced from intact peripheral nerve by end – to – side anastomosis? J Hand Surg June 1994: 19B; No:3

29. Moore and Persand. The Developing Human Clinically Oriented Embryology; 5. ed. pp: 416 - 420
30. Kayalı H. İnsan Embriyolojisi. 7. Baskı
31. Myers RR. Anatomy and microanatomy of peripheral nerve. Neurosurg Clin N Am January 1991: 2; No. 1
32. Stewart JD, Aguayo AJ. Compression and entrapment neuropathies. 1984: pp;1435 – 1457
33. Brushart TM. Peripheral Nerve Biology. In: Hand Surgery Update 2 1998: 171 – 180
34. Rydevik B, Holm S, Brown MD, et. al. Diffusion from the cerebrospinal fluid as a nutritional pathway for spinal nerve roots. Acta Physiol Scand 1990: 138; 247 – 248
35. Olsson Y. Mast cell in human peripheral nerve. Acta Neurol Scand 1971: 47; 357 – 368
36. Low PA, Dyck PJ, Schmelzer JD. Mammalian peripheral nerve sheath has unique responses to chronic elevations of endoneurial fluid pressure. Exp Neurol 1980: 70; 300 – 306
37. Yoshimura M, Amaya S, Tyujo M. et. al. Experimental studies on the traction injury of peripheral nerves. J Neuro Orthop 1989: 7; 1 – 7
38. Causey G, Barton A. The celluler content of the endoneurium of peripheral nerve . Brain 1959: 82; 594
39. Myers RR, Powell HC, Costello ML, et. al. Endoneurial fluid pressure: direct measurement with micropipettes. Brain Res 1978: 148; 510
40. Lundborg G. Structure and function of the intraneural microvessels as related to trauma, edema formation and nerve function. J Bone Joint Surg 1975: 57; 938 – 948
41. Myers RR, Murakami H, Powell HC. Reduced nerve blood flow in edematous neuropathies. A biomechanical mechanism. Microvasc Res 1986: 32; 145 – 151
42. Nukada H, Myers RR, Powell HC. Spatial pattern of altered nerve blood flow after single systemic artery ligation (abstract). Pripheral Neuropathy Association of America Meeting, Oxford England, 1990
43. Powell HC, Myers RR. Pathology of experimental nerve compression. Lab Invest 1986: 55; 91 - 100
44. Thomas PK, Ochoa J. Microscopic anatomy of peripheral nerve fibers. In. Dyck PJ, Thomas PK, Lambert EH, Bunge MB (Eds). Peripheral Neuropathy 2. ed., Saunders WB, 1984: pp; 39 - 96

45. Wilgis EFS, Brushart TM. Nerve repair and grafting. In: Operative Hand Surgery Churchill Livingston Inc. 3rd ed. 1993: 2; 1315 – 1340
46. Liuzzi FJ,Tedeschi B. Peripheral Nerve regeneration. Neurosurg Clin N Am January 1991: 2; No. 1
47. Fawset JW, Keynes RJ. Peripheral nerve regeneration. Annu Rev Neurosci 1990: 13; 43
48. Schmalbruch H. Motoneuron death after sciatic nerve section newborn rats. J Comp Neurol 1984: 224; 252
49. Sendtner M, Kreutzberg GW, Thoenen H. Ciliary neurotrophic factor prevents the degeneration of motor neurons after axotomy. Nature 1990: 345; 440
50. Snider WD, Thanedar S. Target dependency of hypoglossal motor neurons during devolepment and in maturity. J Comp Neurol. 1989: 279; 489
51. Arvidsson J, Aldskogius H. Effect of repeated nerve lesions on the number of neurons in the hypoglossal nucleus of adult rats. Exp Neurol 1982: 75; 520
52. Ygge J. Neuronal loss in lumbar dorsal root ganglia after proximal compared to distal sciativ nerve resection. A quantitative study in the rat. Brain Res 1989: 478; 193
53. Rich KM, Luszcynski LR, Osborne PA, et. al. Nerve growth factor protects adult sensory neurons from cell death and atrophy caused by nerve injury. J Neurocytol 1987: 16; 261
54. Nachemson AK, Hansson HA, Lundborg G. Neurotropism in nerve regeneration. An immunohistochemical study. Acta Physiol Scand 1988: 133;139
55. Nordeen EJ, Nordeen KW, Sengelaub DR, et. al. Androgens prevent normally occurring cell death in a sexully dimorphic spinal nucleus. Science 1985: 229; 671
56. Yu WHA. Administration of testosterone attenuates neuronal loss following axotomy in the brainstem motor nuclei of female rats. J Neurosci 1989: 9; 3908
57. Gutman E, Sanders FK. Recovery of fiber numbers and diameters in the regeneration of peripheral nerves. J Physiol (Lond) 1943: 101; 489
58. Brushart TME. Preferantial reinnervation of motor nerves by regenerating motor axons. J Neurosci 1988: 8; 1026
59. Slack JR, Hopkins WG, Williams MN. Nerve sheats and motoneuron collateral sprouting. Nature 1979: 282; 506
60. Grafstein B. the nerve cell body response to axotomy. Exp Neurol 1975: 48; 32

61. Baron – van Evercooren A, Kleinman HK, Ohno S, et. al. Nerve growth factor, laminin and fibronectin promote neurite growth in human sensory ganglia cultures. J Neurosci Res 1982: 8; 179
62. Hall SM. Regeneration cellüler and acellüler autografts in the pripheral nervous system. Neuropathol Appl Neurobiol 1986: 12; 27
63. Kromer LF, Cornbrooks CJ. Transplants of Schwann cell cultures promote axonal regeneration in the adult mammalian brain. Proc Natl Acad Sci USA 1985: 82; 6330
64. Hollowel JP, Villadiego A, Rich KM. Sciatic nerve regeneration across gaps within silicone chambers. Long- term effects of NGF and consideration of axonal branching. Exp Neurol 1990: 110; 45 – 51
65. Sandrock AW, Matthew WD. Substrat - bound nerve growth factor promotes neurite growth in peripheral nerve. Brain Res 1987: 425; 360
66. Taniuchi M, Clark HB, Schweitzer JB, et. al. Expression of nerve growth factor receptors by Schwann cells of axotomized peripheral nerves. J Neurosci 1988: 8; 664
67. Cordeiro PG, Seckel BR, Lipton SA. Acidic fibroblast growth factor enhances peripheral nerve regeneration in vivo. Plast Reconstr Surg 1989: 11; 1013
68. Gentili F, Hudson AR, Midha R. Peripheral nerve injuries: Types, Causes, and Grading. In: Wilkins RH, Grengachary SS. Neurosurgery 1996: 3; 308; 3105 - 3113
69. Mackinnon SE. Peripheral Nerve Injuries. In: Hand Surgery Update 2. 1998: 199 – 209
70. Ducker TB. Pathophysiology of Peripheral Nerve Trauma. In: Wilkins RH, Grengachary SS. Neurosurgery 1996: 3; 309; 3115 - 3119
71. Samii M. Modern aspect of peripheral and cranial nerve surgery. Adv Tech Stand Neurosurg 1975: 2; 33 – 85
72. Lundborg G. Nerve injury and repair. New York. Churchill Livingston, 1988
73. Terzis JK, Faibisoff B, Williams HB. The nerve gap. Suture under tension vs. graft. Plast Reconstr Surg 1975: 56; 166 – 170
74. Transactions of the American Philosophical Society. Greene EC. In: Anatomy of the Rat. 1963: 27
75. Bora OA. Özel görüşme. (İnönü Üniversitesi Tıp Fakültesi Ortopedi ve Travmatoloji A.D.)
76. Söderfelt B, Olsson Y, Kristensson K. The perineurium as a diffusion barrier to protein tracers in human peripheral nerve. Acta Neuropathol 1973: 25; 120

77. Spencer PS, Weinberg HJ, Raine CS, et. al. The perineurial window; a new model of focal demiyelination and remiyelination. Brain Res 1975: 96; 323
78. Tarasidis G, Watanabe O, Mackinnon SE, et. al. End – to – side neurorrhaphy resulting in limited sensory axonal regeneration in a rat model. Ann Otol Rhinol Laryngol 1997: 106
79. Zhao Q, Kerns JM. Effects of predegenerations on nerve rejeneration throught silicone Y – chambers. Brain Res 1994: 633; 97
80. Politis MJ, Ederle K, Spencer PS. Tropism in nerve regeneration in vivo. Atraction of regenerating axons by diffusible factors derived from cells in distal nerve stumps of transected peripheral nerves. Brain Res 1982: 253;1
81. Rotshenker S, Tal M. The transneuronal induction of sprouting and synapse formation in intack mouse muscles. J Physiol (Lond) 1985: 360; 387