Acta Orthop Traumatol Turc 29, 69-70, 1995

Doku genişletici kullanarak bir amputasyon güdüğünün kapatılması

Arslan Bora[1], Yalçın Ademoğlu[1], Yusuf Ziya Önal[2], Sait Ada[1]

Tren kazasına bağlı sağ diz üstü, sol diz altı amputasyonu gelişen bir olguda sol amputasyon güdüğünü örtmek için doku genişletici kullanıldı. Sonuçta, amputasyon düzeyini değiştirmeden protez kullanmaya uygun bir güdük elde edildi.

Anahtar kelimeler: *Doku genişleticiler, rekonstrüksiyon*

To cover an amputation stump using skin expander

Skin expander was used to cover the stump of the left knee-below amputation in a patient who has left knee-below and right knee-above amputations due to a train accident. As a result of this procedure, a suitable stump was maintained for prosthesis.

Keywords: *Skin expanders, reconstruction*

Fizyolojik sınırları aşmamak koşulu ile, altlarında yavaş büyüyen bir kitleye uyarak yüzeylerin genişletilebilmeleri, deri, mukoza ve kasların önemli biyolojik özelliklerindendir. Bunun en çarpıcı örneğini, hamilelikte karın derisinin genişlemesinde görüyoruz. Bu olaydan esinlenen Neumann ilk kez 1957'de mastoid bölge derisini kauçuk bir balon ile ekspanse ederek, ampute bir kulağın rekonstrüksiyonunda kullanmıştır. Daha sonra geliştirilen silikon expanderleri, göğüs rekonstrüksiyonu ve oluşmuş defektleri kapatmada kullanılan Radovan (1976) bu yöntemi popularize etmiştir (6).

Rekonstrüktif cerrahide doku ekspansiyonu ile defekt kapatmanın iki önemli avantajı vardır. Birincisi geleneksel flep ve greftlerde oluşan donör bölge skarlarına sebep olmazlar. İkincisi, genişletme işlemi komşu dokulardan yapılıyorsa, duyu, renk, kıllanma ve kalınlık gibi özellikleri taşıyan dokuların alıcı bölgeye getirilmesine olanak tanırlar (4, 6).

Kobaylar üzerinde yapılan histolojik çalışmalarda, genişletilen dokularda epider malmitotik aktivitenin artmasından başka bir değişiklik saptanmamıştır (3, 7). Silikon maddesinden üretilen doku genişleticiler, çeşitli büyüklük ve şekillere sahiptirler. Genişletme işlemi, silikon implanta bağlı bir rezervuar yolu ile verilen bir sıvı (serum fizyolojik) ile yavaş yavaş gerçekleştirilir.

Gereç ve yöntem

41 yaşında, erkek hasta. Tren kazası nedeni ile her iki cruris bölgesinde ağır ezilme yaralanmaları vardı. Acil olarak sola dizaltı, sağa dizüstü amputasyon uygulandı. Soldaki yaralanma çok kirli ve geniş yumuşak doku hasarı içerdiğinden amputasyon güdüğü açık bırakıldı. Sağ tarafta dizüstü amputasyon olduğu için soldaki uzunluğun korunmasına karar verildi. İlk ameliyattan 3 hafta sonra yapılan girişim ile Dow Corning marka yuvarlak, orta boy doku genişletici sol amputasyon güdüğünün ön yüzünde bulunan sağlam derinin altına yerleştirildi (Resim 1). Hastanın ağrısı kontrol edilerek, doku genişletici tedrici olarak şişirildi. 35 gün sonra yeterli cilt elde edilince, implant çıkarılıp, genişlemiş cilt ile güdük kapatıldı.

Resim 1: Olgumuzun, doku genişletici cilt altına yerleştirilmeden önceki ve çıkarılmadan önceki görünümleri

Sonuç

Elde ettiğimiz deri ile güdüğü kapattıktan bir hafta sonra, flebin distal ucunda 2x3 cm boyutlarında nekroz gelişti. Bu bölge rotasyonel cilt flebi ile kapatıldı, böylece hastanın amputasyon güdüğü proteze uygun bir cilt ile kısaltma yapmadan örtülmüş oldu (Resim 2).

(1) İzmir El ve Mikrocerrahi Hastanesi El Cerrahi, Ortopedi ve Travmatoloji Uzman Dr.
(2) Buca SSK Hastanesi Ortopedi ve Travmatoloji Kliniği, Uzman Dr.

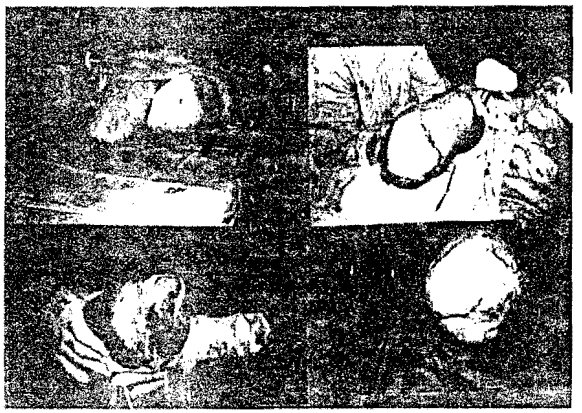

Resim 2. Olgumuzun preoperatif, postoperatif ve gelişen cilt nekrozu için uyguladığımız rotasyonel cilt flebi ile güdüğün kapatılmış görünümleri

Tartışma

Rekonstrüktif cerrahide doku genişleticilerinin en sık kullanma alanları yanıklar, travmatik defektler, meme hipoplazileri ve dekübitus ülserleridir (1, 5, 6).

Olgumuzun sol amputasyon güdüğünde ortaya çıkan sorunlar güdüğün kısaltılması, yani diz eklemi dezartikülasyonu veya dizüstü amputasyonu ile çözümlenebilirdi. Ancak her iki dizüstü amputasyonu olan bir hastanın protez kullanmadaki daha fazla enerji kaybı ve buna bağlı oluşacak mobilizasyon güçlüğü endikasyon kararımızda etkili oldu.

Doku genişletici kullanılmasında en sık rastlanan komplikasyon aşırı şişirmeye bağlı doku nekrozu ve implantın çıkmasıdır. Burada oluşan ağrı ve kapiller dolgunluk ekspansiyon derecesi hakkında çok fazla bilgi vermediği için hastaların sık sık kontrol edilmesi çok önemlidir (3).

Elde ettiğimiz deri flebi ile güdüğü örttükten sonra flep distalinde ortaya çıkan nekrozun expander çıkarıldıktan sonra genişletilen derinin bir miktarının geri kaybedilmesinden kaynaklandığı kanısına vardık. Nitekim Vander (1987) yaptığı çalışmalarda genişletilen derinin yaklaşık %40'ının geri kaybedildiğini saptamıştır (8).

Kaynaklar

1. Çağdaş, A., Gençosmanoğlu, R., Ülgen, Ö.: Doku genişleticilerinin kullanım alanları. Ulusal Cerrahi Dergisi. 4 (2): 43, 1988.
2. Hallock, GG., Rice, DC.: Objective Monitoring for safe tissue expansion. Plast. Reconstr. Surg. 77 (3): 416, 1986.
3. Jones, BM.: Monitors for the cutaneous microcirculation. Plast. Reconstr. Surg. 73 (5): 843, 1984.
4. Manders, EK., Schenden, MJ., Furrey, JA., Hetzler, PT., Davis, TS., Graham, WP.: Soft-tissue expansion: Concepts and complications. Plast. Reconstr. Surg. 74 (4): 493, 1984.
5. Özgür, F., Kocabalkan, O., Mavili, E., Erk, Y. Gürsü, G.: Doku genişleticileri: 6 yıllık klinik deneyimlerimiz. Türk Plast. Cer. Derg. 1 (2): 100, 1993.
6. Radovan, C.: Tissue expansion in soft-tissue reconstruction. Plast. Reconstr. Surg. 74 (4): 482-490, 1984.
7. Sasaki, GH., Pang, CY.: Pathophysiology of skin flaps raised on expanded pig skin. Plast. Reconstr. Surg. 74 (1): 59, 1984.
8. Vander, Kolk, CA., Mc Cann, JJ., Knight, KR., O'Brien, BMcC.: Some further characteristics of expanded tissue. Clin Plast. Surg. 14 (3): 447-454, 1987.

Yazışma adresi
Uzman Dr. Arslan Bora
1418 Sokak No. 14
35230 Kahramanlar, İzmir, Türkiye