T.C.
SAĞLIK BAKANLIĞI
İZMİR ATATÜRK EĞİTİM VE ARATIRMA HASTANESİ
2.ORTOPEDİ VE TRAVMATOLOJİ KLİNİĞİ
Klinik Şefi: Prof. Dr. Osman Arslan BORA

TENDON PENCERE DEFEKTİ MODELİNDE ALLOJENİK MEZENKİMAL KÖK HÜCRE UYGULAMASI (DENEYSEL ÇALIŞMA)

UZMANLIK TEZİ

Dr. Cihan ADANAŞ

TEZ DANIŞMANI
Prof. Dr. Osman Arslan BORA
İzmir Atatürk Eğitim ve Araştırma Hastanesi
2.Ortopedi ve Travmatoloji klinik Şefi

YARDIMCI ÖĞRETİM GÖREVLİLERİ
Prof. Dr. S. İsmet DELİLOĞLU GÜRHAN
Ege Üniversitesi Mühendislik Fakültesi Biyomühendislik Bölümü

Doç. Dr. Hasan YILDIZ
Ege Üniversitesi Mühendislik Fakültesi Makine Mühendisliği Bölümü

Başasistan Uzm. Dr. Arzu AVCI UÇARSOY
İzmir Atatürk Eğitim ve Araştırma Hastanesi Patoloji Bölümü

Arş. Gör. Feyzan ÖZDAL KURT
Celal Bayar Üniversitesi Fen Edebiyat Fakültesi Biyoloji Bölümü

Başasistan Op. Dr. Ali Murat DÜLGEROĞLU
İzmir Atatürk Eğitim ve Araştırma Hastanesi
2.Ortopedi ve Travmatoloji kliniği

İzmir/2009

TEŞEKKÜR

Uzun ve zahmetli asistanlığım süresince benimle yakından ilgilenen ve daima yanımda olduğunu hissettiğim tez danışmanım Sayın Prof.Dr. Osman Arslan BORA'ya ; bilgi ve becerilerini her zaman büyük bir istekle paylasan çok değerli hocalarım Sayın Op.Dr. Recep Gür USTAOĞLU'na, Sayın Op.Dr. Kemal ÖZKAYA'ya, Sayın Op.Dr. Hüseyin Durmaz'a, Sayın Op.Dr.Ali Murat DÜLGEROĞLU'na, Sayın Op.Dr. Mehmet ÖZDEMİR'e, Sayın Op. Dr. Salih Zeki SERTÖZ'e sonsuz teşekkürlerimi sunarım. Tezimin her aşamasında yardımlarını esirgemeyen Sayın Prof.Dr. İsmet DELİLOĞLU GÜRHAN'a, kök hücre elde edilmesinde büyük özveri ile çalışan Sayın Arş.Gör.Dr. Feyzan ÖZDAL KURT ve Sayın Dr. Merve ÇAPKIN'a; biyomekanik incelemeleri yapan Sayın Doç. Dr. Hasan YILDIZ'a, Sayın Ars. Gör. Dr. Mahmut PEKEDİŞ'e; Patolojik incelemeleri yapan Sayın Başasistan Uzm. Dr. Arzu AVCI UÇARSOY'a; İstatistiksel incelemelerde yardımlarını esirgemeyen Sayın Yar. Doç. Dr. Ali ÖZDEMİR'e olmak üzere desteklerini her zaman hissettiğim tüm asistan arkadaşlarım, servis hemşireleri ve diğer personel arkadaşlarıma sonsuz teşekkürlerimi sunarım.

Eğitimim ve asistanlık süresince maddi ve manevi desteklerini esirgemeyen annem, babam, kardeşlerim ve eşime sonsuz teşekkürlerimi sunarım.

Dr. Cihan ADANAŞ

1.GİRİŞ VE AMAÇ

Tendon yaralanmaları sonrasında normal yapı biyolojik ve biyomekanik özelliklerini kaybettiği için orijinal karmaşık yapı geri kazanılamaz. Tamir sonrası fonksiyon kaybı, yapışıklık, yeniden kopma ve tendonda dejenerasyon gibi komplikasyonlar görülür. Tendon hasarı sonrasında rehabilitasyon uzun bir süreçtir ve eski fonksiyona dönüş yaklaşık olarak 8-12 hafta kadar sürmektedir. Uzun süren tedavi ve komplikasyonların fazla olması ayrıca bir sosyoekonomik problemdir.

Tendon onarımı üzerine daha önce birçok çalışma yapıldığı halde halen istenilen noktaya gelinememiştir. Tıbbın çeşitli alanlarında doku onarımını artırmaya yönelik doku mühendisliği yaklaşımları kullanılmaktadır. Ortopedide doku mühendisleri türdeş mezenkimal kök hücrelerini kemik defektlerinde, kıkırdak defektlerinde ve tendon defektlerinde kullanmışlar.

Türdeş mezenkimal kök hücreler kemik iliği kökenli olup ayrışmamış pluripotent hücrelerdir. Kemik, kıkırdak, yağ, kas ve tendon dokularına farklılaşma kapasiteleri mevcut. Türdeş mezenkimal kök hücrelerin kemik iliğinden rahat ve düşük maliyetle elde edilmeleri doku mühendisliğinin ilgisini çekmektedir. Türdeş mezenkimal kök hücrelerin dağıtımı için doku mühendisleri özel bir ara madde (matriks) (kollajen, PLGA vb) kullanırlar. Tendon için en ideal ara madde tipi tam olarak belirlenmiş değildir. Bu ara madde özellikle güvenilir olmalı, doku ile aynı biyomekanik özelliğe sahip olmalı ve kullanılacağı dokuya benzer özellikler taşımalıdır.

Hücre içerikli tedavi yöntemleri tıbbın şu anki en çok araştırmaya açık güncel konusudur. Daha önceki çalışmalarda bir ara madde içinde türdeş mezenkimal kök hücreler verilmiş olup, bu çalışmada tendon hasarlarında kullanılacak mezankimal kök hücrelerini, defektin olduğu bölgeye herhangi bir ara madde kullanmadan, enjeksiyon yoluyla uygulamanın, iyileşme üzerindeki etkileri inceledi.

Bir dokunun iyileşme modelinde; ortam, hücre ve uyaran üçlüsünün olması gereklidir. Ortamdan kasıt kanlanma ve difüzyonla (geçiş)

beslenme, hücreden kasıt canlı birim ve uyarandan kasıt ise bir koşul yani tendonda gerilme kuvvetleridir.

Bu çalışmadaki amaç türdeş mezenkimal kök hücrelerinin, tendon defektine direkt enjeksiyon yoluyla verildiğinde gerilme kuvvetleri altında bu hücrelerin tendonun öncül ve yetişkin hücresine dönüşmesini incelemektir.

II. GENEL BİLGİLER

II.1. Tendon Morfolojisi

Ara madde de tendona kendi gücünü kazandıran uzun iplikler halinde sıkı Tip I kollojen demetleri vardır. Kollajen arasında küçük proteoglikan ve glikozaminoglikan zincirlerinden oluşan ara madde mevcuttur. Ara madde ve kollajen demetleri fibroblastlar tarafından sentezlenmektedir. Fibrositler aktif olmayan hücrelerdir. Yani fibroblastlar fibrositlerin aktif haldeki hücreleridir. Tendonda asıl tamir görevini yapan hücreler fibroblastlardır.

Tendonda kollajen yapım ve yıkım deviri (turnoveri) oldukça yavaştır. Tendon fibroblastları tarafından tip 1 kollajen üretilir. Tip 1 kollajen gerilme güçlerine karşı oldukça dayanıklı, esneme güçlerine karşı oldukça zayıftırlar (3). Kollajen vücudun birçok yerinde yapı taşı olarak bulunmaktadır. Tendonun kuru ağırlığının % 70'i kollajenlerden oluşur. Tendon yapısını oluşturan kollajenlerin %95'i tip 1 kollajen %5'i ise tip III ve tip IV kollajenden oluşur. Tropokollajenlerden oluşan peptid zincirleri üçlü sarmal şeklinde bulunur. Fibroblastlar tendonların hücre dışı kısımlarının sentezinden sorumludur. Ayrıca küçük miktarlarda elastin ve su bağlama kapasitesini arttıran çeşitli mukopolisakkaritler de fibroblastlar tarafından üretilir.

Tendon fasikülleri tenosit denilen olgun fibroblastlardan ve tip I kollajen lifçiklerinden (fibril) oluşur. Fasiküllerin yüzeyi kollajen lifçik ve elastinden oluşan bir zarla örülmüştür. Bu zarlar sayesinde direkt bağlantı ve hücresel ilişki olmadan lifçikler birbiri üzerinde kayabilir. Her kollajen

kümesinin üzeri endotenon ve endotenonların birbirine yakın kalmasını sağlayan bir ara bölme olan epitenon ile örtülmüştür. Elde bükücü (fleksör) tendon fasikülleri paratenon denilen ince viseral ve parietal katmandan oluşan içinde kayganlaştırıcı faktörler bulunan bir zarla örülmüştür. Ayrıca mezotenon tendonun etrafını sarar, paratenon ile sıkı ilişki kurar ve tendona gelen damarları taşır(1,2,3).

II.2. Tendon Yapısı

Makroskopik olarak beyaz renkli uzun ve yassı yapılardır. Tendon çok sayıda kollajen lifi ve az miktarda mukopolisakkaritlerden zengin amorf madde (şekilsiz ara madde) içerisinde çok az miktarda hücresel yapı (fibrositler) içeren sıkı bir bağ dokusu elemanıdır(2).

Normal tendonun yapısı seyrek iğ şeklinde tendon hücreleri ve arada oldukça organize olan hücre dışı ara maddeden oluşur. Tendon içindeki hücreler, hücre dışı bütün ara madde bileşimlerini sentezlerler. Tendonlar hücre dışı ara madde içine yerleşmiş paralel kollajen lifçiklerden oluşmuştur. Bu organize yapı, üzerine yapılan kuvvetlere karşı koymayı ve bu kuvvetleri kastan kemiğe iletmeyi sağlar. Beklenmedik ani kasılmalarda gücü emerek azaltır. Kasın devamlılığını sağlayan tendon kemik yada kıkırdakta sonlanır (4). Güç aktarımı için tendon kemiğe 4 değişik bağlantı yolu kullanarak yapışmaktadır(4).

1. Tendon
2. Fibrokartilaj (kollajen lifler fibrokartilaja dönüşerek)
3. Kemik (mineralize kıkırdak dokusu kıkırdak kemikle birleşerek)
4. Endotenondaki kollajen lifler kemiğin içine delici lifler olarak (saharpey lifleri)

Kemiğe yapışma yerinde tendonun merkezdeki lifleri dış katmanı (korteks) delerek kemik içinde kaybolurlar. Çevredeki lifler ise kemik zarı lifleri ile karışarak sonlanır. Kıkırdağa yapışma yerinde ise tendon lifçikleri perikondriuma girerek yaygın bir şekilde dağılır(4).

İki tip tendon vardır (5).

-paratenonla çevrili tendonlar

-kılıf ile çevrili tendonlar

Belli sayıdaki kollajen lifi birleşerek birincil demetleri oluştururlar ve çıplak gözle görülebilen bu oluşumlar tendon lifi olarak adlandırılır (2). Birincil demetteki kollajen lifleri, seyirleri esnasında dallanarak ağızlaştırma (anastomozlar) yaparlar. Kollajen lif demetleri arasına paralel yerleşmiş az sayıdaki fibrositler, enine kesitlerde demetler arasına sokulan ışınsal stoplazmik uzantılara sahiptirler ve bulundukları yerin şeklini alırlar (6). Tendon fibrositleri,''tendon hücresi'' veya stoplazmik uzantılarını, lifler arasında kanat gibi uzanması nedeniyle ''kanatlı tendon hücresi'' olarak adlandırılırlar.

Endotenon ince gevşek bir bağ dokusudur. Birincil lif demetlerinin etrafında kollajen demetlerine paralel olarak yer alır ve tendon fasiküllerini ayırarak sarar. Bu bağ dokusu ile birlikte damar sinir yapıları kollajen lifleri arasında seyreder (7).

Endotenon ile demetler birbirine bağlanır. Bu şekilde oluşan ikincil demetler epitenonla çevrelenmiştir. Epitenon iki tabaka halindedir. İçteki tabaka endotenon üzerinde seyreder ve sinirler için koruyucu işlev görür. Dıştaki tabaka ise çevre bağ dokusu ile devam eder. Epitenon hücreleri tendon onarımında çok önemli bir rol oynar.

Epitenonun sınırladığı ikincil demetlerin her biri fasikül olarak adlandırılır. Bir tendon belli sayıda fasikülün paratenon denen oldukça kalın bir bağ dokusuyla sarılması sonucu meydana gelir. Paratenon epitenonun dış yüzeyini destekler. Epitenon ve paratenon içinde elastik lifler de bulunur ve kan damarlarından oldukça zengindir. Oysa endotenonda çok az sayıda damarsal yapı mevcuttur. Birincil demetler içinde ise hiçbir damar yoktur. Dolayısı ile yapım yıkım oldukça yavaştır (2,3).

Paratenonun dış yüzeyi düzdür ve çevre dokuyla çok sayıda bağlantı içermektedir. Böylece tendon hareketleri kısıtlanmamış olur. Sürtünmelere yol açabilecek kemik ve benzeri sert dokular üzerindeki tendonlar sinovya (vagina tendineum veya tendon kılıfı) adı verilen bir bağ dokusu kılıfı içinde uzanırlar. Bu kılıf mezenkimal kökenli yassı hücrelerden oluşan iki tabakadan meydana gelmiştir. İç tabaka paratenona sıkı bir

şekilde tutunurken dış tabaka çevre dokulara yapışıktır. İki tabaka arasında bir boşluk mevcuttur ve tabakaların boşluğa bakan yüzleri devamlılığı olmayan mezotel hücreleri ile döşenmiştir. Bu boşlukta sinovya benzeri protein, glikozaminglikan, glikoprotein ve iyonlar içeren bir sıvı bulunur. Bu sayede tendon en dış kılıf içinde kayarak hareket edebilme özelliğini kazanır (8).

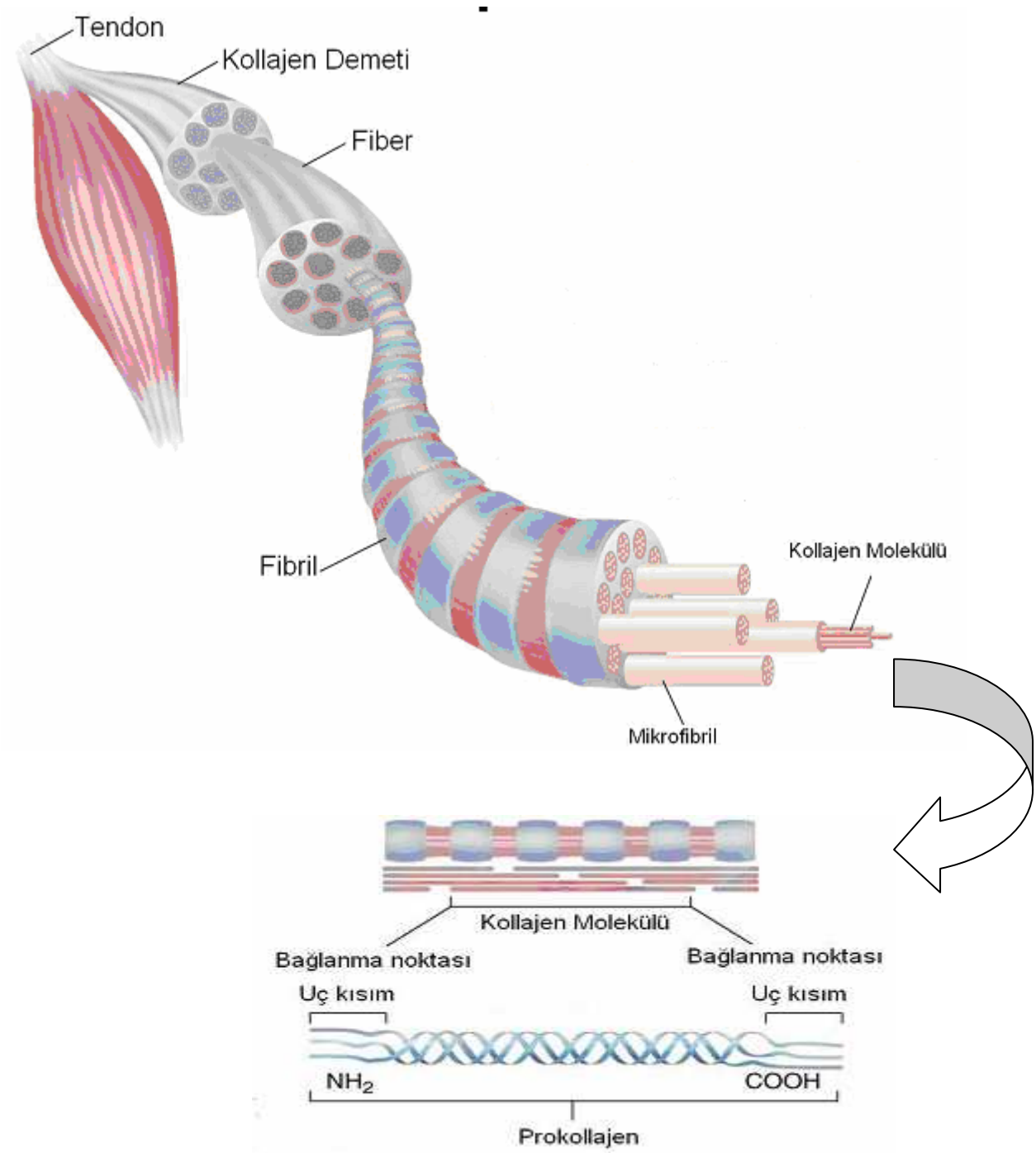

Şekil 1:Tendonun yapısı (Campell ve ark. 2000)

Peritenon ince gevşek bağ dokusu kılıfıdır. Tendonun hemen üzerinde epitenon ve en dışarıda paratenonu oluşturur. Peritenon ve tendonun bağ dokusu birbiriyle devamlılık gösterir. Aşil tendonunun paratenonu el ve bilek tendonlarında olan sinovya tabakasına sahip değildir. Fakat arka tarafta mukopolisakkaritlerle kayganlaşmış birkaç ince membrana dönüşür (8).

Tendonlar getirici (afferent) sinirlerden zengindirler. Sinir liflerinin bir kısmı, tendonların kasa yakın bölgelerinde, tendon mekiği adı verilen yapıları oluştururlar. Tendon mekiği, sinir liflerinin bağ dokusu tarafından sarmalanmış kollojen lifleri etrafında dolanmasıyla oluşur. Diğer bölgelerde serbest sonlanmalarda görülür. Getirici sinir lifleri, tendonları aşırı uzamalara karşı korurlar (6).

II.3.Tendonların Beslenmesi

Tendon beslenmesi iki ayrı yoldan olmaktadır;

-vasküler sıvı içitimi (perfüzyon) beslenme

-sinovyal geçişle (difüzyon) beslenme

Yapılan bir çalışmada, geçişin sıvı içitiminden daha etkili olduğu sonucuna varılmış ve geçişin arterden arındırılmış yapılarda tendonun beslenmesi için yeterli olduğu belirtilmiştir (9).

Tendonlar ya paratenondan tendon içine giren bir damar ağı ya da vinkulumlar boyunca tendona giren damarlarla beslenir (9). Cerrahi sırasında dikkat edilecek bir özellik vonkulumların uzun tendonlara kas tendon bileşkesinden veya kemik zarına yapışma yerinden girmeleridir. Bu nedenle merkezdeki 1/3'lük bölgenin kanlanması uçlara göre daha zayıftır. Paratenondan ilerleyen düzensiz damar ağıyla desteklenen bu bölge, cerrahi sonrasında problem çıkarabilir (10).

Yapılan bir çalışmada tendonların damar haritası incelenmiş ve tendonların üç ayrı bölgeden kanlandığı gösterilmiştir. Sırasıyla bunlar:

-kas-tendon birleşim bölgesinden gelen damarların dallarından

-tendonun kamiğe yapışma yerindeki gelen damarlardan

-tendonu saran paratenon ,mezotenon, vinkulalardan ve çevre bağ dokusundan giren damarlardan kanlanmaktadır (11).

Tendonun beslenmesi, etrafındaki dokuya ve bulunduğu yere göre değişiklik gösterir. Sinovyal kılıf içindeki tendonun vasküler yapısı içsel (intrensek) ve dışsal (ekstrensek) vasküler sistem olarak iki ana başlık altında toplanabilir.

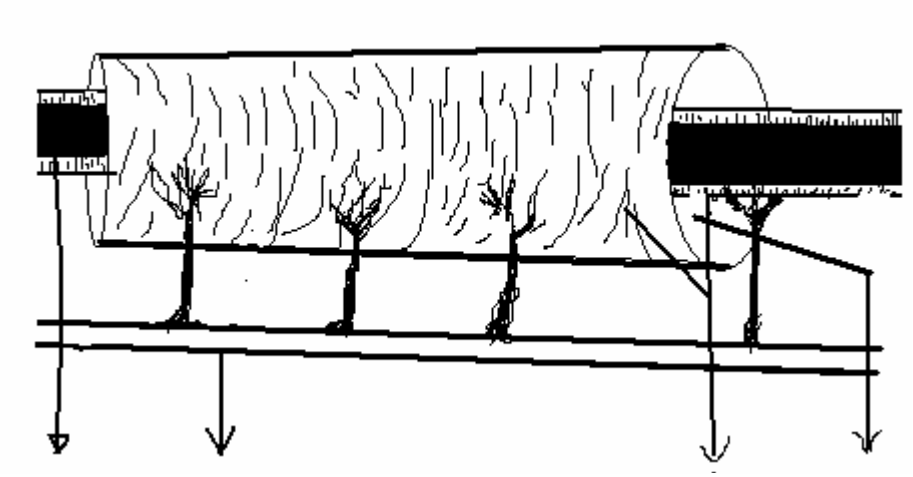

Şekil 2 :Tendonun dışsal vasküler beslenmesi

Dışsal vasküler yapı, ana damardan gelen damarlar mezotenon içine oradan sinovyal kılıfın viseral kılıfına ulaşmak için vinkulalardan geçer. Burada bir ağ oluşturur ve tendonun yüzeyel kısmını besler. Bazı damarlar ise tendonun daha derinine ilerler ve endotenon içinde seyrederek peritendinöz ve intratendinöz damar ağını birbirine bağlarlar. Sinovyal kılıfının olmadığı aşil tendonu gibi tendonlarda paratenon kanlanmaya yardımcı olur. İçsel vasküler yapı ise paratenondan ayrılan arteryel yapılar epitenona girerek endotenon içinde seyreden vasküler yapılardır. Bu nedenle paratenon tendon iyileşmesinde kilit rol oynar (4).

Geren (ekstansör) tendonlarda İçsel ve Dışsal vasküler dolanım bükücü tendonlardakine benzer. Paratenonla çevrili geren tendonlarda kan damarı paratenon tabakaları arasına enine yatay olarak girerler (4).

Paratenon ile çevrili olan tendonların zengin kapiller ağı ve bunu besleyen bir çok damarı vardır. Kılıflı tendonda mezotenon (vinkula) sadece bir tendon bölgesini (segment) besleyen bir damarı taşır, damarsız (avasküler) bölümler damarlı (vasküler) bölümlerden geçiş yoluyla beslenirler (5).

Ortak dijital arterin yatay birleştirici dalları arkadan (dorsalden) vinkular sisteme ve oradan da tendonlara doğru dolaşım sağlar. Bu nedenle bükücü tendonların arka kısımları daha iyi beslenir. Onarım sırasında dikişler ön kısıma (volara) konmalı arkaya konmamalıdır, çünkü ön yüzeyleri göreceli damarsız yapılardır. Tendon kılıf sıvısı hyaluronat yoğunluğu normal eklem sıvısına benzer birkaç protein içerir. Parmak bükülmesi sonucu artan pompa sistemi ile tendona geçişi sağlanır. Yapılan çalışmalarda damar yapısı tamamen bozulmuş tendonlarda, geçişin tek başına yeterli olduğu gösterilmiştir(12-13).

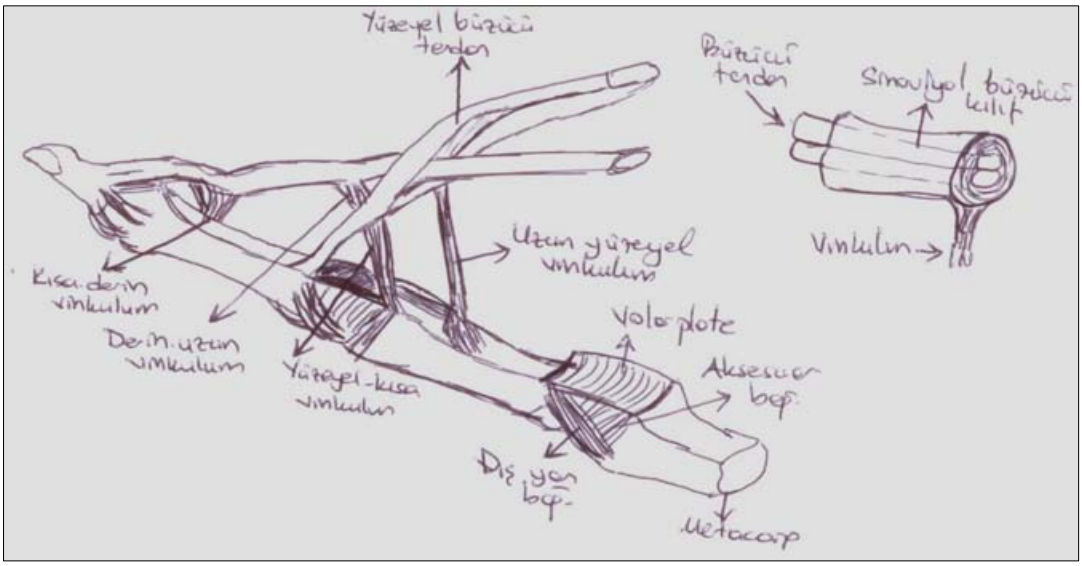

Şekil 3 : Tendonun vinkulalarla beslenmesi (12).

II.4.Tendonun İyileşmesi

Tendon iyileşme biyolojisi; travma şekli, hücresel aktivite, yeniden damarlanma kapasitesi, büyüme faktörleri ve çok çeşitli kimyasal maddelerle ilişkilidir.

Tendon iyileşmesi başlıca iki şekilde olur. 1- sinovyal destekli içsel iyileşme, 2- Onarıcı doku (granülasyon) destekli fibroblastik iyileşme (dışsal iyileşme). Tendon iyileşmesinde her iki süreç etkilidir. Ancak bunlardan biri baskın olur. Sinoviyal kılıfının devamlılığının sağlandığı ve tendona hareket verildiği durumlarda içsel iyileşme baskın gelir ve tendon yapışıklılığı en az olur (12).

İçsel iyileşme, önce epitendinöz ve endotendinöz hücrelerin kesi sahasına toplanması sonucu nasır (kallus) benzeri bir doku ile başlar. Tenositler bu dokuya yayılarak kollajen sentezler ve böylece tendon iyileşir. Tendon iyileşmesi yaklaşık 8 hafta sürer. İyileşme dönemleri başlıca 3 fazda olur.

1- Yangı fazı: Tendon hasarı sonrası 3 ile 5 günler arası yangısal dönemdir. Hasar sonrası hematom oluşur. Gelişen hemostaz mekanizması bazı damar genişleticilerin , trombositlerin ve mast hücrelerinin aktivasyonuna ve yangısal kimyasalların salınmasını sağlar. Bu hücreler ölü doku ve debrisin yutulmasına neden olur. Makrofajlar yeni tenositlerin toplanmasına ve yeni damar oluşumunu başlatır. Tendon gücünün en az olduğu dönem olup bu dönemde belirgin olan özellik hücre göçü ve yutulmanın (fagositoz) aktivasyonudur. Göç eden iltihabi hücreler fibroblast olarak farklılaşır.

2- Fibroblastik veya kollajen üretim fazı: Beşinci günden 3 ile 6 haftalar arası süredir. Bu dönemde iyileşme bölgesinde onarıcı doku mevcuttur. Organize olmamış bir ara madde vardır. Baskın hücre topluluğu tenositlerdir. Fibroblastik farklılaşma ve damarlanmada artma ile karekterize bir dönemdir. Bu dönemde kollajen sentezinde hızlı bir artış olur. Tendon tensil gücü ve düzeni tam sağlanmamıştır. Kollajen sentezi sayesinde zamanla tendon gücünde artma olur.

3- Remodeling (yeniden yapılanma) fazı: 6 ile 9. haftalar arasındadır. Tendon iyileşmesinde son dönemdir. Kollajenin olgunlaşması ve

yapışıklıkların olması ile karekterize bir dönemdir. Hücre dışı ara madde sentezi yavaşlar ve kollojen lifçikleri tendona parelel olacak şekilde sıralanır. Tip III kollojen yerini tip I kollojene bırakır. Tendon kollojen döngüsü ve tendon su oranı normale döner. Tendon gücünde artma ile birlikte fibroblastik aktivite ile kollajenler uzunlamasına yerleşir.

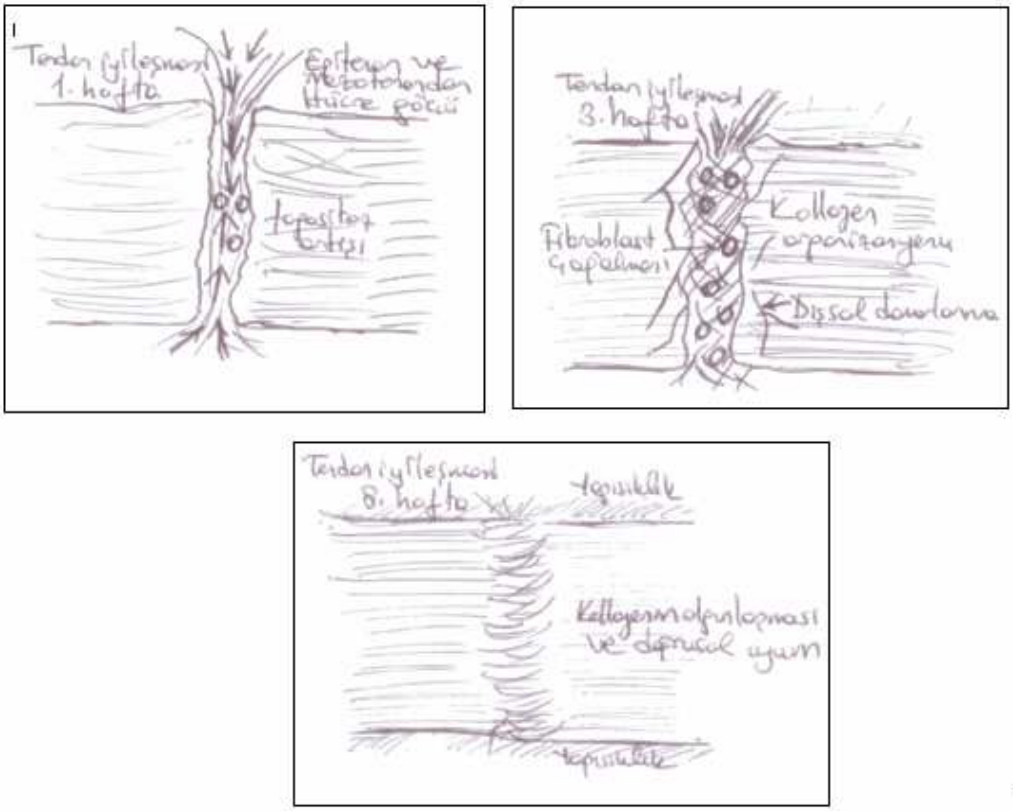

Şekil 4 : Tendonun iyileşme evreleri: A-Yangı evresi B-kollojen sentez evresi C-Yeniden yapılanma evresi (12)

Eğer dışsal iyileşme baskın hale geçerse tendon ve etraf dokular arasında yapışıklık daha belirgin olacaktır. Genelde tendonda iyileşme içsel yoldan olmaktadır. Tendon hasarı sonrasında, kontrollü pasif hareketin sinovyal sıvı geçişini arttırdığı, DNA ve kollojen sentezini arttırdığı, olgunlaşma evresinin hızını ve tendon gücünü arttırdığı hayvan deneyleri ile belirtilmiştir. Böylece tendonda yapışıklığın oluşması da minimalize edilmiştir(14).

II.5. Mezenkimal Kök Hücreler

Canlı vücudunda farklılaşma ve yenilenebilen hücrelere kök hücre denir. 1800'lü yıllarda hücrelerin başka hücrelerden geliştiği varsayımı ile başlayan ve gittikçe yenilenen bilgilerin temeli o günlerden gelmektedir. Bu günkü anlamıyla mezenkimal kök hücre(MKH) Pittenger ve arkadaşlarının 1999 yılında yaptığı tanımlamadır. Bu tanımlama ''kemik iliğinden köken alan ve uygun uyaranlarla üç temel seri; osteoblastik, adipositik, ve kondrositik seriye farklılaşabilen fibroblastoid hücrelerdir''(15).

Kök hücreler ihtiyaç duyulduğunda çoğalan, farklılaşan, ve olgunlaşabilen hücrelerdir. Buna en iyi örnek zigottan tüm vücut organlarının oluşabilecek potansiyelin olmasıdır. Döllenmiş yumurtadan vücuttaki tüm hücrelere dönüşebilme potansiyeli olan hücrelere ''totipotent'' hücre denir. Döllenmenin 5. gününde bu hücrelerden mezoderm, ektoderm ve endodermin oluştuğu ''blastosit'' oluşur. Bunlarda köken aldığı dokudan çok farklı hücre çeşidine dönüşebilme yeteneği olan hücrelere ''pluripotent'' hücreler denir. Hayatın ilerleyen dönemlerinde yerleştikleri dokunun hücre tipini üreten daha özelleşmiş erişkin tip kök hücreler ortaya çıkar. Kemik iliği hücreleri gibi olan hücrelere ''multipotent'' hücreler denir.

Klinik uygulamada türdeş mezenkimal kök hücrelerin kullanılmasının avantajları arasında kolay elde edilir olması, maliyetinin düşük olması, tümöral farklılaşma riski minimal olması ve etik olarak problem oluşturmaması sayılabilir. Kemik iliğinde hematopoetik, anjioblastlar, multipotent progenitör hücreler ve mezenkimal kök hücreler şimdiye kadar izole edilen kök hücrelerdir. Bunlar içinde MKH' ler mezodermal kaynaklı adipositler, osteoblastlar, kondrositler, tenositler, iskelet kas hücreleri ve viseral stromal hücrelere farklılaşabilirler. Bunun yanında ektodermal kaynaklı nöronlara ve endodermal kaynaklı hepatositlerede farklılaşabilirler.

Mezenkimal kök hücreler genelde kemik iliği elde edilebilinen her kemikten aspirasyon yoluyla üretilirler(17). İnsanlarda iliak kanat, femur medullası ve tibia medullası, vertebralardan elde edilirken Kemirgen hayvanların femur ve tibia medullasından elde edilirler. Kemik iliğinde elde

edilen aspirattaki çekirdekli hücrelerin çocukluk çağında 1/10000 erişkinde 1/250000 ve yaşlılarda 1/2000000'i mezenkimal kök hücrelerdir.

Kemik iliğinden elde edilen hücrelerin mezenkimal kök hücre olduğunu gösteren bir belirteç henüz bilinmemektedir. Ancak mezenkimal kök hücre elde edilmesi sırasında 7. günde oluşan fibroblast kolonileri sayılır ve 104-105 mononüklear hücre için 1 adet MKH olduğu kabul edilir.

Mezenkimal kök hücreler hematopoetik hücrelerin taşıdığı en önemli belirteçlerden olan CD45 ve CD34+' ü taşımazlar (17). Fakat bu hücreler Thy-1(CD90), CD106(VCAM), β-1 inteğrin, CD10 ve CD13 gibi markerları ve PDGF, EGF, NGF,ve IGF1 gibi reseptörler taşırlar. Bunların hiçbir tanesi mezenkimal kök hücreler için spesifik değildir.

İn-vitro ve in-vivo farklılaşma özellikleri olan bu hücreler için elbetteki tedavi edici bir bakış oluşturur. Bu amaçla otojenik yada türdeş kök hücreler lokal yada sistemik infüzyon şeklinde uygulanmaktadır. Kardiyovasküller sistem hastalıkları, akciğer fibrosisi, spinal kord yaralanmaları, dermatolojik hastalıklar, kas iskelet sistemi ve periferik sinir hasarı gibi yaygın bir alanda çalışmalar yapılmaktadır.

Normalde mezenkimal kök hücreler kemik iliği ve diğer dokulardan elde edilen hücre süspansüyonlarından elde edilebilinir. Hücreler, kültür petrileri veya flasklarla tam besi yerinde çoğaltılabilir ; bu ortamlara tutunur, çoğalmaya başlar ve sayıları mezenkimal kök hücre koloni oluşturma potansiyellerine bağlı olarak değişen fibroblastik benzeri hücre kümeleri oluştururlar. Hücreler sıkışık hale gelmeden önce daha büyük flasklara alınır ve çoğalırlar. Yaklaşık 40 jenerasyona kadar farklılaşmadan çoğalabilen gittikçe daha saf bir hücre topluluğu oluşur. Klinik kullanım için MKH'ler , yalnızca MKH üretimine özgü, ilaç üretiminde kullanılan, oldukça sıkı steril koşullar, çok türden protein içermeyen özel sıvılar ve mikrobiyolojik, immünolojik ve işlevsel testler dahil çeşitli kalite kontrol işlemleri gerektiren iyi üretim uygulamaları kurallarına uygun katmanlı hava akımının olduğu odalarda çoğaltılmalıdırlar.

III. GEREÇ VE YÖNTEM

T.C. Tarım ve Köy İşleri Bakanlığı İzmir Veteriner Kontrol ve Araştırma Enstitüsü Müdürlüğünce yapılan 17.02.2009 tarih ve B.12.5.KKG.0.35.00.26-599/113 sayılı belge ile araştırma projesi olarak etik kurul onayı alınmıştır.

Deneysel çalışma, rastgele seçilmiş 35 adet (2 aylık ve 1250-1500 gr arası ağırlıkta) Leghorn cinsi tavukla yapıldı. Tavuk ayaklarındaki tendonların mekanik özellikleri, tendon ve çevresindeki yapıların insan elindeki tendon yapılarına benzemesi, kolay ulaşılır olmaları, bakımlarının kolay olması ve dayanıklılıklarının yüksek olması nedeniyle deneysel çalışma için seçildi.

Tavuklar veteriner denetimli evcil hayvan yetiştiren bir çiftlikten temin edildi. Deneysel cerrahi işlemler ve hayvanların bakımı, gözlemi ve tedavileri TCSB. İzmir Atatürk Eğitim ve Araştırma Hastanesi Deneysel Cerrahi ve Araştırma Laboratuarında yapıldı.

Deney için kullanılan tavukların sadece sağ ayak 3. parmak derin bükücü tendonuna cerrahi işlem yapıldı. Tavukların 3 tanesi mezenkimal kök hücre eldesi için, 2 tanesi cerrahi işlem öncesi ön çalışma için ve kalan 28 adet tavuk çalışmadaki cerrahi işlem için kullanıldı.

Cerrahi işlem öncesinde tavuklar rastgele, kontrol ve tedavi grubu olmak üzere 2 gruba ayrıldı.(kontrol grubu: K, tedavi grubu: T olarak isimlendirildi) Kontrol grubu kendi içinde patolojik ve biyomekanik inceleme için 2 alt gruba ayrıldı.(kontrol grubunda patolojik inceleme için:KP, kontrol grubu biyomekanik inceleme için:KB olarak isimlendirildi) Tedavi grubu da aynı şekilde patolojik ve biyomekanik olarak 2 alt gruba ayrıldı.(patolojik inceleme için:TP biyomekanik inceleme için:TB olarak isimlendirildi)

Çalışma Ege Üniversitesi Biyomühendislik Fakültesi laboratuarında mezenkimal kök hücre eldesinden sonra kontrol grubuna cerrahi işlem yapıldı ve herhangi başka bir işlem yapılmadan sonlandırıldı. Tedavi grubundaki tavuklara cerrahi işlem yapıldı ve işlemin yapıldığı bölgeden bir

adet branül yerleştirildikten sonra sonlandırıldı. Tedavi grubundaki tavuklara 2 gün sonra branülden Kök hücre verildi. Bu işlemlerden sonra tavuklar 6 hafta takip edildikten sonra inceleme için sakrifiye edildi.

Ameliyat öncesi ve sonrası standart laboratuar yemi ve su ile kısıtlamasız (ad libitum) beslendi. Biyolojik ritme uygun olarak 12 saat karanlık-12 saat aydınlıkta ve her guruba ait tavuklar 3 veya 4'erli ayrılarak kafeslerde barındırıldı.

III.1. I.Aşama: Kemik İliğinden Türdeş MKH eldesi

TCSB İzmir Atatürk Eğitim ve Araştırma Hastanesi Hayvan laboratuarından kafes içinde 3 tavuk Ege Üniversitesi Mühendislik Fakültesi Biyomühendislik Bölümü laboratuarına götürüldü.

Türdeş kemik iliği kaynaklı mezenkimal kök hücre elde etmek için kullanıldı. Solunum yoluyla eter ile anestezi sağlandıktan sonra kapalı, künt boyun çekilmesi ile ani boyun çıkığı oluşturularak ölmesi sağlandı.

Ege Üniversitesi Mühendislik Fakültesi Biyomühendislik Bölümü laboratuarında cerrahi arındırılma koşulları sağlandıktan sonra povidon iyotla (baticon®) boyama ve örtme işlemi yapıldı. Daha sonra her iki femur, her iki tibia ve her iki humerus kemikleri çıkarıldı. Kemiklerin üst ve alt uçlarından metafizer kesiler yapılarak katmanlı akışı olan kabinde kemik iliği elde edildi. Aynı laboratuarda kemik iliğinden türdeş mezenkimal kök hücre üretme işlemlerine başlandı.

Kemik İliğinden MKH Kültürü İçin Yapılan İşlemler

Gereç

1. Tavuk
2. Pamuğa emdirilmiş sıvı eter tüpleri
3. Alüminyum folyo kaplı disseksiyon tepsisi
4. 25 santimetrekare yüzeyli kültür kabı
5. Etil alkol (%70)

6. Cam petrie kapları(15 cm. çaplı)
7. Steril disseksiyon seti
8. Santrifüj tüpleri
9. Besi ortamı(alfa-MEM)
10.Fötal sığır serumu(%10 FBS)
11.Penisilin (100 U/ml)+Streptomisin(100 U/ml)
12.Gentamisin (100 U/ml)
13.Amfoterisin B

Yöntem

1.Anestezi ve sakrifiye edilen tavukların vücudunun dış yüzeyinin dezenfeksiyonu için hayvanı kuyruğundan tutarak derin bir kap içerisinde alkole tam olarak daldırılıp 5 dakika bekletildi.
2.Alkol banyosundan çıkarılan tavuk alüminyum folyo kaplı disseksiyon tepsisine sırtı alta olacak şekilde yerleştirildi.
3.Her iki bacak ve kanat derisini steril makas, penset ve bistüri yardımıyla sırasıyla sıyrıldıktan sonra ayakları kesilip kalça ekleminden bacaklar ayrıldı. (Resim 1)
4.Bacakları steril bir Petrie kabına yerleştirildi. (Resim 2)
5.Gereksiz ve kullanılmış olan malzeme gövde kabini dışına çıkarıldı.
6.Kemikler üzerindeki kaslar steril koşullara uyularak uzaklaştırıldı (Resim3)
7.Steril koşullar altında tibia, femur ve humerus kemikleri çıkarılarak yoğun antibiyotik-antimikotik içeren birincil besi yeri ortamına alındı.
8.Steril makas ile kemiklerin metafizyel uçları kesildi.
9.İnsülin enjektörü yardımıyla kemik iliği boşluğuna birincil besi ortamı verilerek, santrifüj tüpü içindeki besi ortamına toplandı.(Resim 4)
10.Santrifüj tüpü içindeki kemik iliği pipetlenerek hücre süspansiyonu haline getirildi.
11.Kemik iliği, Birincil besi ortamı (alfa-MEM)+ fötal sığır serumu(%10 FBS)+Penisilin(100U/ml)+Streptomisin(100U/ml)+Gentamisin(100U/ml) içinde 5 dk. süreyle 100 rpm'de santrifüj edilerek iki kez yıkandı.(Resim 5)

12.Santrifüj sonunda üst sıvıyı dökülerek hücreleri primer besi ortamı ile süspanse edip,ayrıştırmayı takiben 25 santimetrekare yüzeyli hücre kabında 37C° ve %5 carbondioksitli etüvde inkübasyona bırakıldı(Resim 6)

13.Birincil kültürlerden hücrelerin üremesini 24-48 saat aralıklarla ışık mikroskopla X200 ve X400 büyütme ile incelendi. Hücrelerin üreme hızına göre 2-3 günde bir besi ortamı değiştirildi. (Resim 7-8)

14.Bu ortam değişikliklerinden sonra kültür kabının yüzeyinde bulunan fibroblastik görünümlü hücreler kemik iliği mezenkimal hücreler olup diğer kan hücreleri ve yüzeye tutunmayan hücreler(hematopoetik hücreler) besiortamının alınmasıyla uzaklaştırıldı.(1)

Resim 1:Tavuk femur ve tibiaların çıkarılması

Resim 2:Tavuk femur ve tibia ve kemikleri

Resim 3:Kemikten kasların uzaklaştırılması

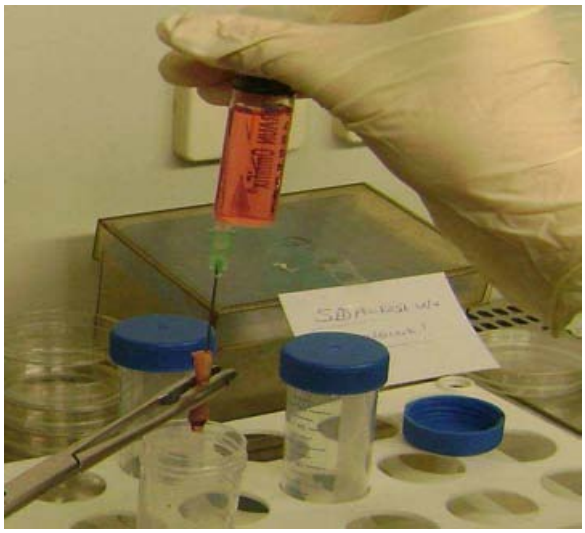

Resim 4: Besiortamına kök hücre toplanması

Resim5:Antibiyotikli besiyeri ile santrifüj

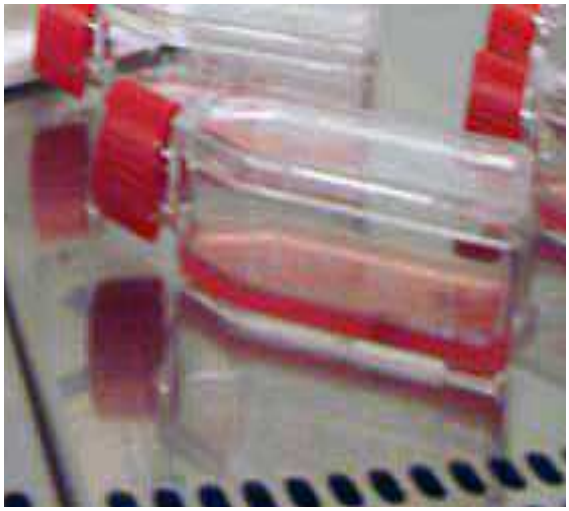

Resim6:Hücreler kültür kabının yüzeyinde çoğalıyor

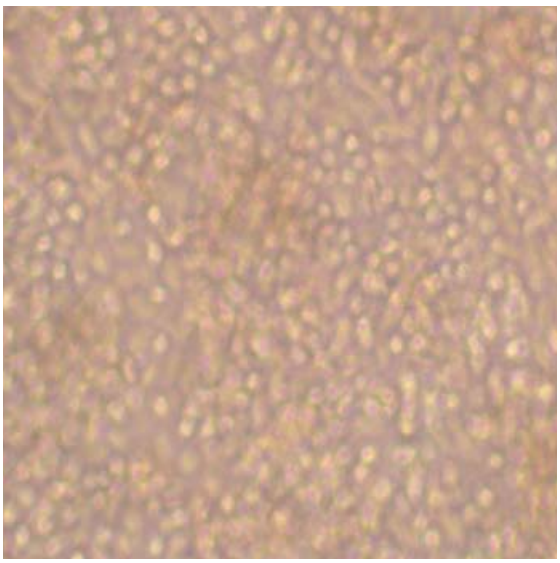

Resim7:1. gün X100 büyütmede kemik iliği

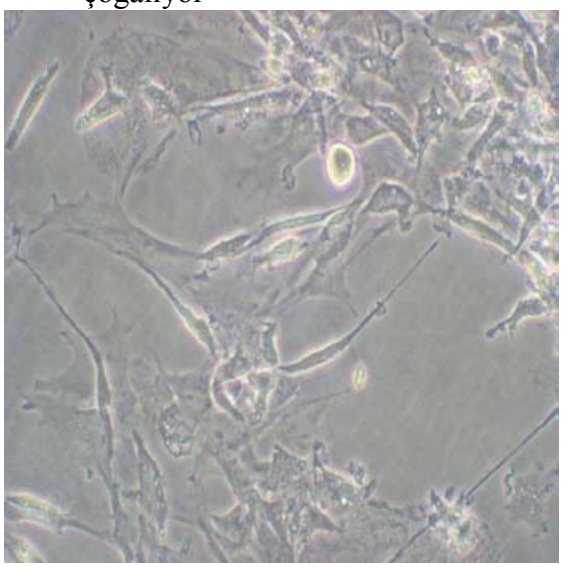

Resim8:10. günde X400 büyütmede MCS

III.2. II.Aşama: Tendonda Cerrahi Pencere Defekti Oluşturma

Cerrahi işlem öncesinde tüm tavuklara koruma amaçlı 100mg/kg sefazolin Na (sefazol®) kas içine olacak şekilde uygulandı. Tavuk sol uyluk kasları içine Ketamin HCl (alfamine®) ve Xylasin HCl (rampun®) kas içine uygulanarak anestezisi sağlandı. Hayvanların sağ ayakları serum fizyolojik ile yıkandıktan sonra povidon iyot sürülerek cerrahi saha hazırlığı yapıldı. Deney süresince sterilitenin sağlanması ve devam ettirilmesi ile yardımcı personelin olası laboratuar kazaları ve yaralanmalarına karşı steril eldiven, koruyucu önlük, maske gibi önlemler alındı. Cerrahi işlem süresince sağ ayak metatarsofalangial eklem üst seviyesinden lastik turnike uygulandı. Tendon defekti oluşturmak için aşağıda anlatılan yöntem kullanıldı.

Tüm tavukların sağ ayak 3. parmak plantar yüzde yaklaşık 1,5 santimetrelik uzunlamasına orta kısım ortalanarak kesi yapıldı. Cilt, cilt altı geçilme sırasında kanama odakları yakıldı. Tendon kılıfına ulaşıldıktan sonra kılıfta uzunlamasına 1 santimetrelik kesi yapılarak tendon yapılarına ulaşıldı. 3. parmak derin bükücü tendonuna ulaşıldı. Tendon ortalanarak tam kat olacak şekilde 8 milimetre uzunlukta 2 milimetre genişlikte tendon defekti oluşturuldu. Tendon defekti oluştuktan sonra kanama kontrolü yapıldı. Tedavi gurubundaki tavukların ayak ayasından tendon defektinin olduğu bölgeye gidecek şekilde branül yerleştirildi. Branül sütür ile ayak plantarına dikildi. Saha serum fizyolojik ile yıkandıktan sonra tendon kılıfındaki kesi emilebilir dikiş materyali (6-0 vicril plus antibakterial suture, Jhonson& Jhonson Gateway®) ile dikildi. Cilt 3-0 emilmeyen dikiş materyali ile dikildikten sonra yara pansumanı yapıldı. Tüm cerrahi işlemler tek hekim tarafından yapıldı.

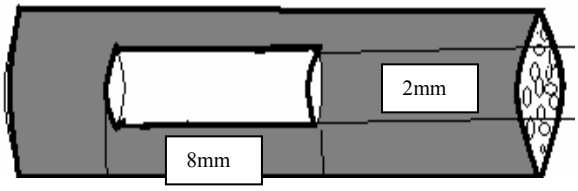

Şekil 5: Tendonda oluşturulan defekt

Resim 9:Ayak 3. parmak volarden inzisyon **Resim 10**:3 parmak FDP bulundu

Resim 11: FDP tendonunda 8 mm defekt **Resim 12:** Tendon kılıfı tamir edildi.

Resim 13: Cilt dikildi. **Resim 14**: Koruyucu antibiyotik uygulanması

III.3. III.Aşama: Tedavi Gurubuna MKH Verilmesi

Ege Üniversitesi Mühendislik Fakültesi Biyomühendislik Bölümü laboratuarında donmuş türdeş Mezenkimal Kök Hücreler oda sıcaklığında hızla çözülüp, kültür ortamı ve fosfat tampon solüsyonunda santrifüj edildi. 14 ayrı insülin enjektörüne 0,5 mililitrelik her birinin yoğunluğu 1000000 hücre/0,5 ml olacak şekilde hazırlandı. Hazırlanan kök hücre solüsyonları tedavi gurubundaki tavuklarda bulunan branül yardımı ile defekt sahasına verildi. Pansuman ve antibiyoterapileri yenilendi. Bu işlemlerin tümü aynı kişi tarafından yapıldı.

III.4. IV. Aşama:Tavukların Sakrifiye Edilmesi ve Örneklerin Alınması

3. aşamadan sonra hayvanların iyileşme süresi olarak 6 hafta beklendi. Süre sonunda tavuklar pamuğa emdirilmiş eter koklatılarak anestezisi ve servikal boyun çıkığı oluşturularak ölmesi sağlandı. Cerrahi saha hazırlığı yapıldıktan sonra kontrol ve tedavi grubundaki tavukların 3. parmak tendonları distal palanksa yapışma yerinden ayak bileğine kadar olan kısmı zedelenmeden sıyrılarak çıkartıldı. Patolojiye gidecek örnekler %4'lük formaldehit solüsyonuna kondu, biyomekaniğe gidecek örnekler serum fizyolojik içinde dondurularak saklandı.

III.5. V. Aşama: Patolojik İnceleme

Örnekler alındıktan sonra %4'lük formolde tespit edildi. Sonrasında dokular küçültülerek, özellikle çalışılan bölgelerden enine ve uzunlamasına kesitler alınarak ayrı ayrı kasetlerde işleme alındı. Kasetler alkolden, ksilolden ve parafinden geçirilerek parafin bloklara gömüldü. Parafin bloklardan 4 mikrometrelik seri kesitler alındı. Doku örnekleri hemotoksilen ve eozin ile boyandı. Olympus BX51 model ışık mikroskopunda x20, x40, x100, x400 büyütme ile incelendi. Grupların patolojik kesitleri Yangı (0 Yangı yok, + Yangı var), selülarite (0 yok, + az düzeyde,++ çok fazla), ektopik doku (var +, yok 0), vaskülarite (0 yok, + az düzeyde, ++ çok fazla), tendon liflerinin dizilimine

(0 kötü, + orta düzeyde, ++ çok iyi) tenosit sayısı (sayısal toplamı) ve iyileşme dokusunun matüritesi (0 kötü, + iyi) bakılarak incelenmiştir. Bu işlemler sırasında fotoğraflama işlemi için Olympus DP 20 dijital fotoğraf makinesı kullanıldı.

Her preparatta tenosit sayılırken mikroskopta X400 büyütme ile defektin yapıldığı bölgede 3 mikrometrekarelik 4 ayrı alan alınarak toplamda 12 mikrometrekarelik alanda sayılmıştır. Tenosit ve doku matürütesi değerlendirilirken tenosit dizilimi birbirine paralel mi ?, mukoid dejenerasyon var mı?, sayıca artış, çekirdeğin görünümü, sitoplazmalarında genişleme, lokal öbeklenme, sitoplazmaların dalgalı görünümünün azlığı veya çokluğu değerlendirilerek yapılmıştır.

III.6. VI.aşama: Biyomekanik inceleme

Biyomekanik teste tabi tutulacak örnekler tedavi ve kontrol grubundan rastgele 7'şerli guruba ayrıldı. Bu tendonlar -25 derecede serum fizyolojik sıvı içinde donuk halde laboratuara götürüldü. Erime işlemi yapıldıktan sonra tendonlar dijital kumpasla uzunluk eni ve genişliği ölçüldü, kayda alındı. Tendonlar her iki ucundan toplu iğneye sarılarak diş hekimlerinin kullandığı akrilit içine gömülerek fikse edildi. Deneyde germe cihazı olarak SHIMADZU Autograph AG-IS 100kN (Shimadzu Co. Kyoto Japan) cihazında 2 mm/dk sabit hızda gerdirildi. Gerim esnasında video extansiyometre ile kuvvet-tükenme eğrilerini gösteren grafikler elde edildi. Bu grafikler üzerinden tendonların elastik modül (young's modülüsü), enerji depolama, tendon kesit alanı ve katılık miktarları hesaplandı.

Resim 15: Biyomekanik incelemenin yapıldığı Shimadzu AG-15 cihazı

Resim16: Test yapılma anı

Resim 17:Test verilerinin trapezium proğramında işlenmesi

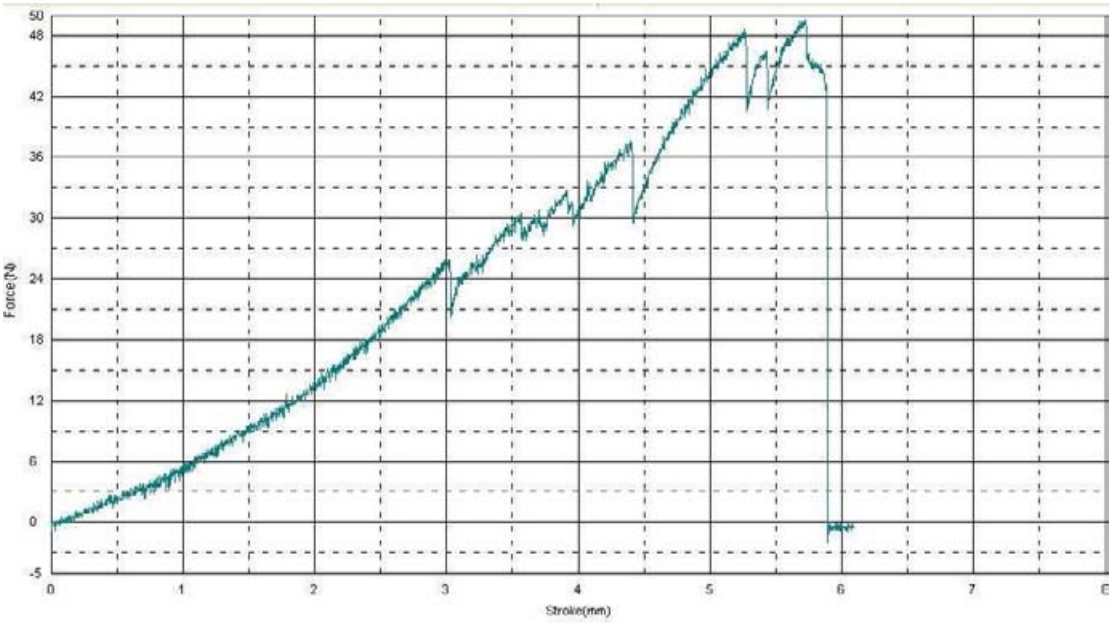

Grafik 1: Kuvvet- Tükenme grafiği

Biyomekanik Parametrelerin Hesaplanması

***Katılık (Stiffness)*:** F/ΔL. Kuvvet-tükenme grafiğindeki ilk bölümün eğimidir. Buradaki F grafikteki doğrusal kısmın tepe noktasındaki kuvveti, ΔL ise bu kuvvete karşılık gelen biçim bozukluğu miktarını göstermektedir.

***Elastisite (Young's Modulü)*:** $E=(F_{max}/A^o)\ /\ (\delta_{max}/L_0)$ Bu değer bir cismin yüzey alanına uygulanan kuvvetin, o cismin boyundaki birim şekil değiştirmeye (uzama veya kısalma gibi) olan oranıdır. Bir başka deyişle bir maddenin şekil değiştirme özelliklerini belirleyen parametrelerden biridir ve bu değerin yüksek olması maddenin zor şekil değiştirdiğini, düşük olması ise kolay şekil değiştirdiğini gösterir. Burada F_{max} tendona uygulanan maksimum kuvvet, δ_{max} bu kuvvetin oluşturduğu biçim bozukluğu miktarı, A^o kuvvetin uygulandığı yüzey alandır ki kuvvet tüm tendona uygulandığından tendonlar üzerinde Üst-Orta-Alt kısımlarda ölçülen 3 adet yarıçapın ortalaması (r_0) alınarak πr^2'den hesaplandı. L_0 ise

tendon başlangıçtaki (çimento içine gömüldükten sonraki) boyuna karşılık gelmektedir.

***Enerji Depolama Kapasitesi (U)*:** Tendonun test başlangıcından kopmasına kadar emdiği toplam enerji olup kuvvet-biçim bozukluğu grafiğinde altta kalan alan hesaplanarak bulunmuştur. Bir maddenin enerji depolama kapasitesi, üzerine uygulanan yükü, darbeyi emebilme özelliğini yani kolay kırılıp kırılmadığını gösterir.

III.7. VII. Aşama: İstatistiksel inceleme

Araştırmanın amacına uygun olarak tavuklar tedavi grubu ve kontrol grubu olarak iki ayrı grupta toplanmıştır. Tedavi grubunda 14 tavuk, kontrol grubunda da 14 ayrı tavuk ele alınmıştır. Her gruptaki Tavukların 7 tanesi patolojik ve 7 tanesi biyomekanik veriler için kullanılmıştır. Bu verilere ilişkin değerler SPSS 15.00 programına girilerek analiz edilmiştir. SPSS prgramı ile öncelikle patalojiik parametrelerin dağılımına ilişkin frekans ve ki-kare (χ^2)analizleri yapılmıştır. Çalışmada patolojik verilerden tenosit sayısı ile ilgili parametreler bağımsız örneklem t-testi ile analız edildi. Biyomekanik veriler için ortalama ve standart sapma değerleri hesaplandıktan sonra, kontrol grubu ve tedavi grubu arasında biyomekanik verilerde anlamlı fark olup olmadığı bağımsız örneklem t-testi (independent samples t-test) ile analiz edilmiştir.

IV. BULGULAR

IV.1. Makroskopik bulgular

Tüm tavuklar sakrifiye edildikten sonra 3. parmak derin parmak büzücü tendonu çıkartıldı. Çıkarma sırasında hem kontrol grubu hemde tedavi grubunda herhangi bir yapışıklık izlenmedi. Tendon çevresinde sinovyal dokularda hipertrofi minimal düzeydeydi. Tendon çapı makroskopik olarak diğer bölgeler ile aynı idi. Defekt oluşturulan bölgeler saydam doku ile dolmuş olarak izlendi.

Resim18:Yapışıklığın olmadığı görüldü

Resim19:Tedavi gurubunda defekt bölgesinin yeni doku ile doluşu

Resim20:Kontrol gurubunda defekt bölgesinin yeni doku ile doluşu

IV.2. Patolojik kesitler

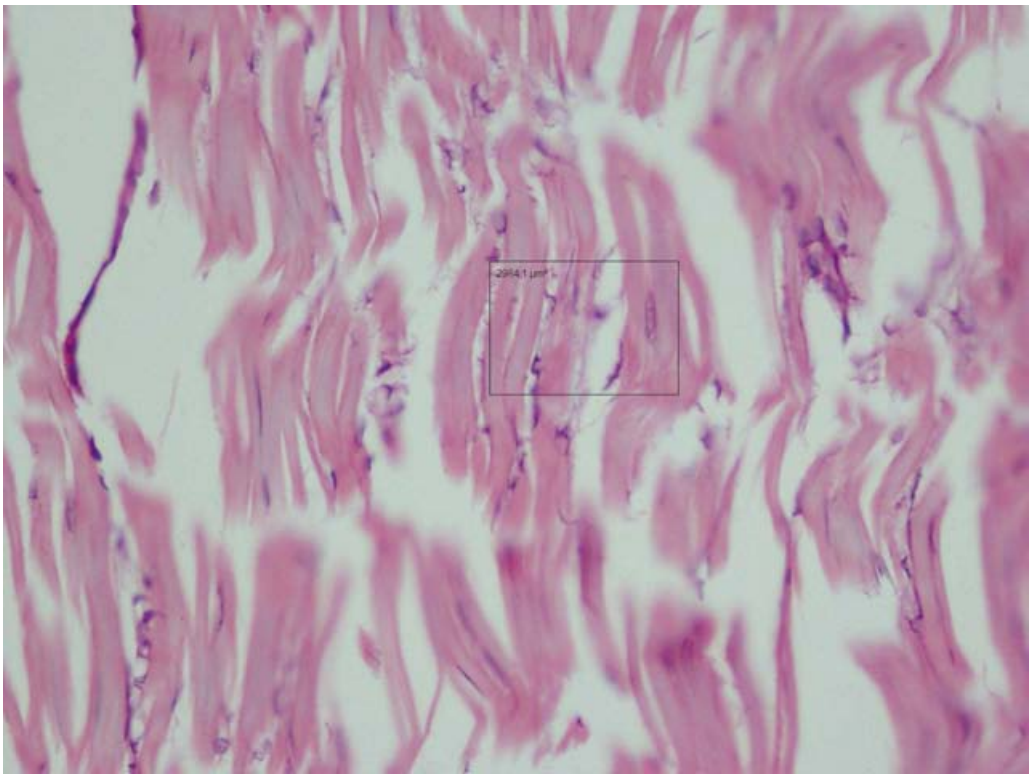

Resim 21 : Normal tendonun yapısı,H&E, X400

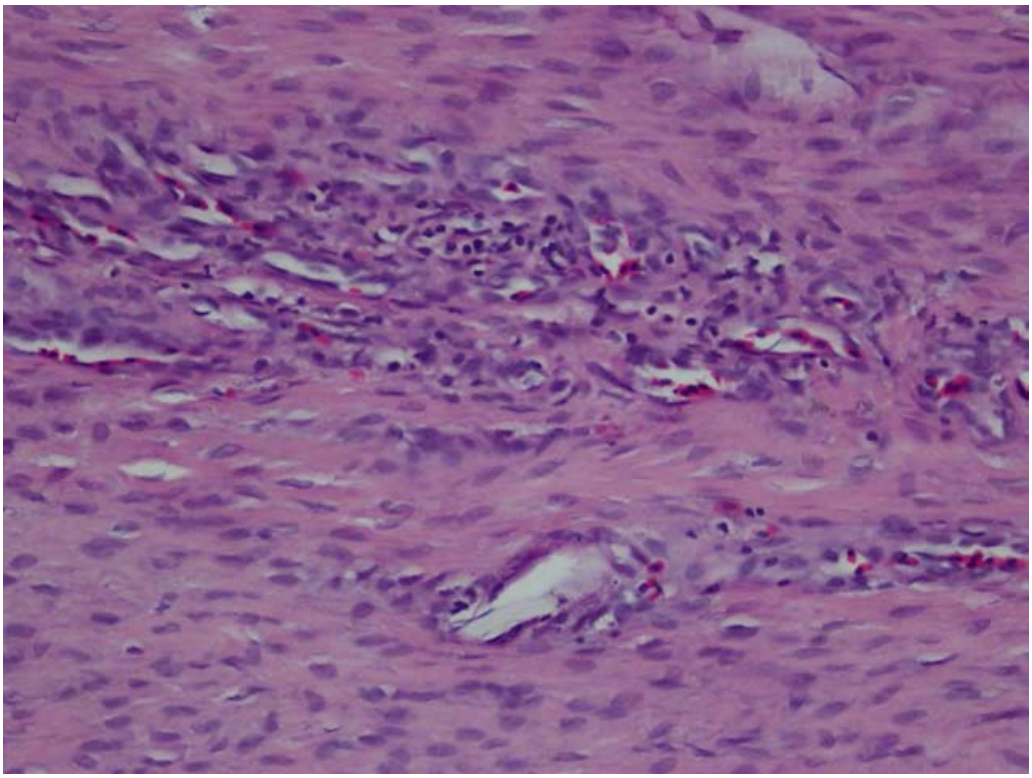

Resim 26 : Yangısal hücre artışı , H&E; X400

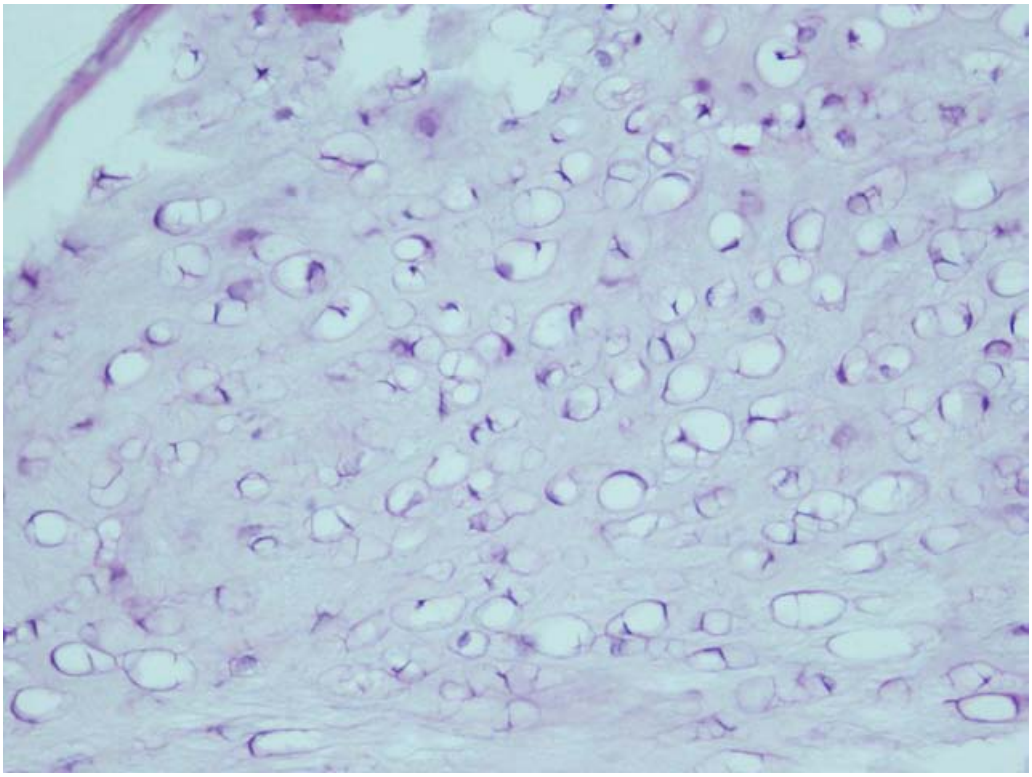

Resim22 : Ektopik kıkırdak dokusu, H&E, X 400

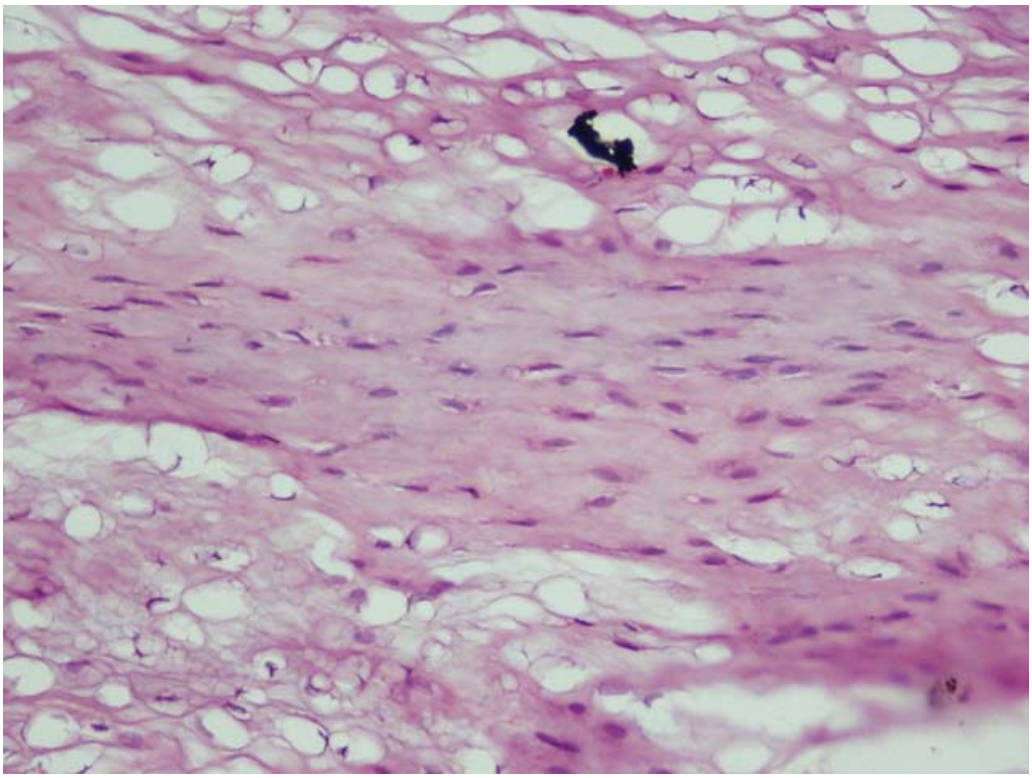

Resim23 : Ektopik kemik dokusu, H&E, X400

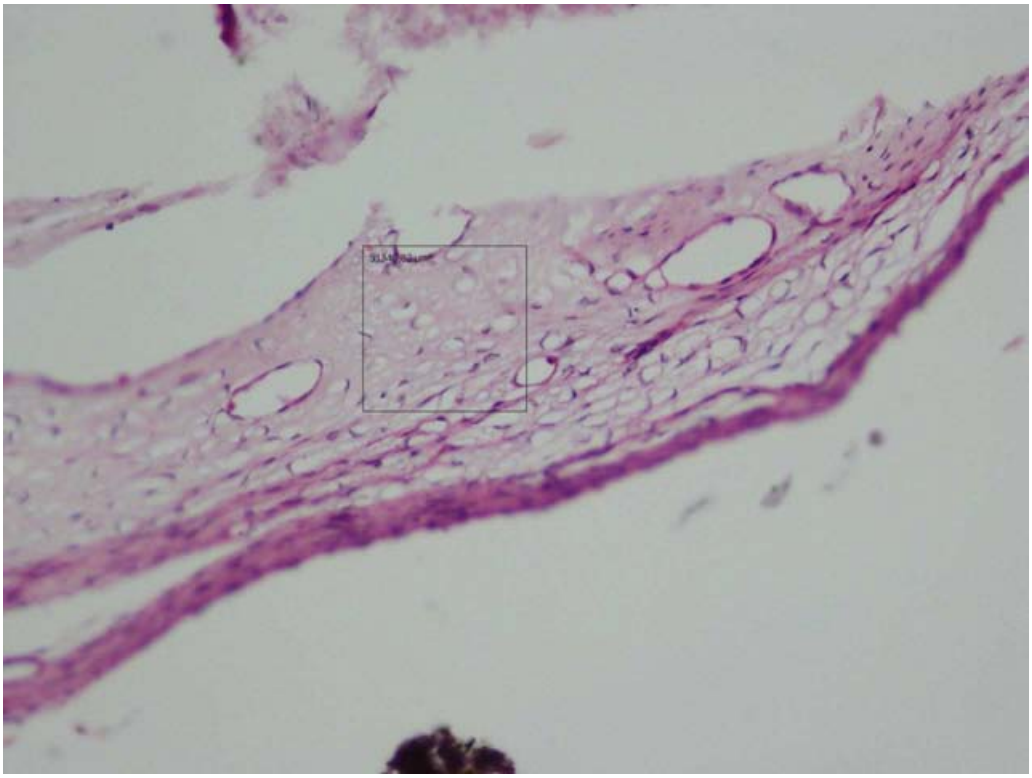

Resim24 : Vaskülarite artışı (+), H&E, X400

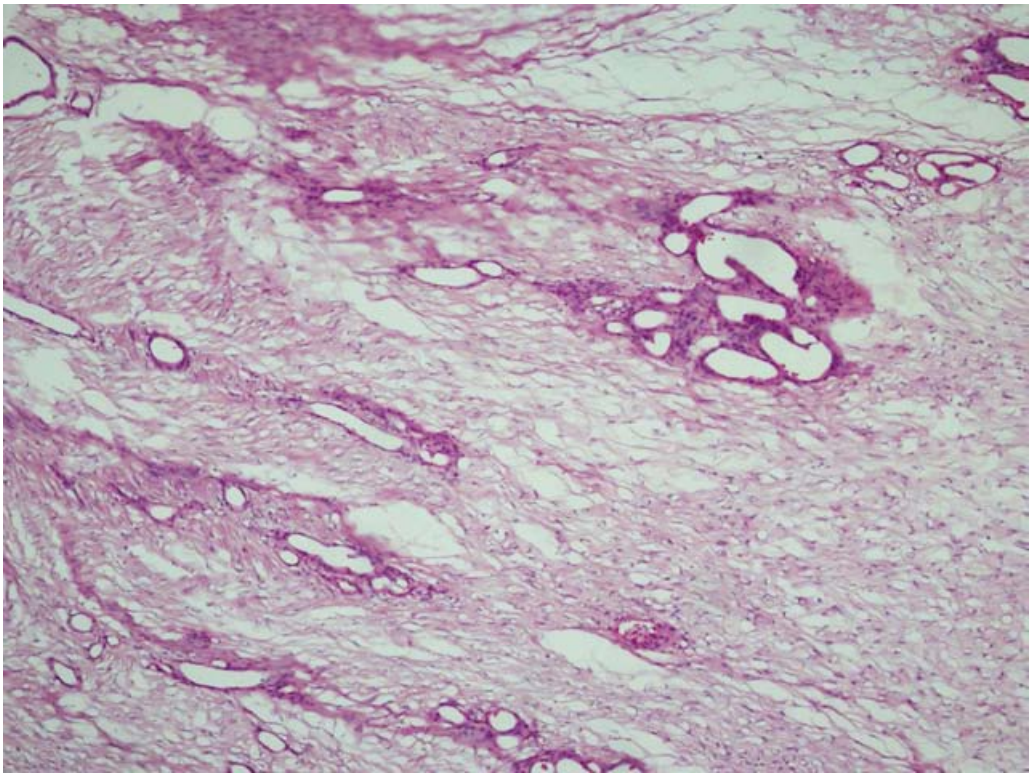

Resim25 : Vaskülarite artışı (++), H&E, X400

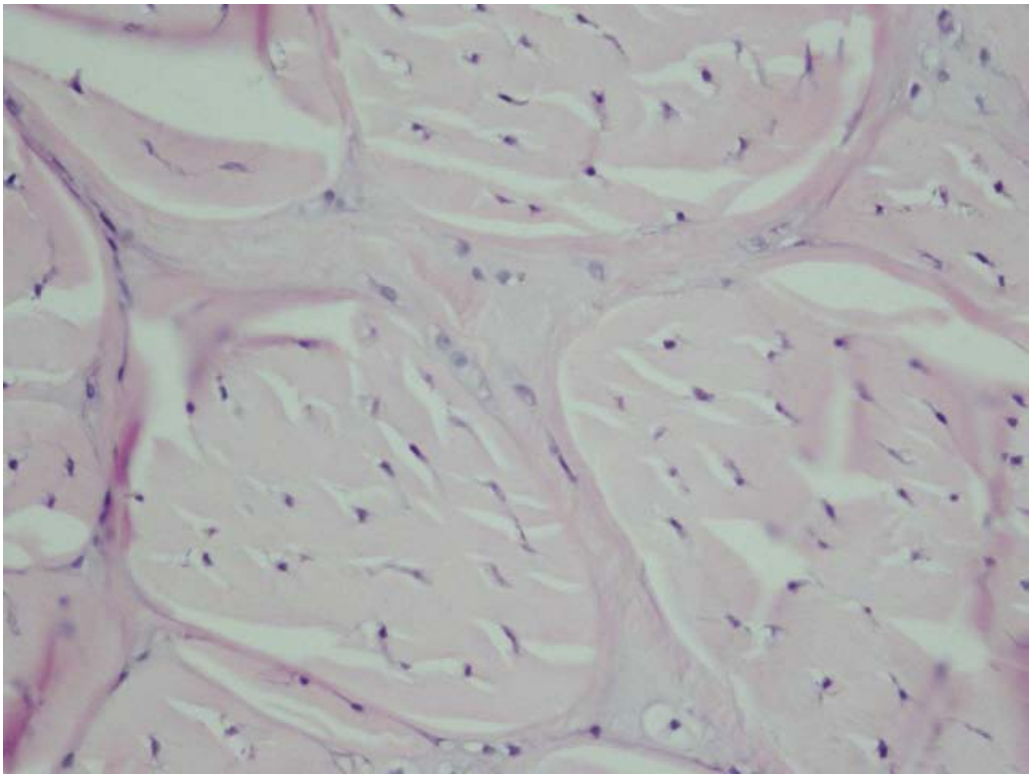

Resim 29: Normal Selülerite, H&E, X100

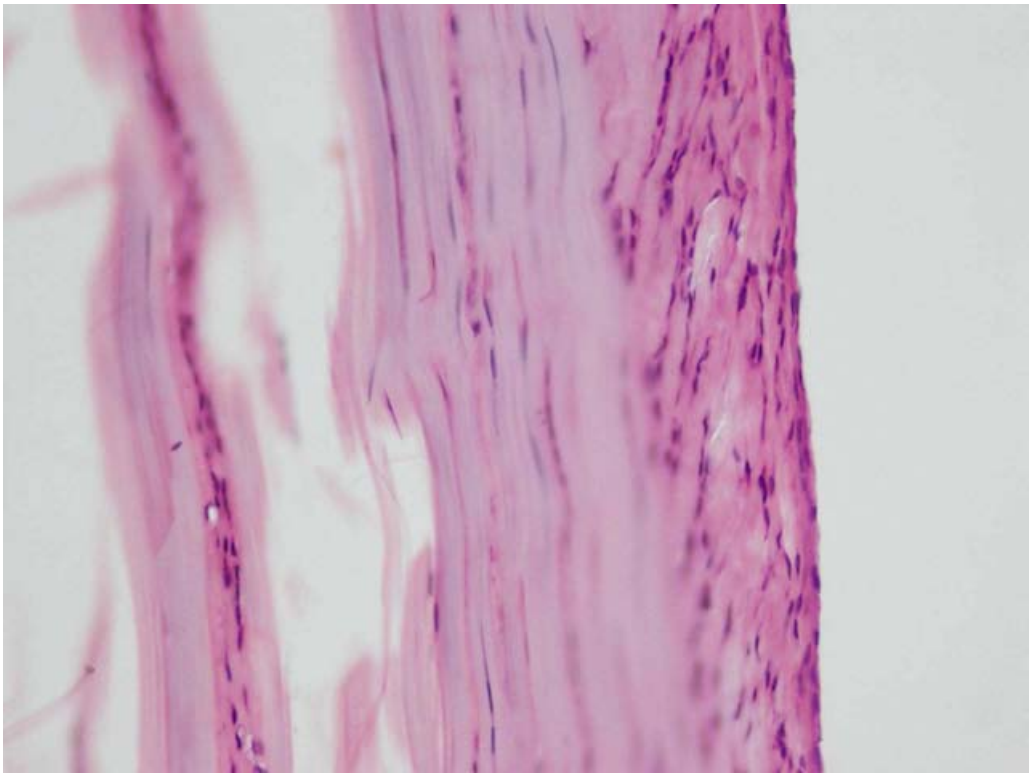

Resim 28: Selüleritede artış(+), H&E, X400

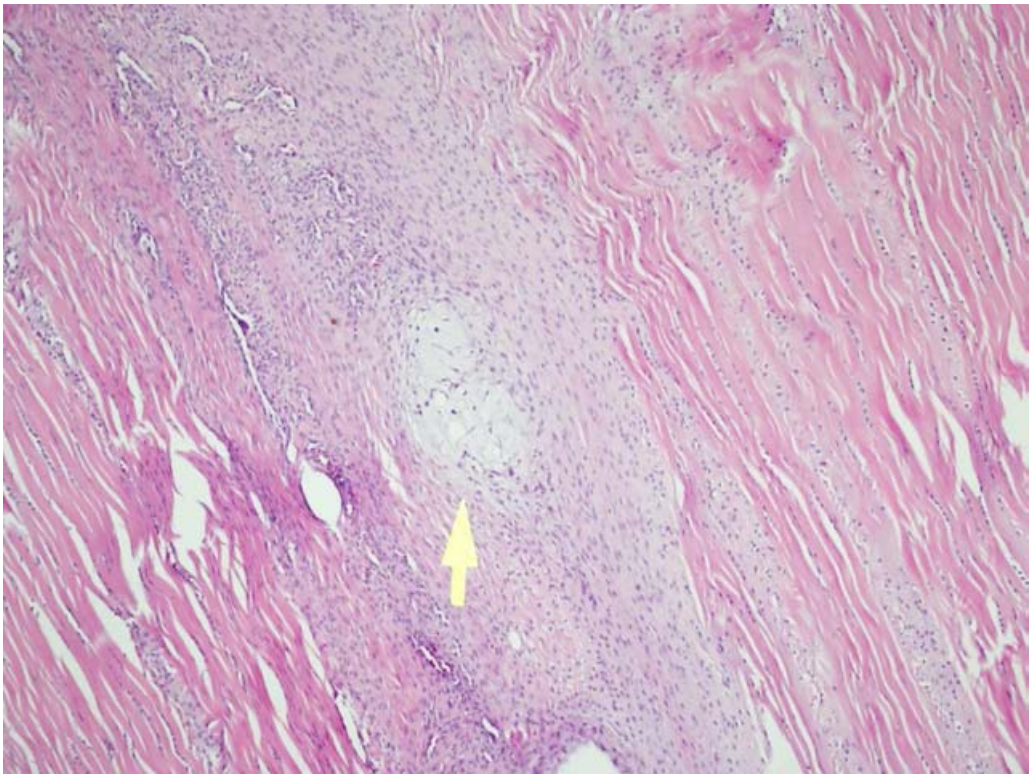

Resim 27: Selüleritede artış(++), H&E, X100

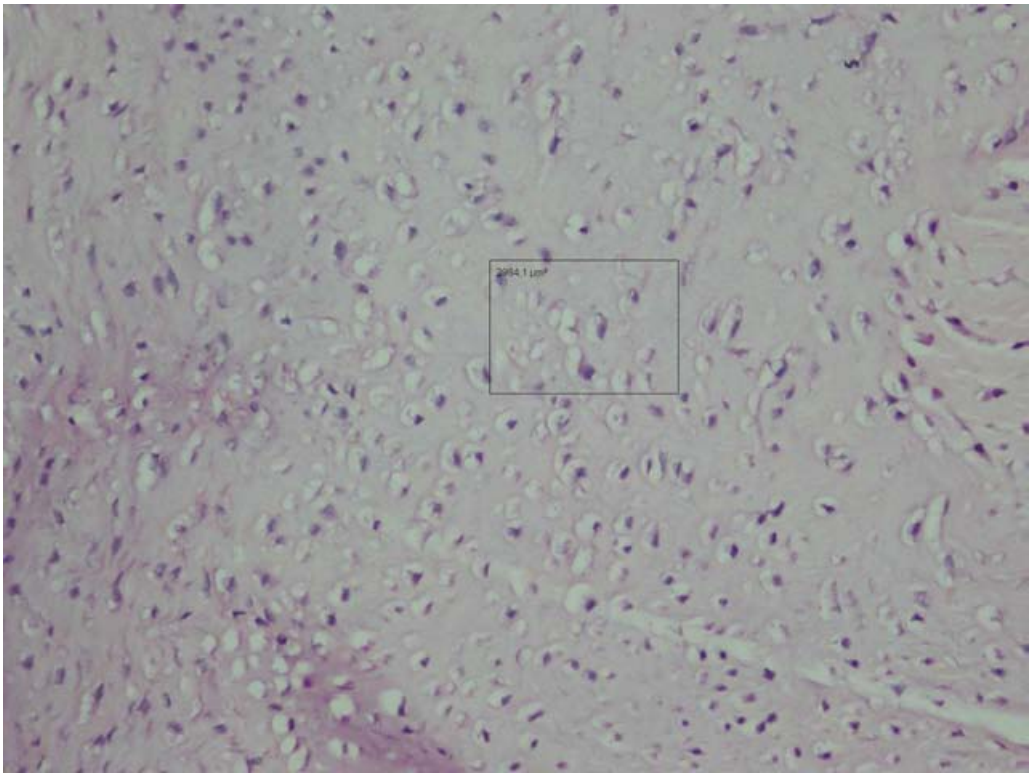

Resim 33: Tenosit sayımı,H&E, X400, 3 mikrometrekarelik alan işaretlenmiş.

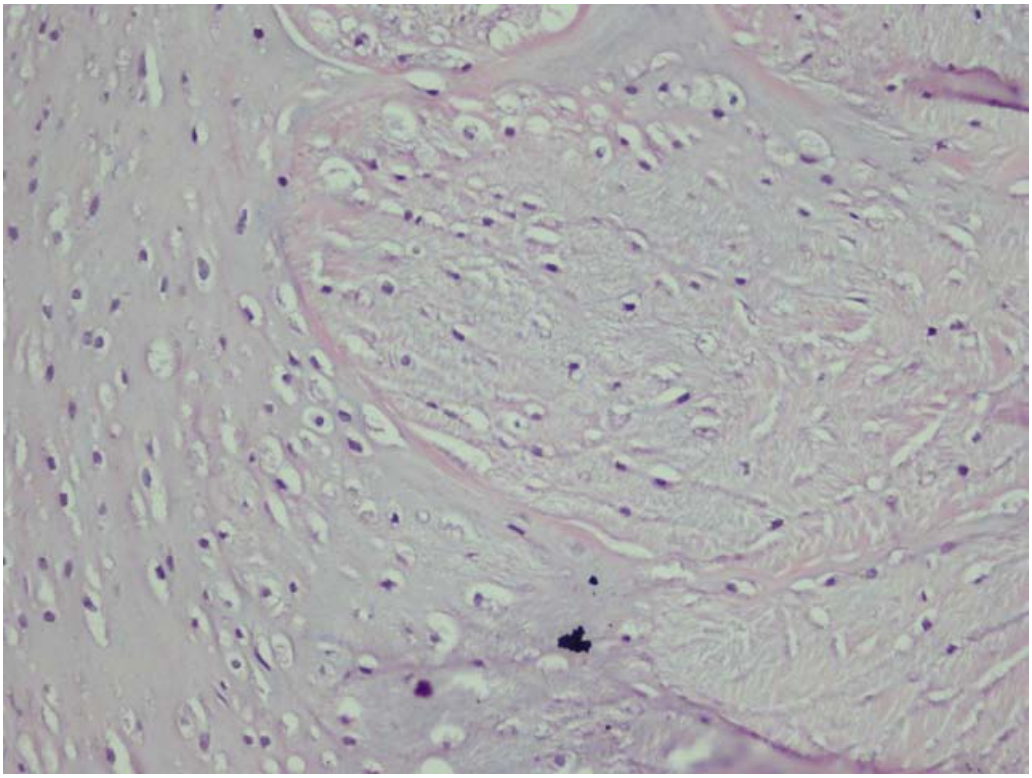

Resim 30: Normal lif dizilimi, H&E, X200

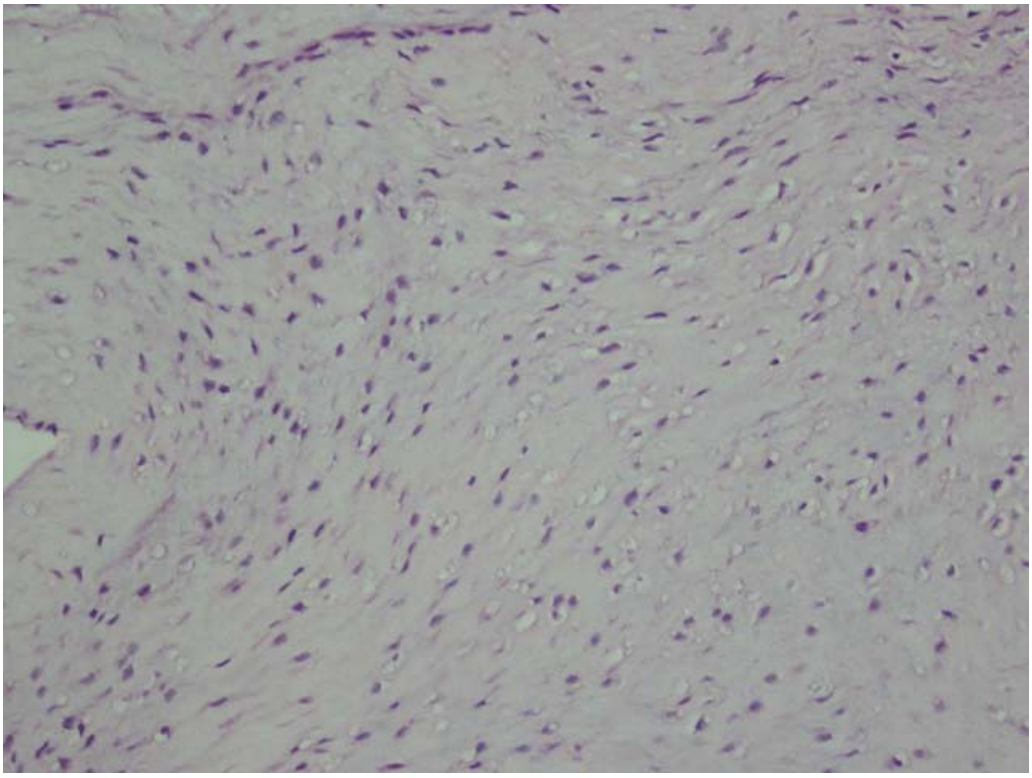

Resim 31: Az düzensiz lif dizilimi(+), H&E, X200

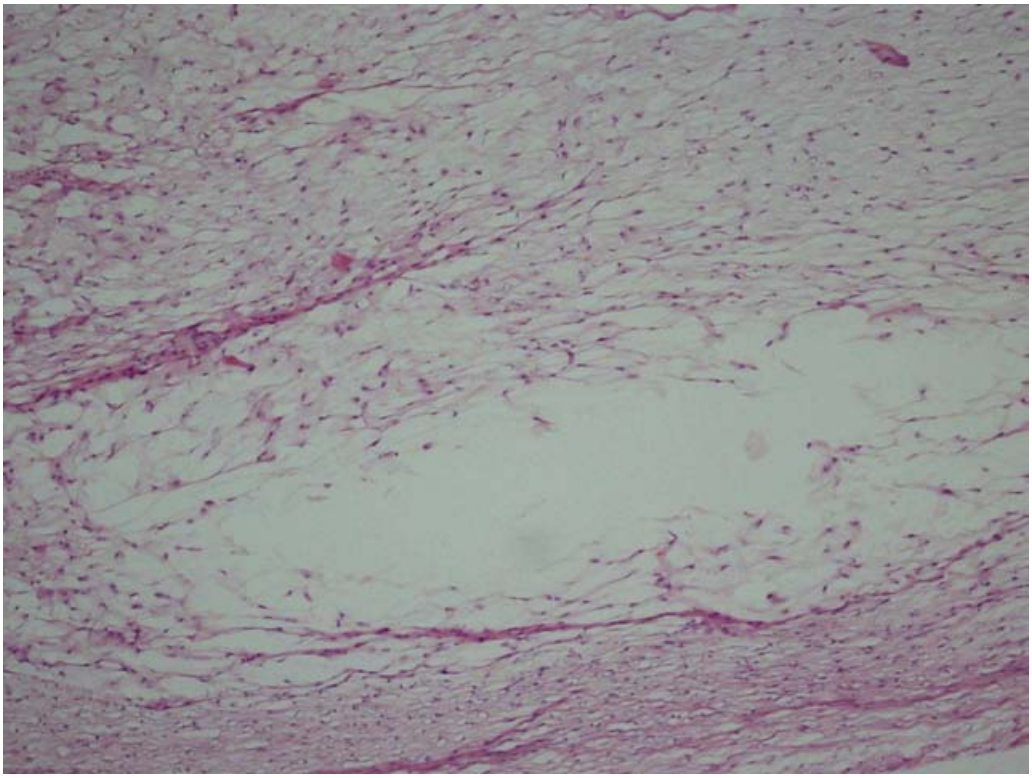

Resim 32: Çok düzensiz lif dizilimi(++), H&E, X200

IV.3. İstatistiksel analizler

1. Mikroskobik Bulgulara İlişkin Analizler

Patolojik parametreler olarak enflamasyon, selülarite, ektopik doku, lif dizilimi, vaskülarite ve matürite değişkenleri ele alınmıştır. Patolojik parametlerin frekans dağılım analizi ve buna bağlı olarak kontrol grubu ile tedavi grubu arasındaki farklıkları ortaya koyan ki-kare analizi aşağıda verilmektedir.

A. Frekans Dağılımı Analizleri

Tablo 1'de gösterildiği gibi patolojik olarak Yangı (var=1 yok=0) sellülarite (yok=0 az düzeyde var=1 çok düzeyde var=2) ektopik doku (yok=0 var=1) lif dizilimi(normal=0 düzensiz=1 çok kötü=2) vaskülarite (yok=0 az düzeyde=1 çok düzeyde=2) ve doku matüritesi (0 kötü, + iyi)

parametrelerin frekans analizi olarak öncelikle kontrol grubu ve tedavi grubu ayrımı yapılmadan 14 deneğin dağılımı genel olarak verilmiş ve yan sütunlarda kontrol grubu ve tedavi grubu için ayrı ayrı dağılımlar ele alınmıştır.

Tablo 1: Patolojik Parametreler

	Yangı	Selülarite	Ektopik doku	Lif dizilimi	Vaskülarite	Tenosit sayısı	Doku matüritesi
KP1	0	**+**	+ Kıkırdak	**+**	**0**	**41**	**+**
KP2	0	**+**	**0**	**+**	**+**	**32**	**0**
KP3	0	**++**	+ Kıkırdak	**++**	**++**	**35**	**0**
KP4	**+**	**++**	+ Kemik	**++**	**++**	**36**	**0**
KP5	0	**++**	+ Kıkırdak	**++**	**0**	**32**	**0**
KP6	0	**+**	**0**	**+**	**0**	**38**	**+**
KP7	0	**++**	**0**	**+**	**+**	**28**	**+**
TP1	0	0	**0**	**+**	**0**	**21**	**+**
TP2	0	**+**	**0**	**+**	**0**	**20**	**0**
TP3	0	0	**0**	0	**+**	**17**	**+**
TP4	0	**+**	**0**	**+**	**0**	**18**	**+**
TP5	0	0	**0**	**+**	**0**	**23**	**+**
TP6	0	0	+ Kıkırdak	**+**	**+**	**28**	**+**
TP7	**+**	**+**	**0**	**+**	**++**	**16**	**+**

Tablo 2. Patolojik Bulguların Sıklık Dağılımı

		Genel		Kontrol Grubu		Tedavi Grubu	
		Fr.	%	Fr.	%	Fr.	%
Enflamasyon	**Yok**	12	85,7	6	85,7	6	85,7
	Var	2	14,3	1	14,3	1	14,3
Sellülerite	**Yok**	4	28,6	0	0	4	57,1
	Az	6	42,9	3	42,9	3	42,9
	Çok	4	28,6	4	57,1	0	0
Ektopik doku	**Yok**	9	64,3	3	42,9	6	85,7
	Var	5	35,7	4	57,1	1	14,3
Lif Dizilimi	**Normal**	1	7,1	0	0	1	14,3
	Az Düzensiz	10	71,4	4	57,1	6	85,7
	Çok Düzensiz	3	21,4	3	42,9	0	0
Vaskülarite	**Yok**	7	50	3	42,9	4	57,1
	Az	4	28,6	2	28,6	2	28,6
	Çok	3	21,4	2	28,6	1	14,3
Matürite	**İyi**	9	64,3	3	42,9	6	85,7
	Kötü	5	35,7	4	57,1	1	14,3

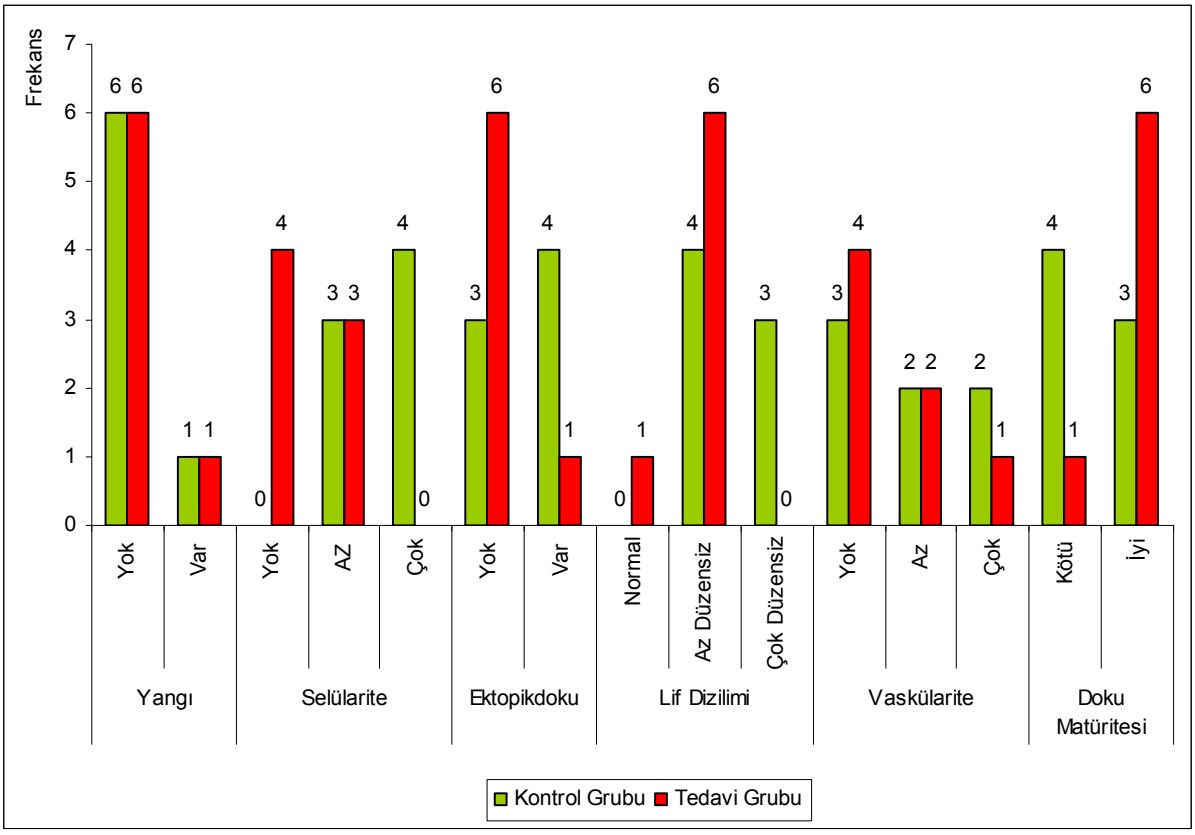

Grafik 2. Patolojik Bulguların Kontrol Grubu ve Tedavi Grubu Karşılaştırması

Grafik 2 ve Tablo 2'ye göre, Yangı kontrol grubu ve tedavi grubu tavukların 6'sında (%85,7) yok, 1'inde (%14,3) ise vardır. Sellülarite, kontrol grubunda 3 denekte az (%42,9), 4 denekte ise belirgin olarak (%57,1) izlenmiştir. Sellülerite, tedavi grubunda 4 denekte yok (%57,1), 3 denekte ise az (%42,1) izlenmiştir. Kontrol grubunun 4'ünde ektopik doku izlenmiş olup (%57,1), bu dokulardan biri kemik doku, 3'ü kıkırdak doku olarak değerlendirilmiştir. Tedavi grubunda ise 1'inde kıkırdak doku izlenmiş olup (%14,3), 6 tanesinde ektopik doku izlenmemiştir. Tendon lif dizilimi, kontrol grubunda 4 denekte düzensiz (%57,1), 3 denekte ise belirgin düzensizlik (%42,9) saptanmıştır. Kontrol grubunda iyileşme sonucunda yeniden normal doku gelişimi saptanmamıştır. Tedavi grubunda ise 1 (%14,3) denekte normal yapıda tendon lif dizilimi, 6 tanesinde ise düzensiz doku gelişimi (%85,7) saptandı. Vaskülarite, kontrol grubundaki deneklerin 3'ünde (%42,9) yok iken, 2'sinde (%28,6) minimal, 2'sinde ise belirgin düzeyde (%28,6) bulundu. Tedavi grubunda vaskülerite, 4'ünde (%57,1) yok, 2'sinde az (%28,6), 1'inde çok fazla düzeyde (%14,3) görüldü. Matürite incelendiği zaman kontrol grubunda 3 tanesi iyi (%42,9),4 tanesi kötü (%57,1) iken tedevi grubunda 6 tenesi iyi (%85,7), 1 tanesi kötü (%14,3) olarak görüldü.

B. Patolojik Parametrelerin Ki-Kare (χ^2)Analizi

Ki-kare analizi, bir değişkenin, başka değişkene bağlı olarak değişip değişmediğini ortaya koyan bir analizdir. Tavukların kontrol ve tedavi grubuna göre patolojik bulgularında farklılık olup olmadığını belirlemek amacıyla Pearson ki-kare analizi yapılmıştır. Tablo 1'de kontrol ve tedavi grupları için her bir patolojik parametreye ilişkin bulgular yer almaktadır. Kontrol ve tedavi grubundaki tavukların patolojik bulgularında farklılığı ortaya koyan χ^2 istatistik değeri ve bu istatistik değerinin anlamlılığını gösteren p işaret değerleri Tablo 3'de verilmiştir.

Tablo 3. Ki-Kare Analizi Sonuçları

Patolojik Parametreler	Ki-kare	p İşaret değeri
Yangı	0,000	1,000
Selülarite	8,000	0,018<%5*
Ektopikdoku	2,800	0,094<%10
Lif Dizilimi	4,400	0,110
Vaskülarite	0,476	0,788
Matürite	2,800	0,094<%10

Tablo 3'e göre, Yangı görülme sıklığında kontrol ve tedavi grubu tavuklar arasında bir farklılık saptanmamıştır. Selülerite görülme düzeyinin kontrol ve tedavi grubu açısından farklılığını ortaya koyan χ^2 analizine göre χ^2=8,000 ve p=0,018<0,05 değerleri bulunmuştur. P=0,018<0,05 olduğundan %95 güven aralığında selülerite görülme oranı kontrol ve tedavi grubunda anlamlı biçimde farklılık izlenmiştir. Kontrol grubu deneklerde selüleritede az görülme oranı %42,9, çok görülme oranı %57,1 iken tedavi grubu deneklerde görülmeme oranı %57,1 olmuş ve az oranda görülme %42,9 olarak belirlenmiştir. Tedavi grubunda belirgin selülerite izlenmemiştir. Ektopik doku görülme düzeyinin kontrol ve tedavi grubu için yapılan χ^2 analizinde χ^2=2,800 olarak saptanmıştır. Ektopik doku görülmesi kontrol ve tedavi grubu arasındaki farklılık p=0,094>0,05 olup, %95 güven aralığında farklılık göstermemiştir. Fakat %90 güven aralığına göre anlamlı biçimde farklılık göstermektedir. Kontrol grubu deneklerde, ektopik doku görülme oranı %57,1, görülmeme oranı %42,9 iken tedavi grubu deneklerde görülme oranı %14,3, görülmeme oranı %85,7 olarak belirlendi. Tendon lif dizilimi kontrol ve tedavi grubu arasında farklılığı ortaya koyan χ^2 analizinde χ^2=4,400 ve p=0,110'dur. P=0,110>0,05 olduğundan %95 ve %90 güven aralığına göre tendon lif dizilimi bakımında anlamlı bir farklılık saptanmadı. Kontrol grubunda lif dizilimi %57,1 düzensiz, %42,9 kötü iken tedavi grubunda %14,3 oranında normal, %85,7 oranında düzensiz izlendi. Çok düzensiz tendon lif dizilimi tespit edilmemiştir. Vaskülarite görülme düzeyinin kontrol ve tedavi grubu açısından farklılığını ortaya koyan χ^2 analizinde χ^2=0,476 ve p=0,788>0,05 değerleri bulunmuştur. Vaskülaritede p=0,788>0,05

değerleri %95 güven aralığında kontrol ve tedavi grubu arasında anlamlı bir farklılık göstermemektedir. Bu parametre %90 güven aralığına göre anlamlı biçimde farklılık göstermektedir. Kontrol grubu deneklerde vaskülarite %42,9 oranında yok, %28,6 az, %28,6 oranında belirgin olarak değerlendirildi. Tedavi grubunda %57,1 yok, %28,6 az, %14,3 belirgin olarak değerlendirildi. Doku matüritesinin kontrol ve tedavi grubu için yapılan χ^2 analizinde χ^2=2,800 olarak saptanmıştır. Doku matüritesinda kontrol ve tedavi grubu arasında farklılığı gösteren p=0,094>0,05 olup, %95 güven aralığında iki grup arasında fark bulunmamıştır. Ancak kontrol grubu ve tedavi grubu arasında doku matüritesi %90 güven aralığına göre anlamlı biçimde farklılık göstermektedir. Kontrol grubunda doku matüritesinin iyi olduğu verilerin oranı %42,9 iken, tedavi grubunda doku matüritesinin iyi olduğu verilerin oranı %85,7 düzeyindedir.

C. Patolojik Parametrelerden Tenosit Sayısının Bağımsız Örneklem t-Testi Analizi

Patolojik parametre olarak ele alınan, yangı, selülarite, ektopik doku, lif dizilimi, vaskülarite ve matürite parametrelerinin tedavi grubu ile kontrol grubu arasındaki farklılıklar yukarda incelenmiştir. Araştırmada ele alınan patolojik parametrelerin sonuncusu tenosit sayısıdır. Tenosit sayısı tedavi ve kontrol grubundaki değerleri Tablo 1'de gösterilmiştir. Bu verilerin tedavi ve kontrol grubundaki ortalama değerlerine göre anlamlı fark olup olmadığı bağımsız örneklem t-testi ile analiz edilmiş ve sonuçlar Tablo 4'te verilmektedir.

Tablo4: Tenosit Sayısının Kontrol Grubu ve Tedavi Grubu Arasındaki Farklılık Analiz Sonuçlar

	Kontrol Grubu	**Tedavi Grubu**	***t-testi Sonucu***	
	Ortalama	**Ortalama**	***t-değeri***	***p değeri***
Tenosit Sayısı	34,57 ∓ 4,31	20,43 ∓ 4,12	*6,274*	*0,000<0,05**

Tablo 4'e göre tenosit sayısı kontrol grubunda ortalama 34,57 ∓ 4,31 civarında görülürken, tedavi grubunda sayı ortalama 20,43' ∓ 4,12 miktarına düşmüştür. Kontrol grubundaki tenosit sayısı ile tedavi grubundaki tenosit sayısı arasında fark olup olmadığını ortaya koyan bağımsız örneklem t-testi sonucuna göre, t=6,274 ve p=0,000 hesaplandığında, %95 güven aralığında tedavi grubunda tenosit sayısının daha az olduğu söylenebilmektedir.

D. Tenosit Sayısı ile Doku Matüritesi Arasında Korelasyon Analizi

Tablo 1'de gösterilen tenosit sayısı ve doku matüritesi arasında yapılan pearson korelasyon analizinde korelasyon kat sayısı r=-0,323 çıkmıştır. Ancak bu korelasyon kat sayısı p>0,05 olduğundan tenosit sayısı ile doku matüritesi arasında aranan korelasyonun %95 güven aralığında anlamlı olmadığı bulunmuştur. Kat sayının negatif çıkması değişkenlerden biri artarken birinin de azaldığını göstermektedir. Bu sonuç bulgularımızla uyumlu ancak anlamlı değildir.

2. Biyomekanik Bulgulara İlişkin analizler

Çalışmada biyomekanik inceleme için tendonların kuvvet-tükenme grafikleri üzerinden hesaplanan Young's modülüsü, enerji absorbsiyonu, katılık miktarı ve tendon kesit alanı Tablo 5'te gösterilmektedir. Tedavi ve kontrol grubu tendonlara yapılan gerim sonucunda oluşan kuvvet-tükenme grafikleri (grafik 3 ve grafik 4) ayrı ayrı verilmiştir.

Grafik 3 : Kontrol grubu için toplu kuvvet-tükenme eğrileri

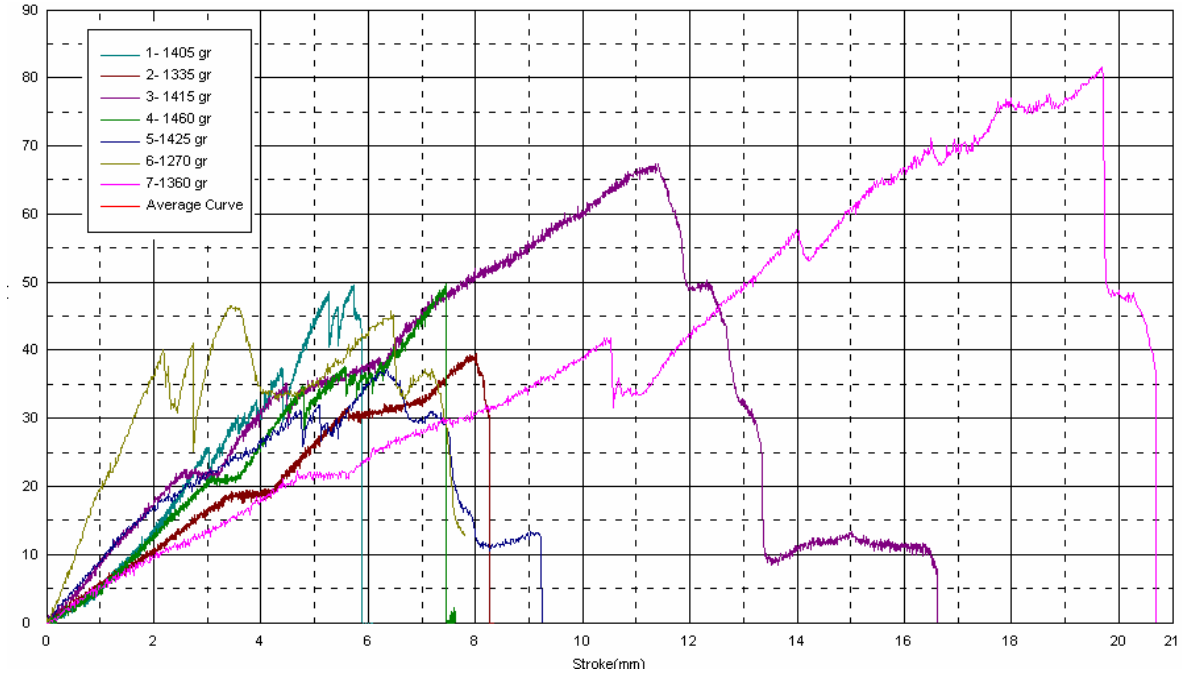

Grafik 4: Tedavi grubu için toplu kuvvet-tükenme eğrileri

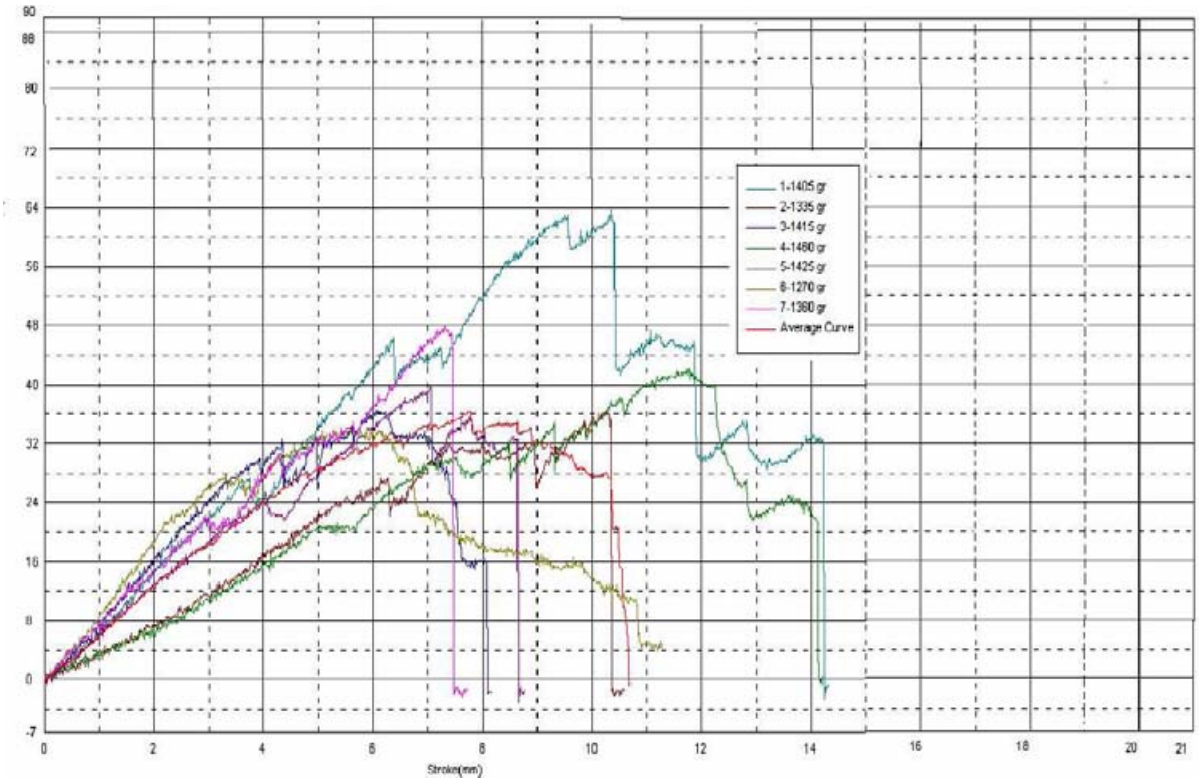

Tablo5: Biyomekanik parametreler

NO	Tendon Kesit Alanı (mm2);	Elastisite Modülü (Mpa)	Max yüklenme (N)	Deform olma Yükü (N)	Elastik bölgede Uzama Mik (mm)	Max Uzama Mik (mm)	Enerji Absorbe (J)	Stifness (N/mm) (Lineer Bölge) (N/mm)
K1	2,2881058	64,4100	49,6875	49,6875	3,0190	5,7270	0,1363	9,8505
K2	2,9352754	54,2803	39,6875	19,0280	3,5350	8,0100	0,1716	5,4470
K3	1,7035326	87,8144	67,5000	22,1930	2,5090	11,3840	0,5511	9,1060
K4	2,5022844	57,7465	49,8431	20,8890	3,1470	7,4430	0,1781	7,2115
K5	2,5020488	87,3244	37,5000	31,6110	4,7670	9,3530	0,1947	5,9611
K6	3,5405832	50,2780	46,7188	14,5730	2,7860	3,6000	0,0216	5,4506
K7	2,925615	43,1410	81,7888	21,8670	4,9350	19,7310	0,5207	4,2796
ORT	2,628	63,571	53,247	25,693	3,528	9,321	0,253	6,758
T1	1,7676212	69,0751	63,75	26,996	3,816	14,251	0,4974	7,6680
T2	1,4914746	62,0861	36,563	27,379	6,33	10,359	0,2064	4,7587
T3	2,1871819	59,4774	40	24,16	4,03	8,695	0,1966	6,0018
T4	1,8517376	63,6918	42,349	21,068	5,161	14,347	0,3234	4,7844
T5	3,0272458	50,0425	36,719	28,606	3,412	14,989	0,1847	8,7183
T6	1,6330037	92,9566	34,375	22,404	2,322	11,347	0,226	9,6620
T7	2,4630144	74,7972	48,125	22,614	3,007	7,537	0,184	9,2709
ORT	2,0601827	67,44667	43,126	24,7467	4,011143	11,646	0,2598	7,26631

Tablo 5'teki bulgulara ait kontrol ve tedavi gruplarının young's modülü, enerji absorsiyonu, katılık miktar ve tendon kesit alanı değerleri ayrı ayrı aritmiksel ortalamaları ve standart sapmalarının aritmiksel ortalamaları Tablo 6'da verildi.

Tablo 6. Biyomekanik Verilere İlişkin Tanımsal İstatistik Sonuçları

	Kontrol Grubu	**Tedavi Grubu**
	Ortalama	**Ortalama**
Young's Modülü	63,57 ₮17,64	67,45 ₮13,64
Enerji Abs.	0,25 ₮0,20	0,26 ₮0,12
Stifness	6,76 ₮2,06	7,27 ₮2,08
Kesit Alanı	2,62 ₮0,58	2,06 ₮0,54

Young's modülü kontrol grubunda ortalama 63,57 ∓ 17,64 değerinde hesaplanırken, tedavi grubunda 67,45 ∓ 13,64 değerinde hesaplanmıştır. Standart sapmanın düşük olması tedavi grubundaki deneklerde değerlerin daha az dağıldığı ve ortalamanın daha güvenilir olduğunu göstermektedir. Enerji absorbsiyonu kontrol grubunda ortalama 0,25 ∓ 0,20 tedavi grubunda 0,26 ∓ 0,12 bulundu. Katılık değerleri ortalamaları kontrol ve tedavi gruplarında sırasıyla 6,76∓2,06 ve 7,27 ∓ 2,06 olarak bulundu. Tendon kesit alanı değerlerinin ortalamaları kontrol grubunda 2,62 ∓ 0,58 tedavi gurubunda 2,06 ∓ 0,54 olarak hesaplandı.

Bu bulgulara bağlı olarak biyomekanik verilerin kontrol grubu ile tedavi grubu arasında bulgular açısında farklılık olup olmadığı hipotezi bağımsız örneklem t-testi (independent samples t-test) ile test edilmektedir. Varsayımlar ve test sonuçları aşağıda verilmektedir.

Varsayım 1: Kontrol grubu deneklerin young's modülü değeri ile tedavi grubu young's modülü değeri arasında anlamlı fark vardır.
Varsayım 2: Kontrol grubu deneklerin Enerji absorbsiyonu değeri ile tedavi grubu Enerji absorbsiyonu değeri arasında anlamlı fark vardır.
Varsayım 3: Kontrol grubu deneklerin katılık değeri ile tedavi grubu katılık değeri arasında anlamlı fark vardır.
Varsayım 4: Kontrol grubu deneklerin tendon kesit alanı ile tedavi grubu tendon kesit alanı değerleri arasında anlamlı fark vardır.

Tablo 7: Bağımsız örneklem t-testi sonuçları

	t değeri	**p değeri**
Young's Modülü	-0,460	0,654
Enerji Abs.	-0,072	0,944
Katılık	-0,459	0,655
Tendon Kesit Ala.	-1,897	0,082

Tablo 7'ye göre tüm biyomekanik verilerde kontrol grubu ile tedavi grubu sonuçlarında görülen farkın %95 güven aralığında anlamlı olmadığı tespit edilmektedir. p değerleri tüm biyomekanik verilerde 0,05'den büyük çıkmıştır.

V. TARTIŞMA

Hasar görmüş tendon dokusunun iyileşmesi karmaşık bir süreçtir. Ne kadar uygun tedavi edilse de iyileşmiş tendonun yapısal ve materyal özellikleri hasar görmemiş tendonun yarısı kadar olmaktadır. (18-19) Burada iyileşmenin tam olmaması tendonun bozulmuş olan ince yapısı ve makromoleküllerinin değişen biçiminden kaynaklanmaktadır. Doku mühendisliği uzun kemik ve kıkırdak defektleri iyileşmesinde umut verici gelişmeler sağlamıştır. Bunun yanında tendon ve ligament iyileşmesi için yapılan çalışmalar daha başlangıç safhasında sayılır (20-21).

Tendon defekti ve türdeş mezenkimal kök hücre ile ilgili çalışmaların tümünde tendon defektinin olduğu bölgeye mezenkimal kök hücreler bir doku iskelesi içinde verilmiştir. Tüm çalışmalar incelendiğinde tendon tamiri için kullanılacak en uygun doku iskelesi konusunda bir görüş birliği sağlanamamış olduğu görülmektedir. Kullanılan doku iskeleleri iyileşme sürecinde herhangi bir etkisinin olmadığı sadece mezenkimal kök hücre taşınması ve canlılığının devam ettirilmesi için kullanılmaktadır (22). Bu çalışmada mezenkimal kök hücre vermek için herhangi bir doku iskelesi kullanılmamıştır. Tendon iyileşmesinde etkisi olmadığı ve sadece taşıyıcı rolü gören doku iskelesi kullanılmadan da aynı olumlu sonuçların elde edebileceğini savlıyoruz. Çalışmadaki sonuçlar histopatolojik olarak tendon iyileşmesi üzerinde olumlu sonuç vermiştir. Yani defekt için herhangi bir doku iskelesi verilmeden de olumlu sonuçlar elde edilebileceğini göstermektedir.

Çalışmamızda cerrahi işlem sonrasında denekler 6 hafta kadar takip edilmiştir. Takip süresi açısından literatürde 3,6,12 ve 24 hafta gibi farklı takip sürelerine rastlanmıştır. Bu konuda Hani A. Awad ve arkadaşlarının tavşanlar üzerinde yaptığı çalışmada 3,6,12 ve 24 haftalık takipler yapılmıştır. Elde ettikleri sonuçlara bakıldığında türdeş mezenkimal kök

hücrelerin canlılığını 6 hafta kadar devam ettirdiği görülmüştür. 3 ile 6. haftalarda histopatolojik ve biyomekanik değerlendirmelerde kontrol ve tedavi grupları arasında anlamlı farklılık bulunmuştur. 12 ile 24 haftalarda tendon iyileşmesi ve biyomekanik özelliklerinde anlamlı farklılık oluşmadığını göstermişlerdir(18). Çalışmamızda 6 haftalık takip süresinin yeterli olduğunu destekler bir çalışmadır.

Bu çalışmada mililitrede 1 milyon türdeş mezenkimal kök hücre olacak şekilde ekim yapıldı. Bu oranın yeterli olup olmadığı tartışılabilir. Juncosa-Melvin ve arkadaşlarının yaptığı çalışmada tendon defekti için 4 ayrı hücre/kollajen oranının kullanılmasının biyolojik iyileşme ve biyomekanik özelliklerde üstünlük sağlayacak herhangi bir fark olmadığını belirtmişlerdir (26). Bu da 4 ayrı hücre/kollajen yoğunluğu arasında iyileşme açısından farklılık görülmediğini açıklıyor. Juncosa-Melvin ve arkadaşlarının yaptığı başka bir çalışmada da hücre yoğunluğunun azalması ektopik kemik görülme oranını azalttığı ve hücrelerin canlılığının devamı için daha uygun olduğu kanaatine varmışlar (30). Bu çalışmada 1 milyon/ml hücre kullanılmasının çalışmada yeterli hücresel desteğin sağlandığını göstermektedir.

Seçilen tavuklar yaklaşık 2 aylıktı. Bu kadar genç hayvanın doku iyileşmeleri hızlı olduğu düşünülebilir. Daha önceki çalışmalarda da genç sayılacak hayvanlar üzerinde denemeler yapılmıştır. Bunun yanında Dressler ve arkadaşlarının yaptığı çalışmada yaşın tavşan tendonunda mezenkimal kök hücrelerinin onarımındaki etkileri araştırılmıştır (28). 1 ve 4 yaşındaki tavşanlara mezenkimal kök hücre verilerek doku iyileşmesi üzerinde benzer bulgular elde edilmiştir. Burada, yaşın önemli bir faktör olmadığı söylenebilir. Çalışmamızda da genç tavukların seçilmiş olması uygun olmuştur.

Awad ve arkadaşlarının yaptıkları çalışmada türdeş mezenkimal kök hücre uygulanan tendon defektlerinin %28'inde ektopik kemik dokusu oluştuğunu bulmuşlardır(18). Bu çalışmada pateller tendon defekti yapılırken kullanılan motorlu testere ile kemik dokulara zarar verildiği göz önünde bulundurulmalıdır. Bizim çalışmamızda ise kontrol grubunun

%57,1'inde (4 denekte), tedavi grubunun ise %14,3'ünde (1 denekte) ektopik doku izlendi. Tedavi grubundaki ektopik doku kıkırdaktan meydana gelmekteydi. Kontrol grubunun ise %14,3'ü (1 denekte) kemik, %42,8'i (3 denekte) ise kıkırdaktan ibaretti. Saygı ve arkadaşlarının yaptığı çalışmada, bizim çalışmamıza benzer olarak, ektopik doku tespit edilen deneklerin hepsinde kıkırdak tespit edilmiştir (25). Saygı ve arkadaşlarının çalışması mezenkimal kök hücre ile ilgili değildi ve çalışmada yıkamanın tendon iyileşmesi üzerine olan etkilerini araştıran bir çalışmadır. Bu çalışmamızda ise ektopik doku daha çok türdeş mezenkimal kök hücre uygulanmayan kontrol grubunda gelişmiştir. Takip süresi olarak denekler 6 hafta izlenmiştir. Takip süresi literatürde bazı yayınlardaki gibi 12 haftaya uzatmış olunsaydı kondroid dejenerasyonun kemik yönünde gelişimi beklenebilirdi (26,28,29).

Bu çalışmada tedavi ve kontrol grubundaki tüm deneklerin ayak 3 parmak bükücü tendonu çıkarıldığında çevre doku ile yapışıklığı izlenmedi. Tendon boyutları arasında anlamlı olarak farklılık tespit edilmedi. Defekt bölgesi tedavi ve kontrol grubunda aynı saydamlıkta yeni doku ile dolmuş olarak izlendi. Natalia Juncosa-Melvin ve arkadaşlarının yaptığı çalışmada 12 hafta süresince takip edilen tavşan pateller tendon defeklerinde tedavi ve kontrol grupları arasında makroskopik olarak anlamlı fark bulamamışlar. Tedavi ve kontrol grupları arasında tendon defekt bölgesinin alanını ve yapısını benzer olarak bildirmişler (30). Stefan Hankemeier ve arkadaşlarının yaptığı çalışmada makroskopik olarak tedavi ve kontrol grubu arasında herhangi bir adezyon , yangı ve başka doku anomalisine rastlamamışlar(31). Bu bulgular çalışmamız sırasında elde edilen makroskopik bulgularla benzerlik taşımaktadır.

Bu çalışmanın mikroskopik incelemesinde tedavi ve kontrol grubunda birer denekte hafif düzeyde yangısal hücreler izlenmiştir. Diğer deneklerin incelemesinde yangı izlenmemiştir. Yapılan çalışmalarda türdeş mezenkimal kök hücrelerin imünolojik reaksiyon oluşturmayan yapılar olduğu gösterilmiştir. Alphonsus ve arkadaşlarının yaptığı çalışmada tedavi ve kontrol gruplarındaki yangısal hücrelerin dağılımını aynı olarak

izlemişler. Yangısal hücrelerin tüm deneklerde doku iskelesini tutturmak için kullanılan dikiş materyalinin etrafında yoğunlaştığını göstermişler(32). Natalia Juncosa- Melvin ve arkadaşlarının yaptığı çalışmada ise deneklerin tümünde yangısal hücrelerin aynı şekilde dikiş materyalinin etrafında yoğunlaştığını göstermişler. Çalışmamızda dikiş materyali kullanılmadığı için tedavi ve kontrol grubu deneklerin sadece 1 tanesinde gözlenmiştir(30). Buda yangının azaltılması için dikiş materyalinin kullanılmamasını akla getirebilir. Yangının olmaması yeni tendon dokusunun daha iyi iyileşmesi için bir avantaj sağlamış olur.

Bu çalışmada selülarite bakımından tedavi ve kontrol grupları karşılaştırıldığında anlamlı bir farklılık gözlemlenmedi. Ama kontrol grubunda tedavi grubuna göre selüler yapıların fazlalığı görülmektedir. Alphonsus ve arkadaşlarının yaptığı çalışmada tedavi ve kontrol gruplarında selülariteye bakılmış. 3. haftada kontrol grubunda selüler yapıların oranı %233, tedavi grubunda selüler yapıların oranı %205 olarak bulunmuş. Bu selüler yapılar arasındaki fark anlamlı olarak bulunmamıştır. Aynı çalışmada 12. haftada selüler yapılar kontrol grubunda %137 tedavi grubunda ise %128 seviyelerine düşmüştür. Kontrol ve tedavi grupları arasında anlamlı fark olmasa da takip süresi arttıkça selüler yapılardaki azalma anlamlı olarak farklı bulunmuştur(32). Çalışmamızda takip süresi 6 hafta kadardır. Kontrol grubunda tedavi grubuna göre selüler yapıların fazla olması Alphonsus ve arkadaşlarının yaptığı çalışmaya paralellik göstermektedir. Selüler yapıların az olması tedavi grubumuzda iyileşmenin daha üstün olduğu söylenebilir.

Çalışmamızda doku matüritesi incelenirken hücre şekli, nükleus şekli, liflerin dizilimi, sitoplazmik öbeklenme, tenositlerin liflere parelel dizilimi gibi parametrelere bakılarak değerlendirildi. Değerlendirme sonrasında tedavi ve kontrol grupları arasında doku matüritesi bakımından anlamlı fark bulunmadı. Stefan Hankemeier ve arkadaşlarının yaptığı çalışmada benzer parametrelere bakılarak doku matüritesi bakılmış. Çalışmalarında 10. gün ve 20. günlerde parametreler değerlendirilmiş. İstatistiksel fark olmadığı ama tedavi grubunda matüritenin daha iyi

olduğu bildirilmiştir. 20. günde tendon lif dizilimi daha düzgün, tenositler daha iğsi şekilde, hücre yoğunluğu kontrol grubuna göre daha az olduğu bildirilmiştir(31). Çalışmamızda matürite bakımından istatistiksel olarak anlamlı olmasa da Stefan Hankemeier ve arkadaşlarının çalışmasına benzer bulgular bulunmuştur.

Bu çalışmada tendonda biyomekanik olarak young's modülü, katılık, enerji depolama miktarı ve tendon kesit alanı gibi parametrelere bakıldı. Çalışmada biyomekanik verilerin hiç birinde anlamlı farklılık bulunmadı. Hani A. Awad ve arkadaşlarının yaptığı çalışmada pateller tendon tam kat ve orta merkezli defekt 6, 12 ve 26 hafta kadar takip edilmiş. 6. hafta sonra ele alınan tedavi ve kontrol grubu arasında biyomekanik parametreler arasında anlamlı fark bulamamışlar. 12 haftada yapılan değerlendirmede katılık açısından anlamlı farklılık bulunmuştur bunun yanında diğer değişkenler arasında anlamlı fark bulunmamıştır. 26. haftada yapılan karşılaştırmada tüm parametrelerde anlamlı farklılık bulunmamıştır. Her 3 zaman diliminde farklılık bulunmazsa da yüzdelik olarak zaman artıkça tedavi grubunun daha hızlı normal dokuya yaklaştığı bulunmuştur. 26 hafta sonunda bakılan tüm parametreler normal tendon değerlerine göre anlamlı şekilde düşük bulunmuştur. Buda biyomekanik değerlerin zamanla iyileştiği ama normal tendona oranla çok düşük seviyede kaldığını gösteriyor(18). Çalışmamızda bakılan parametrelerde anlamlı farklılığın olmaması bu çalışma ile aynı doğrultuda görünmektedir. Takip süresinin uzatılması ile daha iyi değerlendirme yapılabilinir.

Enjeksiyon yoluyla yapılan tedavi yönteminin, olumsuz yanı; verilen hücrelerin çevre dokularda geniş alana yayılması ve canlılığının devamı için uygun bir ortama sahip olup olmadığının belirsizliğidir. Verilen türdeş mezenkimal kök hücrelerinin ne kadar oranda yeniden oluşan dokunun yapısına katıldığı tespit edilemedi. Daha önce yapılan çalışmalarda ise türdeş mezenkimal kök hücreler, doku iskelesi ile verildiğinden hücrelerin çevre dokulara dağılma oranı daha azdır. Biyomekanik veriler arasında anlamlı farkın olmaması takip süresinin kısa olmasına bağlı olabilir.

Sonuç olarak bu çalışmada öne sürdüğümüz düşünce olan türdeş mezenkimal kök hücrelerinin direkt enjeksiyon yoluyla tendona verildiğinde gerim kuvvetleri altında daha iyi iyileşeceği, tendonun kompleks yapısının daha düzenli olabileceği gösterilmiştir. Biyomekanik özelliklerinin yapılan istatistiksel karşılaştırmada anlamlı çıkmasa da tedavi ve kontrol grubu arasında sayısal iyileşmeler göz önünde tutulmalıdır.

Bu çalışmada tendon defektine türdeş mezenkimal kök hücre verildiğinde herhangi bir doku iskelesi kullanılmamıştır. Literatürdeki tüm çalışmalar incelendiğinde çalışmamızdaki gibi doku iskelesi kullanılmadan yapılan çalışmaya rastlanılmamıştır. Doku iskelesi kullanmadan enjeksiyon yolu ile türdeş mezenkimal kök hücre verildiğinde doku iskelesi kullanılan çalışmalarla benzer sonuçlar vermiştir. Bu özellikleri bakımından yapılmış ilk çalışmadır.

Bu çalışma çerçevesinde kısmi tendon ve kas hasarlarında konservatif tedavi planlandığında, iyileşmenin daha hızlı ve daha iyi olması için, önceden hazırlanmış türdeş mezenkimal kök hücrelerinin kullanılması gündeme getirilebilir. Türdeş mezenkimal kök hücrelerinin daha az invaziv yöntemlerle hazırlanması ve kullanmak için ek zamana ihtiyacın olmaması bir avantaj olarak değerlendirilebilir. Tendon yırtıkları ve kısmi kas yırtıkları gibi rutinde izlenen durumlarda konvansiyonel tedavi yöntemleri yanı sıra dışardan enjeksiyonla yada başka yollarla reaksiyon yerine verilecek kök hücre, büyüme faktörü ve diğer çalışmalarla geliştirilebilecek maddelerin verilmesi, iyileşmeyi hem hızlandıracak hem de olağan dokuya en yakın yapısal özellikleri sağlayacak gibi görülmektedir.

Bundan sonraki çalışmaların bu öngörülen tedavi şeklinin ayrıntıları ve uygulama pratikleri üzerindeki yaygınlığın geliştirilmesi için devam edecektir. Bu konudaki yapılacak yeni çalışmalar kullanılabilinecek maddelerin ucuzluğu, doku reddi riskini azaltmaya ve kolay ulaşılabilirliğine yönelik olacaktır. Literatürdeki bir çok çalışma aynı metotla yapıldığı halde birbirinden farklı sonuçlar göze çarpmaktadır. Farklılığın nedeni farklı büyüklükte ve farklı cinsten deneklerin

kullanılması, laboratuar testlerinin yapıldığı cihazların farklı sistemde çalışması, cerrahi tekniklerin çok farklı şekilde olması ve parametrelerin sınıflamasının yapıldığı bir skalanın olmamasına bağlanabilir. Elde edilen değerlerin daha iyi kıyaslanması için bir strateji geliştirilmelidir.

VI. ÖZET

Amaç: Türdeş mezenkimal kök hücreler tıbbın her türlü alanında yenileyici özelliklerinden yararlanılır. Ortopedide tedavisi sorunlu olan tendon tedavilerinde de kullanılmaktadır. Bu çalışmada türdeş mezenkimal kök hücrelerin bir doku iskelesi kullanmadan direkt enjeksiyon yolu ile uygulandığında iyileşmeye etkileri araştırıldı**.**

Yöntem: Çalışmamızda 28 adet tavuk 3. parmak FDP tendonuna devamlılığını bozmayan tam kat defekt oluşturuldu. Bu tavukların 14 tanesinde cerrahi sonrası herhangi bir işlem yapılmadan kapatıldı. 14 tanesinde tendon defekti yapıldıktan 2 gün sonra mililitresinde 1 milyon türdeş mezenkimal kök hücre olacak şekilde direkt enjeksiyon yolu ile uygulandı. Tavuklar cerrahi işlemden 6 hafta sonra sakrifiye edilerek her grubun kendi içinde 7'si patolojiye 7'si ise biyomekanik incelemeye alındı. Patolojik incelemede selülarite, vaskülarite, ektopik doku, yangı, tendon lif dizilimi, tenosit sayısı ve iyileşen tendon bölgesinin matüritesi incelendi. Biyomekanik olarak tendonun elastik modülüsü , enerji absorbsiyon, katılık miktarı ve tendon kesit alanı incelendi.

Bulgular: Makroskopik olarak hiç bir tendonda yapışıklık gözlenmedi ve tendon defekti olan bölge saydam doku ile dolmuştu. Mikroskopik incelemede kontrol ve tedavi gruplarının bulguları arasındaki farklılık için pearsonun ki-kare analizi yapıldı. Parametreler içinde yapılan istatistiksel analiz sonucunda, sellülarite bakımından anlamlı farklılık bulundu. ($p=0,018<0,05$) Ektopik doku açısında $p=0,094>0,05$ bulundu. Deneklerden kontrol grubunda 4 tanesinde ektopik doku gözlendi. Bunların 3 tanesi kıkırdak 1 tanesi kemik doku olarak izlendi. Tenosit sayısı bakımında tedavi ve kontrol grupları arasında anlamlı farklılık göstermiştir. ($p=0,00<0.05$) Tenosit sayısı ile doku matüritesi arasında korelasyona bakıldı ve anlamlı fark bulunmadı. Biyomekanik olarak tüm parametreler bağımsız örneklem t-test ile karşılaştırıldı. Kontrol ve tedavi grupları arasında anlamlı fark bulunmadı.

Çıkarımlar: Sonuç olarak direk enjeksiyon yoluyla türdeş mezenkimal kök hücre verildiğinde biyolojik olarak iyileşmenin kalitesinde artma olmakla birlikte

mekanik güç özelliklerinde aritmiksel göreceli artış olmasına karşın anlamlı bir istatistiksel sonuç elde edilmedi.

Anahtar kelimeler: Türdeş mezenkimal kök hücre, Tendon hasarı, biyomekanik

VII. KAYNAKLAR

1. Gürhan Deliloğlu Sİ. Ege Üniversitesi Mühendislik Fakültesi Biyomühendislik Anabilim Dalı Biyomühendislik laboratuarı Hayvan Hücre Kültürü laboratuarı Uygulama Kılavuzu Değiştirilmiş 2. baskı Ebiltem, İzmir 2008,50-51

2. Janqueira LC, Carneiro J, Kelley RO. Basic histology, seventh edition, Appleton & Lange Türkçe çeviri, Barış Kitabevi,1992:143-144,231-245

3. Skinner HB. Current Diagnosis & treatment in Orthopedics, Lange. Türkçe çeviri 2005; 12-23

4. Ege R. El Cerrahisi ISBN 975-7508-01-2. Türk Hava Basımevi Ankara 1991; pp 109-116

5. Mark D. Miller MD. Review of Orthopedics. Fourth Edition. E lsevler(USA) Philadelphia, Pennsylvania. Türkçe çevirisi, Akademi Doktorlar Yayınevi 2006, 67-69, 81-82.

6. Sharma P, Maffulli N. Tendon injury and tendinopaty healing and repair. J. Bone Joint Surg 2005; 87-A: 187-202

7. Fenwick SA, Hazleman BL, Riley GP. The vasculature and its role in the damaged and healing tendon. Arthritis Res 2002; 4: 252-260

8. M. Pavlova, P. Kannus, T.A.H. Jarvinen, K. Khan, L. Jozsa. Current consepts review Achilles tendinopathy. J. Bone Joint Surg 2002, 2062-76

9. Green PD, Hotchkins NR, Pederson WC. Operative Hand Surgery. Churchill Livingstone 1999¸1851-1949.

10. Gelberman RH, Chu CR, Williams CS. Seiler JG. Anjiogenesis in healing autogenous flexor rendon grafts. J. Bone Joint Surg. 1992; 74-A: 1207-1216.

11. Alex Kountouris, Jill Cook. Rehabilitation of Achilles and patellar tendinopathies. Best Practice & Research Clinical Rheumatology Vol. 21, No. 2, pp. 295-316, 2007

12. Strickland JW. Flexor Tendon- Acute injuries. Chapter 59. Operative Hand Surgery [Green DP. Edt] (4 th ed). Churchill and Livingstone, New York. 1999; 1851-1851.

13. Armenta E, Lehrman A. The vincula to the flexor tendons of the hand. J Hand Surg. 1980; 5: 127-134.

14. Silva MJ,Brodt MD, Bover MI, Morris TS, Dinopoulos H, Amiel D, et al. Effects of increased in vivo excursion on digital range of motion and tendon strenght following flexor tendon repair. J Orthop Res. 1999; 17:777-783

15. Pittenger MF, Mackay AM, Beck SC, JaiswL rk, Doglas R, Mosca JD, Moorman MA, Simonetti DW, Craig S, Marshak DR: multilineage potential of adult human mesenchymal stem cell. Science 1999, 284(5411):143-147

16. Ural AU: hematopoetik kök hücre. 2. Ulusal Kök Hücre Kongresi Proğram ve Özet Kitabı, Trabzon, 2006, s:49-51

17. Deans RJ, Moseley AB: Mesenchymal stem cell: biology and potential clinical uses. Exp Hematol 2000, 28:875-84

18. Awad,H.A., Boivin,G.P., Dressler,M.R., Smith,F.N., Young,R.G.,and Butler,D.L. Repair of patellar tendon injuries using a cell-collagen composite. J. Orthop. Res. 21,420,2003.

19. Awad,H.A., Butler,D.L., Boivin,G.P., Smith,F.N., Malaviya,P., Huibregtse, B., and Caplan, A.I. Autologous mesenchymal stem cell-mediated repair of tendon. Tissue Eng. 5,267,1999

20. Quarto, R., Mastrogiacomo, M., Cancedda, R., Kutepov, S.M., Mukhachev, V., Lavroukov, A., Kon, E., and Marcacci, M. Repair of large bone defects with the use of autologous bone marrow stromal cells. N. Engl. J. Med. 344, 385, 2001.

21. Brittberg, M., Lindahl, A., Nilsson, A., Ohlsson, C., Isaksson, O., and Peterson, L. Treatment of deep cartilage defects in the knee with autologous chondrocyte transplantation. N. Engl. J. Med. 331, 889, 1994.

22. Lusardi DA., Cain JE., Jr. The effect of fibrin sealant an the strenght of tendon repair of full thickness tendon laceration in the rabbit achilles tendon. J. Foot Ancle Surg. 1994;33:443-7

23. Boyer MI, Stricland JW, Engles d, Sachar K, Leversedge FJ,. Flexor tendon repair and rehabilitation: state of the art in 2002. Instr Course Lect. 2003;52:137-61

24. M.T. Harris a, D.L. Butler a, G.P. Boivin b, J.B. Florer , E.J. Schantz a, R.J. Wenstrup. Mesenchymal stem cells used for rabbit tendon repair can form ectopic bone and express alkaline phosphatase activity in constructs. Journal of Orthopaedic Research 22 (2004) 998-1003

25. Baransel Saygı, Yakup Yıldırım, Cengiz Çabukoğlu, Hasan Kara, Saime Sezgin Ramadan, Tanıl Esemenli. The effect of dehydration and irrigation on the healing of Achilles tendon: an experimental study. Ulus Travma Acil Cerrahi Derg 2008;14(2):103-109

26. Natalia Juncosa- Melvin, Ph.D., Gregory P. Boivin, Marc T. Galloway M.D.,Cindi Gooch, John R. West M.S., and David L. Butler, Ph.D. Effects of Cell-to-Collagen Ratio in Stem Cell-Seeded Constructs for Achilles Tendon Repair. Tissue Eng.Volume 12, Number 4, 2006

27. Mauro Krampera, Giovanni Pizzolo, Giuseppe Aprili, Massimo Franchini. Kemik, kıkırdak, tendon ve iskelet kası onarımında mezenkimal kök hücreler. Bone 39(2006) dergisi Türkçe derleme çevirisi. Ocak 2007 sayısı sayfa:5-10

28. M.R. Dressler a D.L. Butler b, G.P. Boivin Effects of age on the repair ability of mesenchymal stem cells in rabbit tendon Journal of Orthopaedic Research 23 (2005) 287-293

29. Randell G. Young, David L. Butler, Wade Weber, Arnold I. Caplan, Stephen L. Gordon, and David J. Fink. Use of Mesenchymal Stem Cells in a Collagen Matrixfor Achilles Tendon Repair. J. Orth. Res. 16:406-13

30. Natalia Juncosa-Melvin Ph.D, Gregory P. Boivin, Cynthia Gooch, Marc T. Galloway, Jhon R. West, Michel G. Dunn, Devid L. Butler. The Effect of Autologous Mesenchymal Stem Cells on the Biomechanics and Histology of Gel-Collagen Sponge Constructs Used for Rabbit Patellar Tendon Repair. Tissue Eng.Volume 12, Number 2, 2006, 369-79

31. Stefan Hankemeier, Christof Hurschler, Johannes Zeichen, Martijn van Griensven, Brian Miller, Rupert Meller, Marco Ezechieli, Christian Krettek and Michael Jagodzinski. Bone Marrow Stromal Cells in a Liquid Fibrin Matrix Improve the Healing Process of Patellar Tendon Window Defects. Tissue Eng: Part A Volume 14, Number 00, 2008, 1-12

32. Alphonsus K.S. Chong, Abel D. Ang, James C.H. Goh, James H.P. Hui, Aymeric Y.T. Lim, Bone Marrow-Derived Mesenchymal Stem Cell İnfluence Early Tendon-Healing in a Rabbit Achilles Tendon Model. J.B.J.S 2007;89:74-81